Türkiye Acil Tıp Vakfı

4.

ULUSAL ACİL TIP KONGRESİ

Anı Yönet, **Umuda** Şans Ver

8-11 HAZİRAN ELEXUS RESORT HOTEL, K.K.T.C

TÜRKİYE ACİL TIP VAKFI
Yönetim Kurulu Başkanı
Prof. Dr. Şahin ÇOLAK
Başkan Vekili
Prof. Dr. İsmail TAYFUR
Yönetim Kurulu Üyeleri
Prof. Dr. Özgür SÖĞÜT
Prof. Fatih Esad TOPAL
Prof. Dr. Abuzer COŞKUN
Prof. Dr. Serkan DOĞAN
Doç. Dr. Ertuğrul ALTINBİLEK
Doç. Dr. Mustafa ÇALIK
Doç. Dr. Semih KORKUT
Denetleme Kurulu
Prof. Dr. Mustafa Ahmet AFACAN
Doç. Dr. Burcu Genç YAVUZ
Doç. Dr. Nihat Müjdat HÖKENEK
TÜRKİYE ACİL TIP VAKFI
VAKIF BAŞKANI
Prof. Dr. Şahin ÇOLAK
KONGRE DÜZENLEME KURULU
KONGRE BAŞKANI
Prof. Dr. Abuzer COŞKUN
KONGRE SEKRETERİ
Doç. Dr. Burak DEMİRCİ
Doç. Dr. Ertuğrul ALTINBİLEK
SEKRETERYA
Prof. Dr. İsmail TAYFUR
Prof. Dr. Mücahit GÜNAYDIN
Doç. Dr. Ferhat İÇME
Doç. Dr. Mehmet Oğuzhan AY
Doç. Dr. Dilay YEŞİLMEN
Doç. Dr. Muhammed Semih GEDİK
Dr. Öğr. Üyesi Mehmet TATLI

DÜZENLEME KURULU

Prof. Dr. Şahin ÇOLAK
Prof. Dr. İsmail TAYFUR
Prof. Dr. Fatih Esad TOPAL
Prof. Özgür SÖĞÜT
Prof. Dr. Abuzer COŞKUN
Prof. Dr. Serkan DOĞAN
Prof. Dr. Şevki Hakan EREN
Prof. Dr. Hakan OĞUZTÜRK
Prof. Dr. Abdullah ALGIN
Prof. Dr. Nalan KOZACI
Prof. Dr. Sedat YANTURALI
Prof. Dr. Mücahit GÜNAYDIN
Prof. Dr. Mücahit KAPÇI
Prof. Dr. M. Evvah KARAKILIÇ
Prof. Dr. Sinan KARACABEY
Prof. Dr. Zeynep KARAKAYA
Prof. Dr. Erdem ÇEVİK
Prof. Dr. Ali KARAKUŞ
Doç. Dr. Burak DEMİRCİ
Doç. Dr. Ertuğrul ALTINBİLEK
Doç. Dr. Perçin CAŞKAN
Doç. Dr. Melih YÜKSEL
Doç. Dr. Derya ÖZTÜRK
Doç. Dr. Mustafa ÇALIK
Doç. Dr. Ferhat İÇME
Doç. Dr. Mehmet Oğuzhan AY
Doç. Dr. Dilay YEŞİLMEN
Doç. Dr. Muhammed Semih GEDİK
Doç. Dr. Nihat Müjdat HÖKENEK
Doç. Dr. Burcu Genç YAVUZ
Doç. Dr. Müge SÖNMEZ
Doç. Dr. Fatih DOĞANAY
Doç. Dr. H. Cahit HALHALLI
Doç. Dr. Aynur ŞAHİN
Doç. Dr. Erdal DEMİRTAŞ
Dr. Öğr. Üyesi Mehmet TATLI
Dr. Öğr. Üyesi Tuba Betül ÜMİT
Dr. Öğr. Üyesi Sümeyye ÇAKMAK
Dr. Öğr. Üyesi Nedim UZUN
Dr. Öğr. Üyesi Hüseyin ERGENÇ
Uzm. Dr. Mehmet Oktay ALKAN
Uzm. Dr. İbrahim SARBAY
Uzm. Dr. Burak AKIN
Uzm. Dr. Sedat Özbay

BİLİM KURULU

Prof. Dr. Şahin ÇOLAK
Prof. Dr. Abuzer COŞKUN
Prof. Dr. İsmail TAYFUR
Prof. Dr. Fatih Esad TOPAL
Prof. Özgür SÖĞÜT
Prof. Dr. Serkan DOĞAN
Prof. Dr. Şevki Hakan EREN
Prof. Dr. Nalan KOZACI
Prof. Dr. Sedat YANTURALI
Prof. Dr. Mücahit GÜNAYDIN
Prof. Dr. M. Evvah KARAKILIÇ
Prof. Dr. Zeynep Karakaya
Prof. Dr. Cemil Kavalcı
Prof. Dr. Hakan Oğuztürk
Prof. Dr. Abdullah Algın
Prof. Dr. Mücahit Kapçı
Prof. Dr. Sinan Karacabey
Prof. Dr. Can AKTAŞ
Doç. Dr. Ertuğrul ALTINBİLEK
Doç. Dr. Mustafa ÇALIK
Doç. Dr. Burak DEMİRCİ
Doç. Dr. Seval KOMUT
Doç. Dr. Songül Araç
Doç. Dr. Burak Çelik
Doç. Dr. Dilay YEŞİLMEN
Doç. Dr. Hüseyin Avni Demir
Doç. Dr. Avni Uygar Seyhan
Doç. Dr. Erdal Demirtaş
Doç. Dr. Ertuğrul Altuğ
Doç. Dr. Rezan Karaali
Doç. Dr. Derya Öztürk
Doç. Dr. Aynur Şahin
Doç. Dr. Taner Şahin
Doç. Dr. Kemal ŞENER
Doç. Dr. Tamer ÇOLAK
Doç. Dr. İsmail ALTINTOP
Doç. Dr. Cüneyt HOCAGİL
Dr. Öğr. Üyesi Burcu BAYRAMOĞLU
Dr. Öğr. Üyesi Mehmet TATLI
Dr. Öğr. Üyesi Tuba Betül ÜMİT
Dr. Öğr. Üyesi Sümeyye ÇAKMAK
Dr. Öğr. Üyesi Nedim UZUN
Dr. Öğr. Üyesi Hüseyin ERGENÇ

BİLİMSEL PROGRAM

4. ULUSAL ACİL TIP KONGRESİ

8 Haziran 2026, Pazartesi

SAAT	A	B
14:00-14:45	RESUSİTASYONDA GÜNCEL ÖNERİLER	TRAVMADA DEĞİŞEN ÖNCELİKLER
	Moderatörler: Selahattin Gürü, Fevzi Yılmaz; Bahadır Karaca	Moderatörler: Mehmet Özgür Erdoğan, Hakan Hakkoymaz, Mehmet Mesut Sönmez
	CPR Kalitesi ve Zamanlama: Neye Odaklanmalıyız?	Travmada İlk Dakikalar: "X"
	Konuşmacı: Burak Katipoğlu	Konuşmacı: Erdal Demirtaş
	İlaçlar ve Algoritmalar: Adrenalin, Antiaritmikler ve Değişen Öncelikler	Travma Resusitasyonunda Yeni Denge: Sıvı, Kan, TXA
	Konuşmacı: Kemal Şener	Konuşmacı: Yeşim Eyler
	ROSC Sonrası Bakım: Oksijen, Kan Basıncı ve Sıcaklıkta Yeni Sınırlar	Travmada Plastik Cerrahi, Ne Zaman?
	Konuşmacı: Abdullah Emre Yurttutan	Konuşmacı: Perçin Karakol
14:45-15:00	**KAHVE ARASI**	
15:00-15:45	ÖZEL GRUPLARDA RESUSİTASYON	AYNI TRAVMA, FARKLI RİSK
	Moderatörler: Can Aktaş, Şevki Hakan Eren, Mesut Demir	Moderatörler: Hakan Oğuztürk, İnan Beydilli, Rezan Karaali
	Gebe Hastada Resusitasyon: İki Can, Tek Algoritma mı?	Ciddi Travma, Normal Vital: Çocukta Tehlikeli Kombinasyon
	Konuşmacı: Oğuzhan Bol	Konuşmacı: Erdem Çevik
	Küçük Hasta, Büyük Yanılgı: Pediatrik Resusitasyonda Erişkin Refleksi	Obez Travma: Görünmeyen Engeller
	Konuşmacı: Görkem Alper Solakoğlu	Konuşmacı: Müge Sönmez
	Geriatrik Hastada CPR: Beklenti, Gerçeklik ve Sonuçlar	Yaşlı Travma: Düşük Enerjinin Yüksek Mortalite Anatomisi
	Konuşmacı: Mustafa Sabak	Konuşmacı: Ali Sarıdaş
15:45-16:00	**KAHVE ARASI**	
16:00-17:15	GELECEĞİN AKADEMİSYENLERİYLE - GRİ ZONLAR - A	GELECEĞİN AKADEMİSYENLERİYLE - GRİ ZONLAR - B
	Moderatörler / Jüri: Fatih Esat Topal, Mehmet Oğuzhan Ay, Ayhan Kul	Moderatörler / Jüri: Mücahit Günaydın, Yavuz Otal, Şaban Koçoğlu
	✅ RSI; Önce Sedatif mi? Paralizan mı? (Konuşmacılar:Mustafa Ayan/Orhan Özsoy) ✅ Akut Pankreatit; İzotonik mi? Ringer mi? (Konuşmacılar:Abdullah Avlaç/Handan Çiftçi) ✅ Antikoagülan Kanamalarında; TDP mi? PCC mi? (Konuşmacılar:Ayşegül Şahin/Ömer Faruk Küçük) ✅ HVYAF; Rate Kontrol mü? Ritm Kontrol mü? (Konuşmacılar:Evren Dal/Elmas Tohumoğlu Kaya)	✅ Havayolu; Entübasyon mu, Non-invaziv mi? (Konuşmacılar:Süleyman Kırık/Hakan Çelik) ✅ Travma; POCUS mu? Hızlı BT mi? (Konuşmacılar:Ecem Taşçı/Kürşad Korkmaz) ✅ Sepsis; 30mL/kg sıvı mı? Erken vazopressör mü? (Konuşmacılar:Tansu Gençer/Oğuzhan Demir) ✅ İnme; Trombolitik mi? Trombektomi mi? (Konuşmacılar:Büşra Dilara Dayıoğlu/Mehmet Yılmaz)
17:15-17:30	**KAHVE ARASI**	
17:30-18:30	**AÇILIŞ TÖRENİ**	

4. ULUSAL ACİL TIP KONGRESİ

9 Haziran 2026, Salı

SAAT	A	B	C	SÖZLÜ BİLDİRİ SALONU
08:00-08:45	SÖZLÜ BİLDİRİ OTURUMU SS - 001 - SS -002 - SS - 003 SS - 004 SS – 005 SS - 006 SS- 007 SS - 008 SS - 009 Moderatörler: Burak Demirci, Kemal Şener	SÖZLÜ BİLDİRİ OTURUMU SS - 010 SS - 011 SS - 012 SS - 013 SS – 014 SS - 015 SS - 016 SS - 017 SS -018 Moderatörler: Müge Sönmez, Derya Öztürk	SÖZLÜ BİLDİRİ OTURUMU SS - 019 SS - 020 SS - 021 SS - 022 SS – 023 SS - 024 SS - 025 SS - 026 SS - 027 Moderatörler: Rezan Karaali, Burcu Bayramoğlu	SÖZLÜ BİLDİRİ OTURUMU SS – 028 SS – 029 SS – 030 SS – 031 SS – 032 SS – 033 SS – 034 SS – 035 SS - 036 Moderatörler: İsmail Tayfur, Burcu Genç Yavuz
08:45-09:00	KAHVE ARASI			
09:00-09:45	DAKİKALAR, NÖRONLAR, KARARLAR...	HEMODİNAMİK YÖNETİM: KRİTİK KARDİYAK DURUMLAR	SİMÜLASYON EĞİTİMİ 1. OTURUM Temel Yaşam Desteği (BLS) Simülasyonu	
	Moderatörler: Ayhan Sarıtaş, Abdullah Algın, Serdar Çevik	Moderatörler: Bülent Çalık, Ramiz Yazıcı, Mustafa Korkut	Moderatörler: Mustafa Çalık, Nihat Hökenek, Dilay Yeşilmen, Davut Tekyol, Semih Gedik, Mustafa Burak Sayhan	
	İskemik İnmede Artan Sorumluluk: Acil Hekiminin Rolü	Aort Diseksiyonu: Farklı Klinik Prezentasyonlar	Erişkin / pediatrik CPR: Mustafa Çalık	
	Konuşmacı: Nihat Müjdat Hökenek	Konuşmacı: Behçet Varışlı	GRUP-A	
	Bir Nöbet Değil, Süreç: Status Epileptikus Gerçeği	Pulmoner Emboli: Trombolitik? Vazopressör ? Sıvı?	AED kullanımı: Nihat Hökenek	
	Konuşmacı: Oya Güven	Konuşmacı: Cihan Bedel	GRUP-B	
	Dirençli Vertigo: Masum mu?	Kardiyak Tamponad: Hipotansiyonun Sessiz Çığlığı	Havayolu açma teknikleri: Dilay Yeşilmen	
	Konuşmacı: Adem Köksal	Konuşmacı: Ahmed Edizer	GRUP-C	
09:45-10:00	KAHVE ARASI			
10:00-10:30	UYDU SEMPOZYUMU Yeni Nesil Ağrılara, Yeni Nesil Jel Moderatör: Ertuğrul Altınbilek Konuşmacı: Bora Kaya			ABDİİBRAHİM
10:30-10:45	KAHVE ARASI			
10:45-11:30	EKG'DE FARKLI PERSPEKTİFLER	BİR YUDUM, BİR NEFES, BİR FELAKET	SİMÜLASYON EĞİTİMİ: İleri Kardiyak Yaşam Desteği (ALS) Simülasyonu	
	Moderatörler: Özgür Söğüt, Mustafa Çalık, Ertuğrul Altınbilek, Serkan Topaloğlu	Moderatörler: Salim Satar, M. Evvah Karakılıç , Oktay Eray	Moderatörler: Mustafa Çalık, Nihat Hökenek, Dilay Yeşilmen, Davut Tekyol, Semih Gedik, Mustafa Burak Sayhan	
	Yeni Oklüzyonlu ve Oklüzyonsuz Miyokard Enfarktüsü Paradigması	Metil Alkol: Asidozun Ardındaki Sır	VF/VT, PEA, asistoli yönetimi: Davut Tekyol	
	Konuşmacı: Emre K. Aslanger	Konuşmacı: Müge Gülen	GRUP-A	
		Karbonmonoksit: Kokusu Yok, İzi var	İlaç uygulamaları (adrenalin, amiodaron vb.): Semih Gedik	
		Konuşmacı: Atakan Savrun	GRUP-B	
		Alüminyum Fosfit: Sessiz Katil	İleri havayolu yönetimi (ETT, supraglottik airway): Burak Demirci	
		Konuşmacı: Nedim Uzun	GRUP-C	
11:30-11:45	KAHVE ARASI			
11:45-12:15	UYDU SEMPOZYUMU Erasef (Sefprozil) ile Direnç Çağında Antibiyotik Yönetimi: Geniş Perspektif Moderatör: Nurşah Başol, Ertuğrul Altınbilek Konuşmacı: Abuzer Coşkun			INTRALINE

SAAT	A	B	C	SÖZLÜ BİLDİRİ SALONU
12:15-14:00	ÖĞLE YEMEĞİ			
14:00-14:45	ÜROLOJİK ACİLLER; ERKEN KARAR, DOĞRU HAMLE	GERİATRİK HASTAYA FARKLI BAKMAK	SİMÜLASYON EĞİTİMİ: Travma Resüsitasyonu	
	Moderatörler: Mücahit Kapçı, Aykut Çolakerol,	Moderatörler: Ahmet Demircan, M. Ahmet Afacan,Gülbin Aydoğdu Umaç	Moderatörler: Burak Demirci, Ertuğrul Altınbilek, Derya Öztürk, Burak Akın	
	Üriner Obstruksiyon; Ne kadar acil?	Frailty Değerlendirmesi: Hangi Skorlama?	ATLS prensipleri: Mustafa Çalık	
	Konuşmacı: Fatih Tanrıverdi	Konuşmacı: Müge Arslan	GRUP-A	
	Ürosepsiste İlk Saat: Acil Servis Öncelikleri	Sessiz Epidemi: Deliryum!	Hızlı değerlendirme (ABCDE): Nihat Hökenek	
	Konuşmacı: Emine Sarcan	Konuşmacı: Sümeyye Çakmak	GRUP-B	
	Üriner Sistem Travmalarında Karar Eşikleri	Polifarmasi: Riskli Kombinasyonlar	Şok yönetimi: Dilay Yeşilmen	
	Konuşmacı: Ahmet Öztürk	Konuşmacı: Tuba Betül Ümit	GRUP-C	
14:45-15:00	KAHVE ARASI			
15:00-15:30	UYDU SEMPOZYUMU - SANOVEL 3N1K Nerede Ne Zaman Kime NSAİİ Moderatör: Abuzer Coşkun Konuşmacı: Ertuğrul Altınbilek			Sanovel
15:30-15:45	KAHVE ARASI			
15:45-16:30	KONTROLDEN ÇIKAN METABOLİZMA	PROB PENCERESİNDEN ACİL HİPOTEZLERİN SAVAŞI!	SİMÜLASYON EĞİTİMİ Temel Yaşam Desteği (BLS) Simülasyonu	
	Moderatörler: Mücahit Kapçı, Nalan Kozacı, Hayriye Gönüllü	Moderatörler: Serkan Doğan, Adnan Yamanoğlu, Burcu Genç Yavuz	Moderatörler: Burak Demirci, Ertuğrul Altınbilek, Derya Öztürk, Burak Akın	
	DKA ve HHD Yönetiminde Son Gelişmeler: "ADA"	İnvaziv Girişim Uygulama Metodları	Erişkin / pediatrik CPR: Mustafa Çalık	
	Konuşmacı: Selçuk Coşkun	Konuşmacı: H0: Ultrason ile Serkan Bilgin H:1 Ultrasonsuz Gülin İnan	GRUP-B	
	Stres Hiperglisemisi?	Sol Ventrikül EF Ölçümü	AED kullanımı: Nihat Hökenek	
	Konuşmacı: Gökhan Eyüboğlu	Konuşmacı: H0: Nicel Ölçüm Tutku Duman Şahan H1: Görsel Ölçüm Mehmet Göktuğ Efgan	GRUP-C	
	Bilinç Değişikliğinin Endokrin Yüzü: Hiperkalsemik Kriz		Havayolu açma teknikleri: Dilay Yeşilmen	
	Konuşmacı: Tuğba Sanalp Menekşe		GRUP-A	
16:30-16:45	KAHVE ARASI			
16:45-17:45	SÖZLÜ BİLDİRİ OTURUMU SS – 037 SS – 038 SS – 039 SS – 040 SS – 041 SS- 042 SS – 043 SS – 044 SS – 045 SS – 046 SS – 047 SS - 048 Moderatörler: Adem Az, Hüseyin Ergenç	PROB PENCERESİNDEN ACİL HİPOTEZLERİN SAVAŞI! Moderatörler: Serkan Doğan, Adnan Yamanoğlu, Burcu Genç Yavuz Travma Hastası Yönetiminde Görüntüleme Konuşmacı: H0: Tomografi'le Sibel Güçlü Utlu H1: Ultrason İle Efe Kanter Akciğer Görüntüleme Konuşmacı: H0: Tomografi'le Metin Yadigaroğlu H1: Ultrason İle Hüseyin Acar	SÖZLÜ BİLDİRİ OTURUMU SS – 049 SS – 050 SS – 051 SS – 052 SS – 053 SS – 054 SS - 055 SS – 056 SS – 057 SS – 058 SS – 059 SS - 060 Moderatörler: Dilay Yeşilmen, Erhan Altunbaş	SÖZLÜ BİLDİRİ OTURUMU SS – 061 SS – 062 SS – 063 SS – 064 SS – 065 SS – 066 SS – 067 SS – 068 SS – 069 SS – 070 SS – 071 SS - 072 Moderatörler:

4. ULUSAL ACİL TIP KONGRESİ

10 Haziran 2026, ÇARŞAMBA

SALON	A	B	C	SÖZLÜ BİLDİRİ SALONU
08:00-08:45	SÖZLÜ BİLDİRİ OTURUMU SS – 073 SS – 074 SS – 075 SS – 076 SS - 077 SS – 078 SS – 079 SS – 080 SS - 081 Moderatörler: Ertuğrul Altuğ, Sümeyye Çakmak	SÖZLÜ BİLDİRİ OTURUMU SS – 082 SS – 083 SS – 084 SS – 085 SS - 086 SS – 087 SS – 088 SS – 089 SS - 090 Moderatörler: Nazlı Görmeli Kurt, Nedim Uzun	SÖZLÜ BİLDİRİ OTURUMU SS – 091 SS – 092 SS – 093 SS – 094 SS - 095 SS – 096 SS – 097 SS – 098 SS - 099 Moderatörler: Hakan Aydın, Mehmet Ekiz	SÖZLÜ BİLDİRİ OTURUMU SS – 100 SS – 101 SS – 102 SS – 103 SS - 104 SS – 105 SS – 106 SS – 107 SS - 108 Moderatörler: Ferhat İçme, Semih Gedik
08:45-09:00	KAHVE ARASI			
09:00-09:45	DAHİLİ ACİLLERDE KARAR EŞİKLERİ	CERRAHİ ACİLLERDE KARAR MEKANİZMALARI	SİMÜLASYON EĞİTİMİ: İleri Kardiyak Yaşam Desteği (ALS) Simülasyonu	
	Moderatörler: Sedat Yanturalı, Zeynep Karakaya	Moderatörler: Asım Kalkan, Ömer Salt	Moderatörler: Mustafa Çalık, Nihat Hökenek, Dilay Yeşilmen, Davut Tekyol, Semih Gedik	
	Hiperkalemide Acil Müdahale Eşiği	Mezenter İskemiyi Erken Tanıma	VF/VT, PEA, asistoli yönetimi: Davut Tekyol	
	Konuşmacı: Taner Şahin	Konuşmacı: Buket Melekoğlu Ayvacı	GRUP-B	
	Akut Hiponatremide Güvenli Geri Dönüş	İntestinal Obstruksiyonlarda Yönetim	İlaç uygulamaları (adrenalin, amiodaron vb.): Semih Gedik	
	Konuşmacı: Hakan Aydın	Konuşmacı: Merve Kara Arslan	GRUP-C	
	"Laktat"; Açıklanamayan Yükseliş	Nekrotizan Enfeksiyonlarda Cerrahi Gecikmenin Bedeli	İleri havayolu yönetimi (ETT, supraglottik airway): Burak Demirci	
	Konuşmacı: Ömer Damar	Konuşmacı: Güner Yurtsever	GRUP-A	
09:45-10:00	KAHVE ARASI			
10:00-10:30	UYDU SEMPOZYUMU - RECORDATI Kas İskelet Sistemi Ağrılarında Feniramidolün Yeri Konuşmacılar: İsmail Tayfur, Serkan Doğan			RECORDATI
10:30-10:45	KAHVE ARASI			
10:45-11:30	ACİLDE ENFEKSİYON YÖNETİMİ; ORTAK AKIL, GÜNCEL YAKLAŞIM	MEKANİK VENTİLATÖR İLE BAŞ BAŞA	SİMÜLASYON EĞİTİMİ: Travma Resüsitasyonu	
	Moderatörler: Şahin Çolak, Özgür Söğüt, Serkan Doğan, Ertuğrul Altınbilek, Nihat Hökenek, İlyas Dökmetaş, Derya Öztürk	Moderatörler: Afşin Emre Kayıpmaz, Sinan Karacabey	Moderatörler: Burak Demirci, Ertuğrul Altınbilek, Derya Öztürk, Burak Akın, Oktay Eray	
	Konuşmacı: Aliye Baştuğ Konuşmacı: Dilek Yıldız Sevgi Konuşmacı: Özlem Altuntaş Aydın Konuşmacı : Özlem Gül	Mekanik ventilatörden önce son çıkış; NIMV	ATLS prensipleri: Mustafa Çalık	
		Konuşmacı: Ahmet Kayalı	GRUP-B	
		Mekanik Ventilasyonda Temel İlkeler	Hızlı değerlendirme (ABCDE): Nihat Hökenek	
		Konuşmacı: Nazlı Görmeli Kurt	GRUP-C	
		Ventilatör Kaynaklı Hemodinamik Çöküş	Şok yönetimi: Dilay Yeşilmen	
		Konuşmacı: Erhan Altunbaş	GRUP-A	
11:30-11:45	KAHVE ARASI			
11:45-12:15	UYDU SEMPOZYUMU - BOEHRINGER Zaman = Beyin": Acil ve Nöroloji Perspektifiyle Akut İskemik İnme Yönetimi Konuşmacılar: Mehmet Akif Topçuoğlu, Özgür Söğüt			Boehringer Ingelheim

SALON	A	B	C	SÖZLÜ BİLDİRİ SALONU
14:00-14:45	SOLUNUMSAL KIRILMA NOKTALARI	KIRILGAN HASTA, SERT KARARLAR : ONKOLOJİK ACİLLER	SİMÜLASYON EĞİTİMİ: İleri Kardiyak Yaşam Desteği (ALS) Simülasyonu	
	Moderatörler: Suna Eraybar, Melih Yüksel, Tamer Çolak	Moderatörler: Ertuğrul Altuğ, Fatih Güneysu	Moderatörler: Mustafa Çalık, Nihat Hökenek, Dilay Yeşilmen, Davut Tekyol, Semih Gedik	
	KOAH Atak; Klinik Yönetimde Paradigma Değişimi "GOLD"	Ateş Var, Bağışıklık Yok: Febril Nötropenide İlk Saat	VF/VT, PEA, asistoli yönetimi: Davut Tekyol	
	Konuşmacı: Adem Az	Konuşmacı: Furkan Altaş	GRUP-C	
	Astım Atak: Acil Yaklaşım, Kişiselleştirilmiş Tedavi "GINA"	Onkolojik Hastada Ağrının Acil Yönetimi	İlaç uygulamaları (adrenalin, amiodaron vb.): Semih Gedik	
	Konuşmacı: Raşit Baysal	Konuşmacı: Hasan İdil	GRUP-A	
	Akut Solunum Yetmezliği Şifreleri "Arter Kan Gazı" (Tip I-II)"	Dispne ve Onkoloji Hastası: En Kötü Üç Senaryo	İleri havayolu yönetimi (ETT, supraglottik airway): Burak Demirci	
	Konuşmacı: Elif Değirmenci Aktaş	Konuşmacı: Ertuğrul Altuğ	GRUP-B	
14:45-15:00	KAHVE ARASI			
15:00-15:30	UYDU SEMPOZYUMU - ABDİ İBRAHİM Akut Ağrılarda Naproksenin 12 Saat Süren Etkisi Konuşmacı: Serkan Doğan			
15:30-15:45	KAHVE ARASI			
15:45-16:30	AFET TIBBI: DEPREM GERÇEĞİ VE ACİL SERVİS	TIBBİ KARARLARIN HUKUKİ YANSIMALARI	SİMÜLASYON EĞİTİMİ: Travma Resüsitasyonu	
	Moderatörler: Abdulkadir Gündüz, İsmail Tayfur, Gülbin Aydoğdu Umaç	Moderatörler: Ferhat İçme, Hüseyin Avni Demir	Moderatörler: Burak Demirci, Ertuğrul Altınbilek, Derya Öztürk, Burak Akın	
	"Enkazdan Hayata: Acil Serviste Rekonstrüktif Güç" Konuşmacı: Perçin Karakol Deprem Triyaj Sistemleri: START, SALT, mSTART Karşılaştırması	Tedavi Reddi: Etik İkilem mi, Hukuki Tuzak mı?	ATLS prensipleri: Mustafa Çalık	
	Konuşmacı: Murat Tepe	Konuşmacı: Melih Çamcı	GRUP-C	
	Enkazdan Acile: Crush Sendromu, Hiperkalemi ve Sıvı Yönetimi	Acil Servisten Adliyeye: En Riskli Üç Senaryo	Hızlı değerlendirme (ABCDE): Nihat Hökenek	
	Konuşmacı: İbrahim Toker	Konuşmacı: Burak Akın	GRUP-A	
	Kitlesel Yaralanma Olaylarında Acil Servis Organizasyonu	Adli Raporlarda İnce Çizgi: Eksik ve Yanlışlar	Şok yönetimi: Dilay Yeşilmen	
	Konuşmacı: Atakan Yılmaz	Konuşmacı: Mükerrem Altuntaş	GRUP-B	
16:30-16:45	KAHVE ARASI			
16:45-17:45	SÖZLÜ BİLDİRİ OTURUMU SS – 109 SS – 110 SS – 111 SS – 112 SS – 113 SS – 114 SS – 115 SS – 116 SS – 117 SS – 118 SS – 119 SS - 120 Moderatörler: Oya Güven, Mehmet Tatlı	SÖZLÜ BİLDİRİ OTURUMU SS – 121 SS – 122 SS – 123 SS – 124 SS – 125 SS - 126 SS – 127 SS – 128 SS – 129 SS – 130 SS – 131 SS - 132 Moderatörler: Güner Yurtsever, Mustafa Polat	SÖZLÜ BİLDİRİ OTURUMU SS – 133 SS – 134 SS – 135 SS – 136 SS – 137 SS – 138 SS - 139 SS – 140 SS – 141 SS – 142 SS – 143 SS – 144 SS - 145 Moderatörler: Ali Aygün, Murat Tepe	SÖZLÜ BİLDİRİ OTURUMU SS – 146 SS – 147 SS – 148 SS – 149 SS – 150 SS – 151 SS - 152 SS – 153 SS – 154 SS – 155 SS – 156 SS – 157 SS - 158 SS - 159 SS - 160 Moderatörler: Dilay Yeşilmen, Tuba Betül Ümit

4. ULUSAL ACİL TIP		
11 Haziran 2026, Perşembe		
SALON	**A**	**B**
09:00-09:45	PREHOSPITAL BAKIŞ: OLAY YERİNDEN ACİLE KESİNTİSİZ ZİNCİR	SPESİFİK "3A"CİLLER
	Moderatörler: Semih Gedik, Mehmet Tatlı	Moderatörler: Emine Kadıoğlu, Emin Uysal
	Prehospital - Hospital Ayrımı: Bir Yanılsama mı?	Anaflaksi; Erken Tanı, Hızlı Müdahale
	Konuşmacı: Mehmet Necmettin Sutaşır	Konuşmacı: Uğur Durmuş
	Sahadaki Karar & Acil Servisteki Sonuç	Ani Görme Kaybı; Hocam Görmüyorum!
	Konuşmacı: Metin Öner	Konuşmacı: Mehmet Ekiz
	Acil Tıp Uzmanı & Paramedik Entegrasyonu: Yol Haritaları	Ani İşitme Kaybı; Ses Gelmiyor!
	Konuşmacı: Mehmet Tatlı	Konuşmacı: Gizem Çaltepe
09:45-10:00	**KAHVE ARASI**	
10:00-10:45	MİKROBİK KONULAR	YAPAY OTURUM
	Moderatörler: Safa Dönmez, Burcu Bayramoğlu	Moderatörler: Cemil Kavalcı, Avni Uygar Seyhan
	Pnömoni; Ne zaman acil?	Acilde Yapay Zekâ ile Triage Algoritmaları Mümkün mü?
	Konuşmacı: Ecem Taşçı	Konuşmacı: Medine Akkan Öz
	Acil Serviste Akılcı Antibiyotik Kullanımı	Görüntülemede Yapay Zekâ: BT–Akciğer–USG Okuma Destekleri
	Konuşmacı: Erdem Yakup Çimen	Konuşmacı: İbrahim Sarbay
	Enfeksiyon Hastasında Güvenli Taburculuk?	İstatistik Biliminin Yapay Zekaya Bakışı
	Konuşmacı: Enes Ferhatlar	Konuşmacı: Mustafa Agah Tekindal
10:45-11:00	**KAHVE ARASI**	
11:00-11:45	ACİL SERVİS YÖNETİMİ, CROWDING, BOARDING, WORKING	ACİLDE PSİKİYATRİ, TANIDAN GÜVENLİĞE ZOR KARARLAR
	Moderatörler: Bahattin Işık, Dilay Yeşilmen	Moderatörler: Yunus Karaca, Mücahit Günaydın
	Crowding: Dünya Modelleri ve Türkiye'den Çözümler	Ön Tanıda Ağır Bedel: "Konversiyon"
	Konuşmacı: Mehmet Oktay Alkan	Konuşmacı: Onur Karabay
	Boarding Sorunu: Yatan Hasta Beklerken Acil Servisi Yönetmek	Suicid sonrası acil yaklaşım: Konsültasyon çıkmazı, Taburculuk kararı?
	Konuşmacı: Erkan Boğa	Konuşmacı: Aşkın Arslan
	Workflow Optimizasyonu: Triajdan Taburculuğa	Acil Serviste Saldırgan Hasta: Tıbbi, Etik, Güvenlik
	Konuşmacı: Kaan Yusufoğlu	Konuşmacı: Nikola Yapar
12:00-12:30	**KAPANIŞ**	

KONUŞMA ÖZETLERİ

KO – 001

ROSC Sonrası Bakım: Oksijen, Kan Basıncı ve Sıcaklıkta Yeni Sınırlar

Dr. Öğr. Üyesi Abdullah Emre YURTTUTAN
Erzincan Binali Yıldırım Üniversitesi Tıp Fakültesi Mengücek Gazi Eğitim Ve Araştırma Hastanesi Acil Tıp Kliniği

Amaç: Kardiyak arrest sonrası spontan dolaşımın geri dönmesi (Return of Spontaneous Circulation / ROSC), post-kardiyak arrest bakımının kritik başlangıç noktasıdır. Bu dönemde oksijenizasyon, hemodinamik stabilizasyon ve sıcaklık yönetimi hasta prognozunu doğrudan etkilemektedir. Bu çalışmanın amacı, 2025 yılında yayımlanan Amerikan Kalp Derneği'nin (American Heart Association / AHA) , Avrupa Resüsitasyon Konseyi'nin (European Resuscitation Council / ERC) ve İngiltere Canlandırma Konseyi'nin (Resuscitation Council United Kingdom / RCUK) kılavuzlarının ROSC sonrası bakım önerilerini karşılaştırmalı olarak değerlendirmektir.

Yöntem: AHA 2025 CPR ve ECC Kılavuzu, ERC 2025 Post-Resuscitation Care Kılavuzu ve RCUK 2025 Post-Resuscitation Care Rehberi incelendi. Oksijenizasyon, kan basıncı ve sıcaklık yönetimine ilişkin öneriler karşılaştırılarak özetlendi.

Bulgular: Üç kılavuz da öncelikle hipoksiden kaçınılmasını önermektedir. Hastanın takibinde saturasyon monitorize edildiği andan itibaren de hiperoksiden kaçınılmasını ve oksijen tedavisinin titrasyonunu önermektedir. Hedef SpO_2 değerleri %94–98, PaO_2 hedefleri ise yaklaşık 75–100 mmHg olarak belirtilmiştir. Hemodinamik yönetimde hipotansiyonun önlenmesi temel hedef olup AHA en az 65 mmHg ortalama arter basıncı (Mean Arterial Pressure / MAP) değerini önerirken, ERC ve RCUK MAP'ın 60–65 mmHg üzerinde tutulmasını önermektedir. Sıcaklık yönetiminde önceki hedef sıcaklık uygulamalarından ateş kontrolüne yönelim dikkat çekmektedir. Kılavuzlar, ROSC sonrası en az 72 saat boyunca vücut sıcaklığının 37,5°C üzerinde seyretmesinin aktif olarak önlenmesini vurgulamaktadır.

Sonuç: Güncel kılavuzlar ROSC sonrası bakımda normoksi, yeterli organ perfüzyonu ve aktif ateş kontrolünü ön plana çıkarmaktadır. Bu önerilerin klinik uygulamaya entegrasyonu, post-kardiyak arrest bakımının standardizasyonuna ve hasta sonuçlarının iyileştirilmesine katkı sağlayabilir.

KO – 002

Travma Resüsitasyonunda Yeni Denge; Sıvı, Kan, Traneksamik Asit

Doç. Dr. Yeşim EYLER
İzmir Şehir Hastanesi, Acil Tıp Kliniği, İZMİR

Akut travma, dünya genelinde erişkin ölümlerinin önde gelen nedenlerinden biridir. Travmaya bağlı hemorajik şok ise travma ölümlerinin yaklaşık %40'ından sorumludur ve önlenebilir ölümlerin başında gelir (1). Bu sunumda travma resüsitasyonunda sıvı, kan ve traneksamik asit uygulamalarındaki güncel yaklaşımlar gözden geçirilmiştir.

Sıvı tedavisinde kristaloidler ilk seçenektir ancak sınırlı kullanılması gerekir. Başlangıçta 250–500 mL küçük boluslar verilir, hastanın hemodinamik cevabına göre ve kan ürünleri temin edilene kadar, maksimum 1 L verilmelidir (2). Aşırı kristaloid kullanımı pıhtıyı yerinden sökerek yeniden kanamaya neden olabilir, hipotermi ile koagulapatiyi tetikler, dilüsyonel koagülopatiyi, akciğer ödemini ve mortaliteyi artırır.

Kan ürünleriyle resüsitasyonda, 1:1:1 oranında eritrosit, plazma ve trombosit verilmesi önerilen stratejidir (3). Bu yaklaşım hem oksijen taşıma kapasitesini hem de hemostatik dengeyi korumayı hedefler. Kan grubu bilinmeyen veya acil durumdaki hastalarda, O Rh (-) eritrosit ve AB plazma kullanılır. Rh pozitif ürünler, doğurganlık çağındaki kadınlar haricinde, erkek ve postmenopozal kadınlarda güvenle tercih edilebilir.

Plazmayı eritmek, trombositleri saklamak ve taşımak afet şartlarında zordur. Düşük titreli O tipi soğuk depolanmış tam kan en fizyolojik ve dengeli hemostatik resüsitasyon sıvısıdır. Zorlu koşullarda "yürüyen kan bankası" konsepti ile donörlerden taze tam kan temini hayat kurtarıcı rol oynar (4).

Kanamayı durdurmada elimizdeki en ucuz, en güvenli ve en güçlü silah traneksamik asit'tir (TXA). CRASH-2 çalışması acil tıp pratiğini kökten değiştirdi (5). Bu çalışmaya göre eğer TXA'yı ilk 1 saatte verirseniz ölüm riskini %32, 1-3 saat arasında verirseniz ölüm riskini %21 azaltırsınAncak 3 saat geçtikten sonra verirseniz, kanamaya bağlı ölüm riskini artırırsınız. 3 saatten sonra gelen travma hastasına rutin TXA yapmıyoruz. Standart yaklaşımda, ilk üç saat içinde 1 gram TXA bolus, ardından 8 saat boyunca 1 gram TXA infüzyon şeklinde önerilir (2). Alternatif olarak 2 gram tek doz uygulama da kullanılabilir (2).

Sonuç olarak hemorajik şok hastasında dengeli, fizyolojik ve hedefe yönelik resüsitasyon stratejileri hayat kurtarıcıdır.

Kaynaklar:

1. Klimek O, Dudek J, Czesyk A, et al. The Importance of the "Damage Control" Strategy in Multiple Organ Injuries, Pathophysiology and Principles of Hemorrhage Control. J Clin Med. 2026;15(7):2549.
2. Advanced trauma life support 2025: A brief review of updates. Injury. 2026 Feb 3;57(4):113079. doi: 10.1016/j.injury.2026.113079.
3. Holcomb JB, Tilley BC, Baraniuk S, et al. Transfusion of plasma, platelets, and red blood cells in a 1:1:1 vs a 1:1:2 ratio and mortality in patients with severe trauma: the PROPPR randomized clinical trial. JAMA. 2015;313(5):471-482. doi:10.1001/jama.2015.12
4. Remondelli M.H., Rhee J., Barzanji N.K., Wang J., Green J.T., Do W., Bozzay J.D., Walker P.F., Bradley M.J. Advancements in Prehospital, En-Route, and Damage Control Casualty Care and Areas of Future Research for Large-Scale Combat Operations. Curr. Trauma Rep. 2025;11:7–15.
5. Roberts I, Shakur H, et al. The importance of early treatment with tranexamic acid in bleeding trauma patients: an exploratory analysis of the CRASH-2 randomised controlled trial. *Lancet*. 2011;377(9771):1096-1101.e11012.

KO – 003

TRAVMADA PLASTİK CERRAH NE ZAMAN?

Doç. Dr. Perçin Karakol
İstanbul Başakşehir Çam ve Sakura Şehir Hastanesi

Plastik Cerrahi, acile iştirak zamanlaması ve ne tarz hastalar için görüş alınması gerektiği halihazırda bazı algoritmalara dayanmaktadır. Plastik Cerrahi acilleri genel olarak rekonstrüksiyon gereken vakalar olarak tanımlanır. Bunlar arasında tendon, kemik açıklığı içeren, kirli ya da temiz doku defektinin eşlik ettiği ekstremite yaralanmaları, parmak el ön kol kol, ayak bacak, skalp, kulak, penis amputasyonları, maksillofasyal yaralanmalar ve kemik kırıkları, TME eklem luksasyonları, her beden bölgesinde flep gerektiren doku defektleri, fasyotomi vs gibi acil girişim gerektiren yanık olguları, yüz ve ekstremite sinir kesileri yer almaktadır. Multitravma hastalarında ise hayati acil bölümlerinden sonra yeralan bir bölümdür. Amputasyon olguları için sıcak iskemi süresi ile orantılı olarak saatler önemli iken, havayolunu daraltan çiftli kırıklar dışında maksillofasyal aciller ve kemik kırıkları yarı elektif kabul edilebilir. Kronik yara olguları acile başvurularında ise debritman gereksinimi tüm cerrahi bölümler tarafından karşılanabilecekken, enfeksiyon kontrolü, kan şekeri regülasyonu ekstra öncelik kazanmaktadır. Rekonstrüksiyon aşamasında tüm disiplinlerin defektleri elektif olarak planlanabilir. Sonuç olarak acil yaklaşımda gerçek plastik cerrahi acillerinin sınırlı olması ilk travma bölümü olmaktan çıkarmış olup bu bölümü, multitravma hastalarında ise ikincil disiplin haline getirmiştir.

MD. PhD. Perçin Karakol

KO – 004

GEBE HASTADA RESÜSİTASYON

Dr. Öğr. Üyesi Oğuzhan BOL
SBÜ Kayseri Tıp Fakültesi Acil Tıp Kliniği

Değerli meslektaşlarım, "Gebe Hastada Resüsitasyon" konulu bu sunumun temel felsefesi tek bir gerçeğe dayanır: Anne sağkalımı, fetüs sağkalımı demektir. Gebelikte kardiyak arrest yönetimi acil tıp, kadın doğum ve neonatoloji ekiplerinin eş zamanlı müdahalesini gerektiren çok disiplinli bir süreçtir.

Konuşma sırasında vurgulanması gereken en kritik fizyolojik zorluk, 20. haftadan itibaren supin pozisyonda gelişen ve kardiyak debiyi %30-40 oranında azaltan aortokaval kompresyondur. Bu durum, CPR sırasında fundusun umbilikus üzerinde olduğu her vakada manuel sol uterin deplasmanı zorunlu kılar. Ayrıca, azalan fonksiyonel rezidüel kapasite ve artan oksijen ihtiyacı hızlı desatürasyona neden olacağından, masif aspirasyon riski de göz önüne alınarak hava yolu yönetimi en deneyimli hekime bırakılmalıdır.

CPR hız/derinlik standartları, şok enerjisi ve ilaç dozları gebelerde değişmez. Ancak, IV erişimin diyafram üstünden açılması kritik bir modifikasyondur. Arrest etiyolojisinde A'dan H'ye (kanama, preeklampsi, emboli) uzanan geniş yelpaze hızla taranmalı; Magnezyum toksisitesinde kalsiyum, lokal anestezik toksisitesinde (LAST) lipid emülsiyonu gibi spesifik antidotlar hazırda bulundurulmalıdır.

En hayati karar noktası Resüsitatif Doğumdur: 20 hafta ve üzeri gebeliklerde 4-5 dakika içinde spontan dolaşım geri dönmezse (ROSC yoksa), ameliyathane beklenmeden arrestin gerçekleştiği yerde acil histerotomi yapılmalıdır.

Son olarak, post-resüsitasyon bakımda klinik hedefler spesifiktir: Uteroplasental perfüzyonu korumak için ortalama arter basıncı (OAB) > 65-70 mmHg tutulmalı ve gebeliğin fizyolojik normu olan pCO2 30-32 mmHg hedeflenmelidir. Özetle; masaj ve şok standarttır, ancak uterusun pozisyonu, müdahale eden ekip ve zamana karşı yarış farklıdır.

KO – 005

GERİATRİK HASTADA CPR: BEKLENTİ, GERÇEKLİK VE SONUÇLAR

Doç. Dr. Mustafa SABAK
Gaziantep Üniversitesi Tıp Fakültesi Acil Tıp Anabilim Dalı

Geriatrik popülasyonda kardiyopulmoner resüsitasyon uygulamaları, toplumdaki iyimser beklentilerin aksine, düşük sağkalım oranları ve yüksek nörolojik morbidite ile sonuçlanmaktadır. Epidemiyolojik veriler incelendiğinde, hastane dışı kardiyak arrest (OHCA) vakalarında genel sağkalımın %7.5 seviyesinde kaldığı ve nörolojik sekelsiz iyileşmenin %10'un altında olduğu görülmektedir. Bu hasta grubunda resüsitasyon kararı alınırken yalnızca kronolojik yaşın bir dışlama kriteri olarak kullanılması yani yaş ayrımcılığı dediğimiz **ageism**, bilimsel olarak hatalı kabul edilmektedir. Zira 90 yaş üstü seçilmiş hastalarda dahi, uygun şartlarda iyi fonksiyonel çıktılar elde edilebilmektedir.

Klinik karar algoritmalarında, kronolojik yaş yerine hastanın fizyolojik rezervini, komorbidite yükünü ve kırılganlık durumunu objektif olarak değerlendiren **Klinik Kırılganlık Skalası (CFS)** temel alınmalıdır. CFS skoru 3 ve altından 7 ve üzerine çıktıkça, CPR sonrası hastane içi mortalite oranlarının %54.4'ten %84.0'a kadar belirgin bir artış gösterdiği saptanmıştır. Özellikle bakımevlerinde gerçekleşen kardiyak arrestlerde bağımsız yaşama dönüş şansının neredeyse ortadan kalktığı ve sağkalımın %2.2'ye kadar düştüğü bildirilmektedir.

Etik ve medikolegal boyut incelendiğinde, Avrupa Resüsitasyon Konseyi (ERC) 2025 kılavuzları, Resüsitasyon Sonlandırma (ToR) kararlarının hasta otonomisi ve klinik faydasızlık bağlamında bütüncül olarak değerlendirilmesini önermektedir. Türkiye'deki yasal kısıtlılıklar (Hasta Hakları Yönetmeliği Madde 24) ve defansif tıp eğilimleri, sağlık profesyonellerinde ahlaki yaralanmaya (moral injury) yol açabilmektedir. Bu nedenle, anlamsız müdahale baskılarını azaltmak ve rasyonel kaynak yönetimini sağlamak amacıyla, hastanın değerlerini merkeze alan proaktif "İleri Tedavi Planları" oluşturulmalı ve bu süreçler klinik pratiğe ve eğitime standardize edilmiş bir biçimde entegre edilmelidir.

KO – 006

YAŞLI TRAVMA: DÜŞÜK ENERJİNİN YÜKSEK MORTALİTE ANATOMİSİ

Doç. Dr. Ali Sarıdaş
Prof. Dr. Cemil Taşcıoğlu Şehir Hastanesi, Acil Tıp Kliniği, İstanbul

Geriatrik travma, artan yaşlı nüfusa bağlı olarak acil servislerde giderek sık karşılaşılan bir sağlık sorunudur. Düşük enerjili travma mekanizmaları bile yaşlı bireylerde önemli morbidite ve mortaliteye yol açabilir. Bu derlemede, geriatrik travmanın epidemiyolojisi, yaşa bağlı fizyolojik değişiklikler, klinik değerlendirme tuzakları ve güncel acil servis yönetimi özetlenmektedir.

Geriatrik travmaların en sık nedeni düz zemine düşmelerdir ve sıklıkla kafa travması, femur boyun kırığı, pelvis kırıkları ve toraks yaralanmalarına neden olur. Benzer yaralanma şiddetindeki genç erişkinlere kıyasla, yaşlı hastalarda mortalite oranları anlamlı derecede yüksektir.

Yaşlanmaya bağlı serebral atrofi, kardiyovasküler rezerv kaybı, osteoporoz, azalmış pulmoner rezerv ve immünolojik değişiklikler travmaya yanıtı bozar ve komplikasyon riskini artırır. Minör kafa travmaları, köprü venlerinin gerilmesi nedeniyle subdural hematomla sonuçlanabilir.

Klinik değerlendirme zorludur; normal vital bulgular ciddi yaralanmayı dışlamaz, beta blokerler taşikardiyi maskeleyebilir, antikoagülanlar intrakraniyal kanama riskini artırır ve deliryum veya işlevsel düşüş, ciddi travmanın tek erken bulgusu olabilir.

Kot kırıkları, ağrıya bağlı hipoventilasyon ve pnömoni nedeniyle yüksek mortalite taşır. Femur boyun kırıkları immobilizasyon, venöz tromboembolizm ve fonksiyon kaybıyla ilişkilidir; erken cerrahi ve mobilizasyon prognozu iyileştirir

Acil serviste görüntüleme eşiği düşük tutulmalı, gizli şok açısından dikkatli olunmalı, hipotermi önlenmeli ve acil tıp, ortopedi, genel cerrahi, beyin cerrahisi ile geriatri ekiplerini kapsayan multidisipliner yaklaşım benimsenmelidir.

Sonuç olarak, düşük enerjili mekanizmalarla oluşsa bile geriatrik travma yüksek morbidite ve mortalite potansiyeline sahiptir. Değerlendirmede azalmış fizyolojik rezerv, komorbiditeler ve ilaç kullanımı göz önünde bulundurulmalı; erken tanı ve proaktif yönetim esas alınmalıdır.

K0 – 007

Hızlı Ardışık Entübasyon: Paralizan mı?

Sivas Numune Hastanesi, Acil Servis
Uzm. Dr. Orhan Özsoy

Acil tıp pratiğinde hava yolunun güven altına alınması, resüsitasyon sürecinin en kritik basamağıdır. Zor olması beklenmeyen entübasyonlarda standart yöntem olan Hızlı Ardışık Entübasyon (RSI), laringeal görünümü iyileştirmek, aspirasyon riskini azaltmak ve vokal kord relaksasyonunu sağlamak amacıyla nöromüsküler bloke edici ajanların (NMBA) , sedatiflerle eş zamanlı kullanımını içerir. Bu prosedürün temel amacı, "ilk geçiş başarısını" (FPS) optimize ederek işlemle ilişkili komplikasyon riskini minimize etmektir. Literatürde, acil servislerde birden fazla entübasyon denemesinin komplikasyon riskini 4,5 kat artırdığı ve NMBA kullanımının FPS oranlarını %82'den %93'ün üzerine çıkardığı bildirilmektedir. Paralizan kullanımı ile daha düşük hipoksemi prevelansı, daha az entübasyon komplikasyonları, entübasyon koşullarında (laringeal görünüm ve deneme sayısı) iyileşme ve daha iyi oksijenizasyonla ilişkilendirilmiştir.

RSI protokolünde ilaç uygulama zamanlaması başarının anahtarıdır; NMBA, sedasyonun hemen ardından uygulanmalıdır. Bu ardışık uygulama, optimal entübasyon koşullarının oluşması için gerekli olan farmakolojik etki süresini sağlar. Güncel Zor Havayolu Topluluğu (DAS) 2025 kılavuzu, trakeal entübasyon girişimlerinde NMBA kullanımının rutin olarak tercih edilmesini ve indüksiyon ajanı ile NMBA arasında gecikme olmamasını verilen ilaçların uygun dozda kullanılmasını önermektedir.

Ajan seçimi, hastanın klinik özellikleri ve komorbiditeleri göz önünde bulundurularak yapılmalıdır. Süksinilkolin; malign hipertermi öyküsü, nöromüsküler hastalıklar, yaygın sinir hasarı, 72 saati aşan yanık/travma ve ciddi hiperkalemi durumlarında kontrendikedir. Roküronyum ise bilinen alerji dışında kontrendikasyonu olmayan ve güvenli bir profil sunan non-depolarizan bir ajandır. Roküronyumun etkisinin hızlı bir şekilde tersine çevrilmesi, spesifik antidotu olan sugammadeks ile mümkündür. Çalışmalar, yeterli dozlarda uygulandığında roküronyumun süksinilkolin ile benzer entübasyon koşulları sağladığını ortaya koymaktadır. Önerilen güncel dozlar süksinilkolinde 1,5 mg/kg IV iken, roküronyumda ise 1,2 mg/kg IV uygulama şeklindedir.

Sonuç olarak, RSI sürecinde paralizan kullanımı bir tercih değil, prosedürün ayrılmaz bir bileşenidir. FPS'ye etki eden en önemli farmakolojik faktördür. Acil servis şartlarında, ameliyathane dozlarından farklı olarak roküronyumun 1,2 mg/kg dozunda kullanılması önerilmektedir. Güncel literatür ışığında tartışma, "paralizan gerekli mi?" noktasından "hangi ajan daha güvenli?" eksenine kaymıştır.

Referanslar

1. DeMasi SC, Self WH, Aggarawal NR, et al. Association Between Neuromuscular Blocking Agents and Outcomes of Emergency Tracheal Intubation: A Secondary Analysis of Randomized Trials. *Ann Emerg Med*. 2025;85(1):6-13. doi:10.1016/j.annemergmed.2024.08.509

2. Ahmad I, El-Boghdadly K, Iliff H, et al. Difficult Airway Society 2025 guidelines for management of unanticipated difficult tracheal intubation in adults. *Br J Anaesth*. 2026;136(1):283-307. doi:10.1016/j.bja.2025.10.006

3. Hasegawa K, Shigemitsu K, Hagiwara Y, et al. Association between repeated intubation attempts and adverse events in emergency departments: an analysis of a multicenter prospective observational study. *Ann Emerg Med*. 2012;60(6):749-754.e2. doi:10.1016/j.annemergmed.2012.04.005

4. Wilcox SR, Bittner EA, Elmer J, et al. Neuromuscular blocking agent administration for emergent tracheal intubation is associated with decreased prevalence of procedure-related complications. *Crit Care Med*. 2012;40(6):1808-1813. doi:10.1097/CCM.0b013e31824e0e67

5. Mosier JM, Sakles JC, Stolz U, et al. Neuromuscular blockade improves first-attempt success for intubation in the intensive care unit. A propensity matched analysis. *Ann Am Thorac Soc*. 2015;12(5):734-741. doi:10.1513/AnnalsATS.201411-517OC

K0 – 008

Akut Pankreatitte Sıvı Resüsitasyonu: İzotonik mi, Ringer Laktat mı?

Uzm. Dr. Abdullah Avlaç
Şişli Hamidiye Etrfal Eğitim ve Araştırma Hastanesi

Akut pankreatit, pankreatik enzimlerin erken aktivasyonu sonucu gelişen lokal ve sistemik inflamasyon ile karakterize bir hastalıktır. İnflamatuvar yanıtın neden olduğu artmış kapiller geçirgenlik ve üçüncü boşluğa sıvı kaybı, erken dönemde etkin sıvı resüsitasyonunu tedavinin temel bileşenlerinden biri hâline getirmektedir.

Son yıllarda, dengeli kristalloidlerin kullanımının yaygınlaşmasıyla birlikte Ringer laktatın akut pankreatitte antiinflamatuvar etkiler gösterebileceği ve klinik sonuçları iyileştirebileceği öne sürülmüştür. Bu konuşmada, izotonik ile Ringer laktatı karşılaştıran randomize kontrollü çalışmalar ve güncel meta-analizlerin sonuçları gözden geçirilecektir.

Mevcut veriler, Ringer laktat kullanımının bazı çalışmalarda 48. saatte C-reaktif protein düzeylerinde azalma ile ilişkili olduğunu gösterse de bu farklılığın sonraki değerlendirmelerde kaybolduğu ve klinik sonlanımlara tutarlı biçimde yansımadığı görülmektedir. Hastanede kalış süresi ve yoğun bakım gereksinimi açısından Ringer laktat lehine bildirilen sonuçların ise heterojen ve düşük kaliteli kanıtlara dayandığı dikkati çekmektedir.

Öte yandan, akut pankreatitte sık görülen böbrek hasarı ve doku hipoperfüzyonu gibi durumlar, Ringer laktatın içerdiği potasyum ve laktatın metabolizmasına ilişkin bazı klinik kısıtlılıkları gündeme getirmektedir. İzotonik ise yaygın erişilebilirliği, kullanım deneyimi ve düşük maliyeti nedeniyle önemini korumaktadır.

Sonuç olarak, akut pankreatitte klinik sonuçları belirleyen temel unsur seçilen kristalloidin türünden ziyade hastanın etiyolojisi, fizyolojik durumu ve uygulanan sıvının zamanlaması ile yoğunluğudur. En uygun sıvı tedavisi, standart bir protokolden çok hastaya özgü, erken ve dinamik bir yaklaşım gerektirmektedir.

K0 – 009

AKUT PANKREATİT TEDAVİSİNDE RİNGER LAKTAT VERİLMELİ!

Uzm. Dr. Handan Çifçi
Bursa Yüksek İhtisas Eğitim ve Araştırma Hastanesi

Akut pankreatit, pankreasın akut enflamatuvar bir hastalığı olup hafif ödematöz formdan çoklu organ yetmezliğine kadar uzanan geniş bir klinik spektruma sahiptir. Hastalığın erken döneminde gelişen hipovolemi ve mikrosirkülasyon bozukluğu nedeniyle sıvı resüsitasyonu tedavinin temel bileşenlerinden biridir. Ancak sıvı resüsitasyonunda hangi kristaloid sıvının kullanılacağı tartışma konusudur (1-3).

Akut pankreatitte sıvı tedavisinin patofizyolojik temelleri, ideal resüsitasyon sıvısının özellikleri ve Ringer laktat ile normal salinin klinik etkileri güncel literatür ışığında değerlendirilmektedir. Randomize kontrollü çalışmalar, sistematik derlemeler ve meta-analizler; Ringer laktat kullanımının orta-ağır veya ağır pankreatit gelişimi, yoğun bakım gereksinimi, lokal komplikasyonlar ve hastanede kalış süresi açısından normal saline göre avantaj sağlayabileceğini göstermektedir. Ayrıca Ringer laktatın daha dengeli elektrolit içeriği sayesinde hiperkloremik metabolik asidoz gelişimini azaltabildiği ve sistemik enflamatuvar yanıt üzerinde olumlu etkiler gösterebildiği bildirilmektedir (3-6)

Güncel kılavuz önerileri, akut pankreatitli hastalarda erken dönemde hedefe yönelik ve bireyselleştirilmiş sıvı tedavisini önermekte; intravenöz resüsitasyonda dengeli kristalloidlerin, özellikle de Ringer laktatın tercih edilmesini desteklemektedir (1).

Sonuç olarak mevcut veriler, akut pankreatitte erken ve uygun sıvı tedavisinin kritik öneme sahip olduğunu, Ringer laktatın ise birçok klinik sonlanım açısından avantaj sağlayan ve güncel yaklaşımda ön plana çıkan resüsitasyon sıvısı olduğunu göstermektedir (1-3).

Kaynaklar:

1. Tenner S, Vege SS, Sheth SG, Sauer B, Yang A, Conwell DL, et al. American College of Gastroenterology Guidelines: Management of Acute Pancreatitis. Am J Gastroenterol. 2024;119(3):419–437.
2. Caban M, Zatorski H, Małecka-Wojciesko E. Fluid Therapy in Acute Pancreatitis—Current Knowledge and Future Perspectives. Pharmaceuticals. 2025;18(11):1601.
3. Gardner TB, Vege SS, Pearson RK, Chari ST. Fluid Resuscitation in Acute Pancreatitis. Clin Gastroenterol Hepatol. 2008;6(10):1070–1076.
4. Ocskay K, Mátrai P, Hegyi P, Párniczky A. Lactated Ringer's Solution Reduces Severity, Mortality, Systemic and Local Complications in Acute Pancreatitis: A Systematic Review and Meta-Analysis. Biomedicines. 2023;11:321.
5. Hong J, Li Q, Wang Y, Xiang L, Zhou Y, Fan M, et al. Comparison of Fluid Resuscitation with Lactated Ringer's Versus Normal Saline in Acute Pancreatitis: An Updated Meta-Analysis. Dig Dis Sci. 2024;69:262–274.
6. de-Madaria E, Buxbaum JL, Maisonneuve P, et al. Aggressive or Moderate Fluid Resuscitation in Acute Pancreatitis. N Engl J Med. 2022;387:989–1000.

K0 – 010

ATRİYAL FİBRİLASYON YÖNETİMİNDE HİZ KONTROLÜ: KANITA DAYALI GEREKÇELER

Uzm. Dr. Evren DAL
SBÜ Bursa Tıp Fakültesi, Bursa Şehir SUAM

Atriyal fibrilasyon (AF), erişkin popülasyonun dörtte birinde yaşam boyu görülme riski taşıyan en sık kronik aritmidir ve iskemik inme riskini beş kat artırır. AF yönetiminde hız kontrolü ile ritm kontrolü arasındaki tartışma on yıllardır sürmektedir. AFFIRM (2002) çalışması, 4060 hastada hız ve ritm kontrolü arasında mortalite farkı bulunmadığını, ritm kolunda ise daha fazla hastane yatışı ve advers ilaç etkisi görüldüğünü göstermiştir. RACE II (2010), kalıcı AF'de lenient hız kontrolünün (<110/dk) strict kontrolden noninferior olduğunu ve hedef uyumunun çok daha yüksek olduğunu (%97,7'ye karşı %67,0) ortaya koymuştur. EAST-AFNET4 (2020), yeni tanılı, genç ve az komorbid hastalarda ablasyon ağırlıklı erken ritm kontrolünün kardiyovasküler olayları azalttığını bildirmiş; ancak bu sonuç tüm AF popülasyonuna genellenememektedir. 2024 tarihli, 18 randomize kontrollü çalışmayı içeren bir meta-analiz, ritm kontrolünün kardiyovasküler mortaliteyi azalttığını fakat tüm nedenlere bağlı mortalitede anlamlı fark yaratmadığını, faydanın büyük ölçüde artan ablasyon oranından kaynaklandığını göstermiştir. Ablasyonun gerçek dünya başarısı sınırlıdır; beş yıllık aritmiden özgürlük oranı yaklaşık %52 olup hastaların yarısı tekrar prosedüre ihtiyaç duymaktadır. Ablasyon sonrası antikoagülasyonun kesilebilirliğini değerlendiren OCEAN ve ALONE-AF çalışmaları da yalnızca seçilmiş, başarılı ablasyon uygulanmış, genç ve az komorbid hasta gruplarını yansıtmakta, gerçek dünya acil servis AF popülasyonuna doğrudan uygulanamamaktadır. Antiaritmik ilaçların (amiodaron, flekainid, sotalol) ciddi toksisite profilleri de göz ardı edilemez. Buna karşılık hız kontrolü; invazif olmayan,

hızlı uygulanabilen, görüntüleme veya elektrofizyoloji laboratuvarı gerektirmeyen, güncel kılavuzlarda (ACC/AHA 2023, ESC 2024, CCS/CHRS 2020, CAEP 2021) birinci basamak olarak onaylanan bir stratejidir. Özellikle acil servis pratiğinde, hemodinamik olarak stabil AF hastalarında beta-bloker veya non-dihidropiridin kalsiyum kanal blokörleri ile başlanan hız kontrolü, antikoagülasyonla birlikte güvenli ve etkin bir yaklaşım sunmaktadır. Sonuç olarak mevcut kanıtlar, hız kontrolünün AF yönetiminde güvenli, uygulanabilir ve kanıta dayalı birincil strateji olmaya devam ettiğini desteklemekte; ritm kontrolü ise seçilmiş hasta gruplarında tamamlayıcı bir rol üstlenmektedir.

K0 – 011

ACİL SERVİSTE GRİ ZONLAR – NEDEN ENTÜBASYON?

Uzm. Dr. Süleyman Kırık
İzmir Atatürk Eğitim ve Araştırma Hastanesi

1. Sunumun Amacı ve Klinik Önemi

Acil servislerde kritik durumdaki solunum yetmezliği hastalarında non-invaziv mekanik ventilasyon ile doğrudan entübasyon kararı arasındaki "gri zonu" netleştirmektir. Yapılan literatür çalışmaları, non-invaziv yöntemlerde gereğinden fazla ısrar edilmesinin mortaliteyi ciddi şekilde artırdığını klinik kanıtlarla ortaya koymaktadır.

2. Erken ve Geç Entübasyon

- Erken Entübasyon: Hastanın fizyolojik kompansasyon mekanizmaları henüz tükenmeden yapılan kontrollü müdahaledir. Hastanın aşırı solunum çabasıyla kendi akciğer dokusuna zarar vermesini (P-SILI döngüsünü) engeller ve kardiyopulmoner rezervini korur.

- Geç Entübasyon: Başarısız non-invaziv stratejilerde ısrar edilmesi sonucu hastanın kas yorgunluğu, laktik asidoz, derin hipoksemi ve multiorgan disfonksiyonu evresinde acilen entübe edilmesidir.

3. Klinik Karar Eşikleri ve Akademik İndeksler

Solunum sayısının >35/dk olması, pH <7.25, bilinç değişikliği ve hemodinamik instabilite gibi durumlar entübasyon için birer "kırmızı bayrak" olarak kabul edilir. Karar mekanizmasını standardize etmek için şu iki indeks kullanılır:

- HACOR Skoru: Maske tedavisinin 1. saatinde skorun >5 olması, %80'in üzerinde bir başarısızlık riskiyle ilişkilidir. Güncellenmiş skorda pnömoni, ARDS ve septik şok gibi ek risklerle skorun 14'ü geçmesi durumunda başarısızlık oranı %83.7'ye ulaşır.

- ROX İndeksi: Yüksek akışlı nazal oksijen (HFNC) alan hastalarda ölçülür; skorun <3.85 olması yüksek entübasyon riskine işaret eder.

4. Literatür Bulguları

- Geniş Ölçekli Meta-Analiz (15,441 Hasta): Erken entübe edilen hastalarda mortalite %45.8 iken, geç entübe edilenlerde bu oran %53.5'e yükselmektedir.

- Acil Servis 4 Saat Sınırı: NIMV tedavisinde başarısız olunduğu halde entübasyonun 4 saatten fazla geciktirilmesi, kalıcı organ hasarı ve ölüm riskini 4 kat artırmaktadır.

- Zaman Dilimi Analizi (Çok Merkezli Çalışma): İlk 12 saatte yapılan erken entübasyonlarda hastane mortalitesi %34 iken, 12 saatten sonraya kalan gecikmiş vakalarda mortalite %50'ye çıkmakta; 48 saati geçen durumlarda ise %63'e ulaşmaktadır.

5. Sonuç ve Klinik Mesaj

Uygun klinik tablolarda non-invaziv yöntemler denenebilir; ancak kırmızı bayraklar mevcutsa veya HACOR ve ROX indeksleri alarm veriyorsa non-invaziv tedavide asla ısrar edilmemeli, hasta gecikmeden entübe edilmelidir. Gecikilen her saat, hastanın ölüm riskini doğrudan artırmaktadır.

K – 012

TRAVMA HASTASINDA GÖRÜNTÜLEME: POCUS

Uzm. Dr. Ecem Deniz Kırkpantur Taşçı
Sultan Abdülhamid Han Eğitim ve Araştırma Hastanesi

Travma hastalarının ilk değerlendirilmesinde temel amaç, tüm yaralanmaların ayrıntılı olarak ortaya konmasından önce yaşamı tehdit eden durumların hızla tanınması ve uygun tedavi yolunun belirlenmesidir. Bilgisayarlı tomografi, yüksek tanısal doğruluğu ve ayrıntılı anatomik değerlendirme kapasitesi nedeniyle travma görüntülemesinin temel bileşenlerinden biridir. Bununla birlikte, özellikle erken resüsitasyon döneminde klinik karar verme süreci yalnızca ayrıntılı anatomik bilgiye değil, hızlı ve tekrarlanabilir değerlendirme yöntemlerine de ihtiyaç duymaktadır. Hemodinamik olarak unstabil hastalarda zaman kaybı olmaksızın uygulanabilen yatak başı ultrasonografi (Point-of-Care Ultrasound, POCUS), hızlı klinik karar vermeyi destekleyen önemli bir araçtır.

POCUS; intraabdominal serbest sıvı, perikardiyal tamponad, pnömotoraks ve hemotoraks gibi acil müdahale gerektiren durumların kısa sürede saptanmasına olanak tanır. Bunun yanında şokun etiyolojisinin değerlendirilmesine katkı sağlar, resüsitasyon sürecini yönlendirir ve girişimsel işlemlerin daha güvenli şekilde uygulanmasına yardımcı olur. Travmanın dinamik doğası nedeniyle hastaların seri değerlendirilmesi büyük önem taşımaktadır. POCUS'un tekrarlanabilir olması, klinik durumdaki değişikliklerin gerçek zamanlı olarak izlenmesine olanak sağlayarak önemli bir avantaj sunmaktadır.

Bununla birlikte POCUS'un operatör bağımlı olması, bazı yaralanmaların gözden kaçabilmesi ve ayrıntılı anatomik değerlendirmede bilgisayarlı tomografinin yerini alamaması yöntemin temel sınırlılıkları arasında yer almaktadır. Bu nedenle travma yönetiminde POCUS ve bilgisayarlı tomografi birbirinin alternatifi değil, birbirini tamamlayan yöntemler olarak değerlendirilmelidir. Doğru hastada doğru zamanda kullanılan POCUS, travma bakımının erken döneminde kritik kararların hızlandırılmasına ve hasta yönetiminin etkinliğinin artırılmasına önemli katkı sağlamaktadır.

K – 013

SEPSİSTE 30 ML/KG SIVI RESÜSİTASYONU

Uzm. Dr. Tansu Gençer, Sivas Numune Hastanesi

Sepsis Tanımı ve Önemi

Sepsis herhangi bir mikroorganizma sınıfı tarafından neden olabilecek heterojen bir klinik sendromdur. Septik vakaların çoğu gram negatif ve pozitif bakteriler tarafından oluşturulmasına rağmen mantarlar, mikobakteriler, riketsiyalar, virüsler ve protozoalar da benzer başvurulara neden olabilirler. Mikrobiyal kan invazyonu sepsis gelişiminde zorunlu değildir. Klinik pratikte sepsis, enfeksiyona karşı vücudun verdiği kontrolsüz yanıt sonucu organların zarar görmesidir. Bu durum hızlı ilerleyebilir ve hayatı tehdit eder.

Sepsis tanımları düzenli olarak güncellenir ve bu tanımlamalar enfeksiyona sistemik inflamatuar yanıt için kavramsal ve pratik bir çatı sağlar. Erken terapötik girişimleri mümkün kılmak amacıyla, sepsisin yatak başı erken saptanmasında klinisyenin kabiliyetini geliştirmekte ve araştırma protokollerinin analizini sağlayan tanımlamaları standardize etmektedir. Sepsis, yoğun bakımda en sık ölüm nedenlerinden biridir. Hastanın kaderini çoğu zaman ilk saatlerde yaptığımız müdahaleler belirler.

Sepsiste Hipoperfüzyon

Dokuya giden oksijen azalır. Laktat yükselir. Organlar yavaş yavaş fonksiyon kaybeder. Bu süreci erken durdurmak gerekir. Damarlar genişler ve gevşer. Sıvı damar dışına ekstravaze olur. Kalbin pompalama gücü azalabilir. Sonuç olarak hipoperfüzyona sekonder hipotansiyon gelişir.

Sıvı Tedavisi

Sepsiste en büyük sorunlardan biri dolaşımda yeterli sıvı olmamasıdır. Sıvı tedavisi ile dolaşım desteklenir ve organlara giden kan akımı artırılır. Yapılan çalışmalar 30 ml/kg başlangıç için yeterli olduğunu göstermiştir. Amaç hastayı hızlıca toparlamak ve doku perfüzyonunu düzeltmektir. İlk 3 saat çok kritiktir. Bu nedenle sıvı tedavisine mümkün olan en erken zamanda başlanmalıdır. Gecikme hastanın durumunu kötüleştirir. Sıvı tedavisi sonrası kalbe dönen kan artar. Kalp daha fazla kan pompalar. Organlara giden kan akımı artar. Perfüzyonun optimize edilmesi hastanın toparlamasını sağlar.

Bilimsel Kanıtlar

Birçok çalışma erken ve yeterli sıvı verilen hastalarda ölüm oranlarının daha düşük olduğunu göstermiştir. Bu yüzden bu yaklaşım standart haline gelmiştir. İlk 3 saatte ≥30 mL/kg dengeli kristalloid kullanılmalı, ortalama arter basıncı hedefi ≥65 mmHg; 65 yaş ve üzerinde 60–65 mmHg olmalıdır. Akut resüsitasyon sonrasında aktif sıvı çıkışı değerlendirilmelidir. Travmatik beyin hasarı hariç sıvı resüsitasyonunda dengeli kristalloidler %0,9 NaCl yerine tercih edilmelidir. Ancak bazı karşıt görüşler fazla sıvının zararlı olabileceğini söyler. Özellikle akciğerde sıvı birikimi riskinden bahsedilir. Bu riskler genellikle tedavinin ilerleyen dönemlerinde ortaya çıkar. Ancak başlangıçta yetersiz sıvı vermek çok daha büyük risk oluşturur. Kalp yetmezliği olanlar, böbrek hastaları ve ileri yaştaki hastalarda daha yakın takip gerekir ancak sıvı tedavisi geciktirilmez. İlk sıvı verildikten sonra hasta yeniden değerlendirilir. Gerekirse sıvı tedavisine devam edilir veya farklı tedavilere geçilir.

Sonuç

Sepsiste erken sıvı tedavisi hayat kurtarır. 30 ml/kg güvenilir bir başlangıçtır. Geç kalmak en büyük hatadır.

Kaynakça

1. Prescott, Antonelli, et al. Surviving Sepsis Campaign Guidelines. Intensive Care Med./Critical Care Med. 2026.
2. Evans L, Rhodes A, Alhazzani W, et al. Surviving Sepsis Campaign 2021.
3. Rivers E, Nguyen B, Havstad S, et al. Early Goal-Directed Therapy. N Engl J Med. 2001.
4. ProCESS Investigators. Protocol-Based Care for Early Septic Shock. N Engl J Med. 2014.
5. ARISE Investigators. Goal-Directed Resuscitation Trial. N Engl J Med. 2014.
6. Mouncey PR et al. PROMISE Trial. N Engl J Med. 2015.
7. Seymour CW et al. Time to Treatment and Mortality. N Engl J Med. 2017.
8. Marik PE, Malbrain MLNG. Fluid overload in sepsis. Ann Intensive Care. 2017.
9. Acheampong A, Vincent JL. Fluid balance and outcome. Crit Care. 2015.
10. Boyd JH et al. Fluid resuscitation and mortality. Crit Care Med. 2011.

K – 014

SEPSİSTE ERKEN VAZOPRESÖR KULLANIMI

Uzm. Dr. Oğuzhan Demir
Marmara Üniversitesi Tıp Fakültesi

Septik şok, yalnızca intravasküler hacim kaybı değil, belirgin vazopleji ve mikrosirkülatuvar bozukluklarla karakterize dinamik bir dolaşım yetmezliğidir. Geleneksel olarak uygulanan 30 cc/kg sıvı resüsitasyonunun tamamlanmasını beklemek , tonusunu kaybetmiş geniş bir yatağa kontrolsüz sıvı pompalanmasına ve organ perfüzyonunun gecikmesine neden olmaktadır. Bu nedenle organ perfüzyonunun sağlanmasında vazopresör tedavisinin zamanlaması giderek daha fazla önem kazanmaktadır. Güncel Surviving Sepsis Campaign kılavuzları, septik şok hedeflerine ulaşmak amacıyla vazopresörlerin erken verilebileceğini ve gerektiğinde periferik yoldan başlanmasını önermektedir.

Erken vazopresör kullanımının etkinliğini değerlendiren CENSER çalışmasında, erken noradrenalin uygulanan hastalarda 6. saatte şok kontrol oranı standart tedavi grubuna göre daha yüksek bulunmuş (%76,1 vs %48,4), hedef basınca ulaşma süresi kısalmış ve kardiyojenik akciğer ödemi ile yeni gelişen aritmi oranları daha düşük saptanmıştır. Ayrıca Elbouhy ve ark. erken noradrenalin başlanmasının hastane içi sağkalımı artırdığını göstermiştir. Bai ve ark.'nın çalışmasında ise noradrenalin başlangıcındaki her bir saatlik gecikmenin mortalitede %5,3 artışla ilişkili olduğu bildirilmiştir. Benzer şekilde Hidalgo ve ark. nın çalışmasında, vazopresör başlanmasının 6 saatten fazla gecikmesinin 30 günlük mortaliteyi iki katın üzerinde artırdığı gösterilmiştir. Son olarak çok merkezli kohort verileri, sepsis-3 şok kriterlerini karşılayan hastalarda ilk 1 saat içinde noradrenalin başlanmasının, 28 günlük mortaliteyi anlamlı derecede azalttığı (aOR: 0.54) saptanmıştır.

Mevcut kanıtlar birlikte değerlendirildiğinde, septik şok resüsitasyonu bir "önce sıvı sonra vazopresör" yaklaşımı olarak değil, eş zamanlı yürütülen bir süreç olarak görülmelidir. Özellikle vazoplejinin ön planda olduğu hastalarda kristaloid resüsitasyonu sürerken erken periferik noradrenalin başlanması, hipotansiyon süresini kısaltarak organ perfüzyonunu daha hızlı restore edebilir ve aşırı sıvı yüklenmesinin olumsuz etkilerini azaltabilir.

Kaynaklar

1. Evans L, Rhodes A, Alhazzani W, et al. Surviving Sepsis Campaign: International Guidelines for Management of Sepsis and Septic Shock 2021. *Crit Care Med*. 2021;49(11).
2. Permpikul C, Tongyoo S, Viarasilpa T, et al. Early Use of Norepinephrine in Septic Shock Resuscitation (CENSER). A Randomized Trial. *Am J Respir Crit Care Med*. 2019;199(9):1097-1105.
3. Elbouhy MA, Soliman M, Gaber A, Taema KM. Early Use of Norepinephrine Improves Survival in Septic Shock: Earlier than Early. *Arch Med Res*. 2019;50(6):325-332.
4. Bai X, Yu W, Ji W, et al. Early versus delayed administration of norepinephrine in patients with septic shock. *Crit Care*. 2014;18(5):532.
5. Colon Hidalgo D, Patel J, Masic D, et al. Delayed vasopressor initiation is associated with increased mortality in patients with septic shock. *J Crit Care*. 2020;55:145-148.
6. Ospina-Tascón GA, Hernandez G, Alvarez I, et al. Effect of norepinephrine initiation timing on mortality in septic shock: a multicenter cohort study. *BMC Anesthesiol*. 2020;20:135.

K – 015

2026 AHA/ASA AKUT İSKEMİK İNME REPERFÜZYON PROTOKOLLERİ

Uzm. Dr. Büşra Dilara Dayıoğlu
Kartal Dr. Lütfi Kırdar Şehir Hastanesi

2026 AHA/ASA güncellemeleri, reperfüzyon akışını modernize ederek zaman odaklı yaklaşımdan doku odaklı bir stratejiye geçişi tescillemiştir. Yeni protokollerin merkezinde, intravenöz trombolitik (IVT) tedavinin uygulama hızını ve kapsamını genişletmek yer almaktadır. Tenekteplaz, uygulama kolaylığı ve etkinliğiyle reperfüzyon sürecinin yeni standardı olarak öne çıkmaktadır. Endovasküler trombektomi (EVT) teknolojisindeki gelişmelere rağmen, IVT tedavisi reperfüzyonun temel taşı olma özelliğini korumaktadır.

Litik ve Trombektomi Dengesi: Büyük damar tıkanıklığı (LVO) şüphesinde, trombektomi merkezine transfer süresi 45-60 dakikayı aşacaksa, hastanın bypass edilmemesi ve en yakın merkezde hızla IVT alması (Sınıf 1 öneri) kritik önemdedir. IVT'nin hızlı uygulanması, EVT'ye hazırlık aşamasından ziyade bağımsız bir sağkalım faktörüdür.

Tenekteplaz Avantajı: ≤4.5 saat penceresinde 0.25 mg/kg bolus TNK, operasyonel hızı artırır (5-10 sn uygulama). 0.4 mg/kg dozu ise riskli bulunarak önerilmemektedir.

Genişletilmiş Pencere ve Litik Etkisi: Zaman prensibinden doku prensibine geçiş (Time-is-brain to tissue-is-brain), 24 saate kadar olan pencerelerde sağkalımı ve fonksiyonelliği optimize eder. Başlangıcı bilinmeyen veya uyanma inmelerinde (semptom farkındalığı ≤4.5 sa) MRI DWI-FLAIR uyumsuzluğu kullanımı Sınıf 2a öneridir. Görüntüleme uyumsuzluğu (DWI-FLAIR) veya penumbra varlığında, IVT tedavisi EVT uygulanamayan hastalarda 24 saate kadar genişletilebilmektedir.

Defisit Odaklı Yaklaşım: Tromboliz kararı NIHSS skoruna değil, defisitin "yeti kaybı yaratan" (disabling) nitelikte olmasına (BATHE kriterleri) dayanmalıdır.

* Tanısal Süreçler: LVO şüphesinde CTA/CTP için kreatinin sonucu beklenmemeli, görüntüleme süreci IVT infüzyonunu geciktirmemelidir.

* Hemodinamik Stabilizasyon: Tromboliz öncesi hedef <185/110 mmHg, sonrası ise <180/105 mmHg olarak belirlenmiştir. İlk 72 saatte agresif kan basıncı düşürülmesinden (SKB <140) kaçınılmalıdır.

Sonuç

2026 protokolleri, IVT'yi EVT ile rekabet eden bir alternatif değil, doku kurtarma sürecini başlatan en hızlı ve en erişilebilir müdahale olarak konumlandırmaktadır. Erken ve doğru dozda tromboliz, fonksiyonel bağımsızlık şansını maksimize eden en güçlü klinik araçtır.

K – 016

SVO'DA TROMBOLİZ Mİ TROMBEKTOMİ Mİ?

Uzm. Dr. Mehmet Yılmaz
Ankara Bilket Şehir Hastanesi

Akut iskemik inme, dünya genelinde mortalite ve uzun dönem özürlülüğün önde gelen nedenlerinden biridir. Büyük damar oklüzyonuna bağlı inmelerde intravenöz trombolitik tedavinin sınırlı rekanalizasyon başarısı, mekanik trombektominin önemini artırmıştır. Bu sunumda, akut iskemik inmede mekanik trombektominin güncel yeri, hasta seçimi, etkinliği ve güvenliği güncel literatür eşliğinde değerlendirilmiştir. Mekanik trombektomi için hasta seçiminde klinik değerlendirme ile birlikte NIHSS, modifiye Rankin skoru, ASPECTS ve BT anjiyografi temel belirleyicilerdir. DAWN ve DEFUSE-3 çalışmalarının ardından güncel kılavuzlarda seçilmiş hastalarda tedavi penceresi 24 saate kadar genişletilmiş ve endovasküler tedavi güçlü öneri düzeyine yükseltilmiştir. HERMES meta-analizi ile birlikte MR CLEAN, ESCAPE, SWIFT PRIME, EXTEND-IA ve REVASCAT gibi randomize kontrollü çalışmalar, mekanik trombektominin standart medikal tedaviye kıyasla daha yüksek rekanalizasyon oranları sağladığını, fonksiyonel bağımsızlığı anlamlı olarak artırdığını ve kabul edilebilir bir güvenlik profiline sahip olduğunu göstermiştir. Ayrıca intravenöz trombolitik tedaviyi kısıtlayan birçok kontrendikasyonun mekanik trombektomi için mutlak engel oluşturmaması, uygun hastalarda tedavi seçeneklerini genişletmektedir. Sonuç olarak mekanik trombektomi, büyük damar oklüzyonuna bağlı akut iskemik inmenin tedavisinde güncel kanıtlar ve uluslararası kılavuzlar doğrultusunda standart tedavinin temel bileşenlerinden biri haline gelmiştir. Erken tanı, doğru hasta seçimi ve hızlı reperfüzyonun sağlanması, klinik başarıyı belirleyen en önemli faktörler olmaya devam etmektedir.

K – 017

BİR NÖBET DEĞİL, SÜREÇ: STATUS EPİLEPTİKUS GERÇEĞİ

Doç. Dr. Oya Güven
Kırklareli Eğitim ve Araştırma Hastanesi

SE tanımlanırken; 5 dakikadan uzun süren sürekli nöbet aktivitesi erken SE, ilk basamak tedavi olan benzodiazepinlere yanıt vermeyen durum yerleşik SE olarak adlandırılır. Refrakter SE ise; benzodiazepin ve ardından uygulanan ikinci basamak antiepileptik ilaçlara rağmen nöbetlerin devam etmesi halidir. Süper refrakter SE'de, genel anestezik infüzyonuna rağmen nöbetin 24 saatten uzun sürmesi veya ilaç kesilirken nüksetmesidir (1).

Patofizyoloji

SE sırasında; beyin perfüzyonu ve oksijenlenmesi azalır ve eş zamanlı solunum ve metabolik asidoz meydana gelir. Ayrıca hücre içi klorür konsantrasyonundaki artış sonucu Gamma-aminobütirik asit (GABA) depolarizasyonu oluşur. Bu durumda GABAerjik ilaçlar epilepsi atağında etkisiz olur. Ek olarak N-metil-D-aspartat (NMDA) reseptörlerinin yüzey ekspresyonunun arttığı tespit edilmiştir. Bu durum benzodiyazepinlere cevapsız ya da dirençli hastalarda NMDA antagonistlerinin denenebileceğini göstermektedir (2-5).

Tanı ve Tedavi

Konvulsif SE tanısı klinik olarak konulur. Altta yatan nedeni belirlemek için öykü, ayrıntılı fizik muayene, laboratuvar, görüntüleme tetkikleri ile EEG istenmelidir (6). Eğer hasta anamnezinde anti epileptik kullanım öyküsü varsa ilaç düzeyi görülmelidir.

Dünya genelinde SE yönetiminde altın standart hâlâ benzodiazepinlerdir. Bu tedaviye rağmen nöbetlerin kontrol altına alınamadığı durumlarda zaman kaybetmeden ikinci basamak tedavi olan levetirasetam, valproat ve fosfenitoin/fenitoinin gibi ajanlara geçilmelidir (7-9).

Tüm bu antiepileptik tedavilere rağmen nöbetin klinik olarak devam etmesi ya da EEG'de tespit edilmesi ile refrakter SE düşünülen hastalarda tedaviye midazolam, pentobarbital, tiyopental, propofol veya ketamin sürekli infüzyonu ile tedavi edilmelidir (10-14).

Prognoz

Genellikle uygun antiepileptik tedavi ile SE sonlanır ve sekelsiz iyileşir (15, 16). Dirençli SE hastalarında mortalite ve morbidite; yaş, SE nedeni, yoğun bakım yatış süresi, mekanik ventilatöre bağımlılık gibi faktörlerden etkilenir.

Hasta bilinçlenmesi, ilaçlarına ulaşım kolaylığı, acil durumlarda ilaçların kullanım kolaylığı (intranazal, bukkal gibi), nöbet geliştiğinde bildiren akıllı giyilebilir cihazların tasarımı; SE önlenmesini, acil servis ziyaretlerinin ve yoğun bakım ünitelerinde kalış sürelerinin azalmasını, morbidite ve mortalitenin iyileşmesini sağlayabilir.

Kaynaklar

1. Gettings, J. V., Chafjiri, F. M. A., Patel, A. A., Shorvon, S., Goodkin, H. P., Loddenkemper, T. (2025). Diagnosis and management of status epilepticus: improving the status quo. The Lancet Neurology, 24(1), 65-76.
2. Kovac, S., Dinkova Kostova, A. T., Herrmann, A. M., Melzer, N., Meuth, S. G., Gorji, A. (2017). Metabolic and homeostatic changes in seizures and acquired epilepsy—mitochondria, calcium dynamics and reactive oxygen species. International journal of molecular sciences, 18(9), 1935.
3. Walker, M. C. (2023). Reactive oxygen species in status epilepticus. Epilepsia Open, 8, S66-S72.
4. Naylor, D. E., Liu, H., Niquet, J., Wasterlain, C. G. (2013). Rapid surface accumulation of NMDA receptors increases glutamatergic excitation during status epilepticus. Neurobiology of disease, 54, 225-238.
5. Burman, R. J., Selfe, J. S., Lee, J. H., van den Berg, M., Calin, A., Codadu, N. K., Raimondo, J. V. (2019). Excitatory GABAergic signalling is associated with benzodiazepine resistance in status epilepticus. Brain, 142(11), 3482-3501.

6. Aguilar, C. B., Fernández, I. S., Loddenkemper, T. (2020, December). Status epilepticus—work-Up and management in children. In Seminars in neurology (Vol. 40, No. 06, pp. 661-674). Thieme Medical Publishers, Inc.
7. Glauser, T., Shinnar, S., Gloss, D., Alldredge, B., Arya, R., Bainbridge, J., Treiman, D. M. (2016). Evidence-based guideline: treatment of convulsive status epilepticus in children and adults: report of the Guideline Committee of the American Epilepsy Society. Epilepsy currents, 16(1), 48-61.
8. O'Keefe M, Feih J, Feldman R, Stanton M, Dang CH. Optimization of benzodiazepine use for status epilepticus in the emergency department. Am J Emerg Med. 2026 Jul; 105:115-119. doi: 10.1016/j.ajem.2026.04.005. Epub 2026 Apr 5. PMID: 42013624.
9. Smith, M. D., Sampson, C. S., Wall, S. P., Diercks, D. B., Anderson, J. D., Byyny, R., Vandertulip, K. (2024). Clinical policy: critical issues in the management of adult patients presenting to the emergency department with seizures: approved by the ACEP board of directors, April 17, 2024. Annals of emergency medicine, 84(1), e1-e12.
10. Zeiler, F. A. (2015). Early use of the NMDA receptor antagonist ketamine in refractory and superrefractory status epilepticus. Critical care research and practice, 2015(1), 831260.
11. Fung, E. L., Fung, B. B. (2017). Review and update of the Hong Kong Epilepsy Guideline on status epilepticus. Hong Kong Medical Journal, 23(1), 67.
12. Sabharwal, V., Ramsay, E., Martinez, R., Shumate, R., Khan, F., Dave, H., McGrade, H. (2015). Propofol–ketamine combination therapy for effective control of super-refractory status epilepticus. Epilepsy & Behavior, 52, 264-266.
13. Niquet, J., Baldwin, R., Suchomelova, L., Lumley, L., Eavey, R., Wasterlain, C. G. (2017). Treatment of experimental status epilepticus with synergistic drug combinations. Epilepsia, 58(4), e49-e53.
14. Gaspard, N., Foreman, B., Judd, L. M., Brenton, J. N., Nathan, B. R., McCoy, B. M., From the Critical Care EEG Monitoring Research Consortium. (2013). Intravenous ketamine for the treatment of refractory status epilepticus: a retrospective multicenter study. Epilepsia, 54(8), 1498-1503.
15. Jindal, M., Neligan, A., Rajakulendran, S. (2023). Early and established status epilepticus: the impact of timing of intervention, treatment escalation and dosing on outcome. Seizure: European Journal of Epilepsy, 111, 98-102.
16. Wylie, T., Sandhu, D. S., & Murr, N. (2017). Status epilepticus.

K – 018

AORT DİSEKSİYONU: FARKLI KLİNİK PREZENTASYONLAR

Doç. Dr. Behçet Varışlı
SBÜ Bursa Şehir Hastanesi Acil Tıp Kliniği

Aort diseksiyonu, aortanın intima tabakasında meydana gelen yırtık sonucu kanın media tabakasına ilerleyerek yalancı lümen oluşturduğu, yüksek mortaliteye sahip kardiyovasküler bir acildir. Tanı ve tedavideki gecikmeler mortaliteyi belirgin şekilde artırmaktadır. İlk 48 saat içerisinde mortalite saat başına yaklaşık %1-2 oranında yükselmektedir. Buna rağmen hastalık sıklıkla akut koroner sendrom, inme, senkop veya karın ağrısı gibi farklı klinik tablolarla karışabilmektedir. Güncel veriler, aort diseksiyonu olgularının önemli bir kısmının halen otopside tanı aldığını ve acil serviste ciddi tanısal hatalara neden olan klinik durumlar arasında yer aldığını göstermektedir.

Aort diseksiyonu en sık ani başlangıçlı şiddetli göğüs veya sırt ağrısıyla ortaya çıkmakla birlikte hastaların önemli bir bölümünde atipik bulgular görülebilmektedir ve bu yönü ile litaretürde büyük taklitçi olarak tanımlanmaktadır. Ağrısız diseksiyon, senkop, izole nörolojik defisit, akut kalp yetersizliği ve kardiyak arrest gibi tablolar tanıyı güçleştiren başlıca prezentasyonlardır. Nörolojik bulgular arasında inme, hemipleji, bilinç değişikliği ve parapleji yer alırken; kardiyovasküler bulgular hipotansiyon, şok ve akut aort yetersizliği şeklinde görülebilmektedir. Ayrıca ekstremite, renal ve mezenterik iskemi gibi periferik malperfüzyon sendromları da gelişebilmektedir. Risk değerlendirmesinde Aort Dissection Detection Risk Score (ADD-RS) önemli bir araçtır. Predispozan durumlar, ağrı özellikleri ve muayene bulgularının değerlendirilmesiyle elde edilen skor, ileri görüntüleme gereksiniminin belirlenmesine yardımcı olmaktadır (Şekil 1).

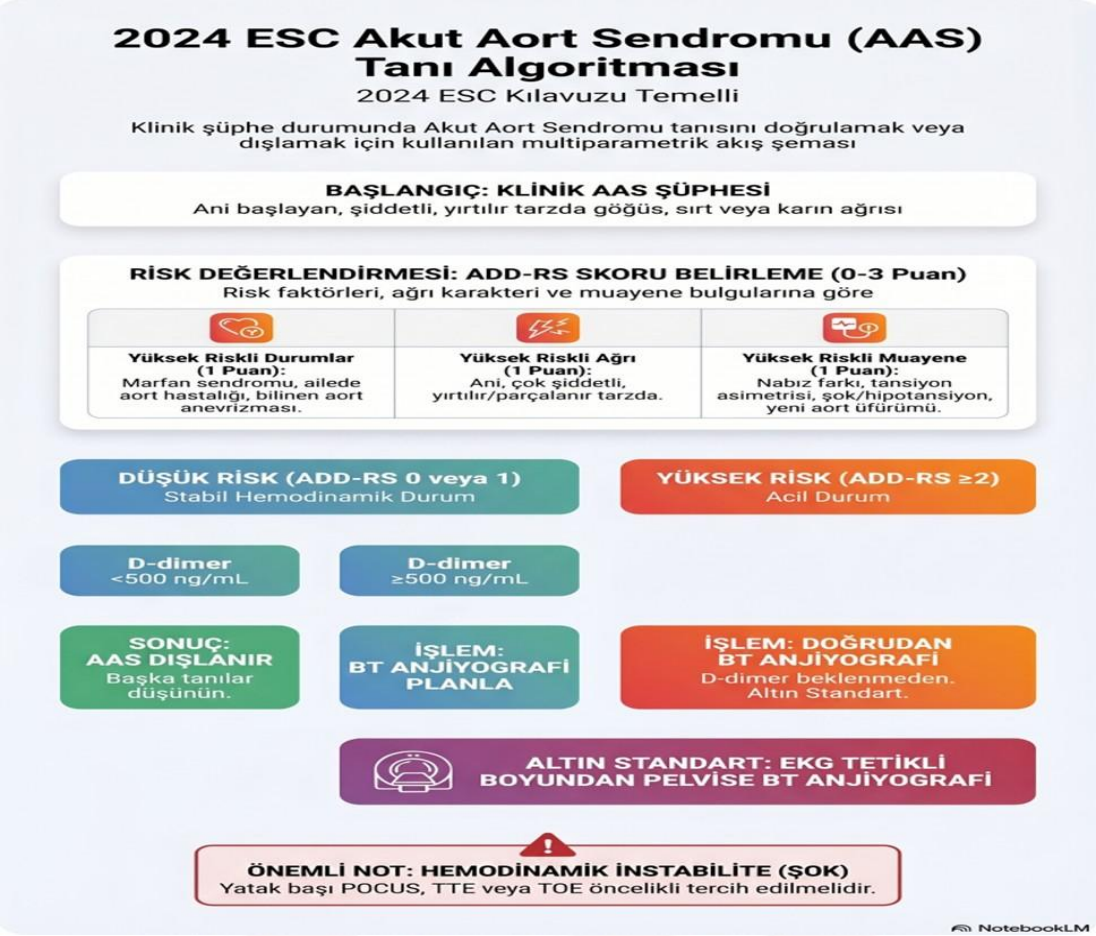

Düşük ve orta riskli hastalarda D-dimer testi tanısal süreci desteklerken, yüksek riskli hastalarda doğrudan BT anjiyografi önerilmektedir. Ayrıca yatak başı ultrasonografi (POCUS) ile intimal flap, perikardiyal efüzyon, aort kökü dilatasyonu ve aort yetersizliği bulgularının saptanması erken tanıya katkı sağlayabilmektedir.

Aort diseksiyonu, geniş klinik spektrumu nedeniyle acil serviste tanısal açıdan önemli bir zorluk oluşturmaktadır. Özellikle atipik prezentasyonların bilinmesi, risk skorlarının uygun kullanımı ve erken görüntüleme stratejileri tanı gecikmelerini azaltabilir. Acil hekimlerinin yüksek klinik şüphe düzeyini koruması, mortalite ve morbiditenin azaltılmasında kritik öneme sahiptir.

K – 019

PULMONER EMBOLİ: TROMBOLİTİK? VAZOPRESSÖR? SIVI?

Doç. Dr. Cihan Bedel
Sağlık Bilimleri Üniversiyesi Antalya Eğitim ve Araştırma

Pulmoner emboli, erken tanı ve uygun tedavi gerektiren, yaşamı tehdit edebilen bir kardiyovasküler acildir. Sunumda ilk olarak, PE şüphesi bulunan hastaların değerlendirilmesinde kullanılan klinik yaklaşım ele alınmaktadır. Hastaların hemodinamik durumları, semptomları ve klinik olasılıkları göz önünde bulundurularak tanısal algoritmalar uygulanır. Hemodinamik olarak instabil hastalarda hızlı değerlendirme ve tedavi ön plandayken, stabil hastalarda klinik olasılık skorları ve görüntüleme yöntemleri tanı sürecine yön vermektedir.

Sunumda ayrıca yıllar içinde yayımlanan kılavuzların risk sınıflandırmalarındaki değişimler karşılaştırılmıştır. 2011 yılında Amerikan Kalp Birliği (AHA), hastaları düşük risk, submasif ve masif PE olarak sınıflandırırken; 2019 Avrupa Kardiyoloji Derneği (ESC) kılavuzu düşük, orta-düşük, orta-yüksek ve yüksek risk kategorilerini benimsemiştir. Bu yaklaşım, hastaların prognozunu daha doğru belirlemeyi ve tedaviyi bireyselleştirmeyi amaçlamaktadır.

En güncel olarak 2025 AHA/ACC sınıflandırmasında hastalar A'dan E'ye kadar beş ana kategoriye ayrılmıştır. A kategorisi düşük riskli, subklinik ve asemptomatik hastaları içerirken; B ve C kategorileri semptomatik ancak farklı risk düzeylerine sahip bireyleri kapsamaktadır. D kategorisi ciddi fizyolojik bozulma gösteren hastaları tanımlarken, E kategorisi kardiyopulmoner yetmezlik gelişmiş ve en yüksek risk grubundaki hastaları ifade etmektedir. Her kategori, klinik bulgular, sağ ventrikül fonksiyonu ve biyobelirteçler gibi parametrelerle daha ayrıntılı alt gruplara ayrılmıştır.

Genel olarak sunum, pulmoner embolide risk temelli yaklaşımın önemini vurgulamakta; trombolitik tedavi, sıvı yönetimi ve vazopressör kullanımı gibi tedavi kararlarının hastanın risk düzeyine göre şekillendirilmesi gerektiğini ortaya koymaktadır. Amaç, erken tanı koymak, mortaliteyi azaltmak ve her hasta için en uygun tedavi stratejisini belirlemektir.

K – 020

ÜRİNER OBSTRUKSİYON; NE KADAR ACİL ?

Dr. Fatih TANRIVERDİ
Sincan Eğitim ve Araştırma Hastanesi Acil Tıp Kliniği
Giriş, Epidemiyoloji ve Tanımsal Çerçeve:

Üriner obstrüksiyon, böbreklerden mesaneye kadar herhangi bir seviyede idrar akışının engellenmesidir ve aciliyet derecesi enfeksiyon varlığı ile böbrek fonksiyonlarının etkilenmesine bağlıdır. En sık nedenler genç erişkinlerde üriner taşlar, ileri yaş erkeklerde ise benign prostat büyümesi (BPH) ve malignitelerdir.

Tıkanıklık geliştiğinde böbrek içinde basınç artar, glomerüler filtrasyon hızı azalır ve zamanla renal kan akımı düşer. Tam ve uzun süreli obstrüksiyonlarda ilk haftalarda tübüler atrofi ve fibrozis başlar; iki haftayı aşan tıkanıklıklarda böbrek fonksiyonlarının tam düzelme olasılığı azalır, dört hafta sonrasında kalıcı hasar gelişebilir.

Klinik olarak üst üriner sistem obstrüksiyonu genellikle ani başlayan kolik tarzda yan ağrısı, bulantı ve kusma ile seyreder. Alt üriner sistem obstrüksiyonunun en belirgin tablosu akut üriner retansiyondur; hastalarda suprapubik ağrı ve mesane distansiyonu görülür. Kronik veya bilateral obstrüksiyonlar ise sessiz ilerleyebilir ve üremik semptomlarla ortaya çıkabilir.

En kritik durum, obstrüksiyonun enfeksiyonla birlikte bulunmasıdır. Ateş, yan ağrısı ve hidronefroz varlığında obstrüktif piyelonefrit veya piyonefroz düşünülmeli, çünkü bu tablo hızla ürosepsise ilerleyebilir ve mortalite oranı yüksektir. Bu hastalarda geniş spektrumlu intravenöz antibiyotik ve acil üriner dekompresyon gereklidir.

Tanıda laboratuvar incelemeleri, böbrek fonksiyon testleri ve elektrolitler önemlidir. Yatak başı ultrasonografi hidronefrozu hızlı saptamada ilk basamak yöntemdir. Taş şüphesinde kontrastsız bilgisayarlı tomografi altın standarttır.

Tedavide ağrı kontrolü için ilk tercih NSAİİ'lerdir. Acil ürolojik girişim gerektiren durumlar; enfeksiyon eşliğinde obstrüksiyon, akut böbrek hasarı, tek böbrekte tıkanıklık, bilateral tam obstrüksiyon, anüri ve kontrol edilemeyen ağrı veya kusmadır. Bu hastalarda DJ stent veya perkütan nefrostomi ile dekompresyon uygulanır. Enfeksiyon ve böbrek fonksiyon bozukluğu olmayan hastalar ise yakın takip ve poliklinik kontrolüyle güvenle yönetilebilir.

K – 021

ÜROSEPSİSTE İLK SAAT: ACİL SERVİS ÖNCELİKLERİ

Doç. Dr. Emine Sarcan
Acil Tıp Kliniği, Ankara Etlik Şehir Hastanesi

Ürosepsis, sepsis ve septik şokun önemli nedenlerinden biri olup, erken dönemde uygun şekilde yönetilmediğinde yüksek mortalite ile seyreden kritik bir klinik tablodur. Acil servis başvurusunu takiben özellikle ilk saat içerisinde alınan kararlar, hasta prognozunu belirleyen temel unsurlar arasında yer almaktadır. Son yıllarda yayımlanan Surviving Sepsis Campaign (SSC) 2026 güncellemesi ile Avrupa Üroloji Derneği (EAU) kılavuzları, ürosepsis yönetiminde erken tanı, zamanında antibiyotik tedavisi, uygun hemodinamik resüsitasyon ve gecikmeyen kaynak kontrolünün önemini bir kez daha vurgulamıştır. Bu yazıda, ürosepsiste acil servis yönetimine ilişkin güncel yaklaşımlar; erken tanı, antimikrobiyal tedavi, sıvı resüsitasyonu, vazopressör kullanımı ve kaynak kontrolü olmak üzere beş temel başlık altında, güncel kılavuzlar ve mevcut kanıtlar doğrultusunda ele alınmıştır.

Erken tanı aşamasında, NEWS2 skorunun qSOFA'ya kıyasla klinik kötüleşmeyi öngörmede daha yüksek duyarlılığa sahip olduğu gösterilmiş ve bu nedenle sepsis taramasında öncelikli araç olarak önerilmiştir. Antimikrobiyal tedavide ise septik şok veya yüksek sepsis olasılığı bulunan hastalarda uygun antibiyotik tedavisinin mümkün olan en kısa sürede başlanması gerekmektedir. Kültür örneklerinin alınması tanısal açıdan önemli olmakla birlikte, bu süreç antibiyotik tedavisinin başlanmasını geciktirmemelidir. Artan antimikrobiyal direnç oranları nedeniyle, özellikle genişlemiş spektrumlu beta-laktamaz (ESBL) üreten etkenlere yönelik risk faktörlerinin erken dönemde değerlendirilmesi ve buna uygun ampirik antimikrobiyal tedavinin seçilmesi kritik önem taşımaktadır.

Hemodinamik resüsitasyonda dengeli kristalloidlerin tercih edilmesi önerilmekte olup, 30 mL/kg başlangıç sıvı resüsitasyonu hedefi güncelliğini korumaktadır. Bununla birlikte, sıvı tedavisinin tüm hastalara standart şekilde uygulanmasından ziyade, hastanın klinik durumu ve dinamik yanıt parametreleri doğrultusunda bireyselleştirilmesi gerektiği vurgulanmaktadır. Vazopressör desteği gerektiren hastalarda noradrenalin ilk seçenek olmaya devam etmekte; uygun hasta grubunda periferik yoldan erken dönemde başlanması güvenli ve uygulanabilir bir yaklaşım olarak kabul edilmektedir.

Ürosepsiste en kritik, ancak sıklıkla en fazla geciken basamak kaynak kontrolüdür. Özellikle obstrüktif ürosepside antibiyotik tedavisi tek başına yeterli olmayıp, enfekte üriner sistemin perkütan nefrostomi veya üreteral stent uygulamaları ile zamanında drene edilmesi tedavinin temel bileşenlerinden birini oluşturmaktadır. Kaynak kontrolünün ilk 6 saat içerisinde sağlanması, daha düşük mortalite oranları ile ilişkilendirilmiştir.

Sonuç olarak, acil servis pratiğinde güncel kılavuz önerileriyle uyumlu olmayan alışkanlıkların terk edilmesi ve ürosepsis yönetiminde ilk saat yaklaşımının standardize edilmesi, hasta sonuçlarının iyileştirilmesinde kritik öneme sahiptir.

Kaynaklar

1. Prescott HC, Antonelli M, et al. Surviving Sepsis Campaign International Guidelines 2026. Crit Care Med. 2026.
2. Kranz J, et al. EAU Guidelines on Urological Infections. Eur Urol. 2024;86:27–41.
3. Dulhunty JM, et al. Continuous vs Intermittent Beta-Lactam Infusions in Critically Ill Patients with Sepsis (BLING III). JAMA. 2024;332:629–637.
4. Corl KA, et al. Moderate Intravenous Fluid Resuscitation and Mortality in Sepsis. Crit Care Med. 2024;52:e557–e567.
5. Reitz KM, et al. Association of Time to Source Control and Mortality in Sepsis. JAMA Surg. 2022;157:817–826.

K – 022

FRAİLTY DEĞERLENDİRMESİ: HANGİ SKORLAMA?

Uzm. Dr. Müge ARSLAN
Gaziosmanpaşa Eğitim ve Araştırma Hastanesi, Acil Tıp Kliniği, İstanbul

Yaşlı hastalar acil başvuruların önemli bir bölümünü oluştururken, doğru kırılganlık değerlendirmesi triyaj, tedavi ve yatış kararlarını doğrudan etkiler. 65 yaş üstü başvurular; morbidite ve mortalite yükünü dramatik biçimde artırmaktadır. Sistemik rezervin tükenmesi, homeostazın bozulmasına yol açar. Müdahale edilmeyen kırılganlık, kendi kendini besleyen geri döndürülemez bir yıkım kaskadıdır (1). Kırılgan hastalarda, triyajda belirlenen akut durum ya da triyaj skoru ne olursa olsun advers sonlanım katlanarak artar (2).

Acil serviste kırılganlık taraması, kapsamlı geriatrik değerlendirmeden (CGA) ve özel geriatrik müdahalelerden fayda görebilecek savunmasız hastaların erken teşhisini sağlar (3). *Edmonton Kırılganlık Ölçeği (EFS),* kırılganlığın belirleyicileri olarak kabul edilen dokuz kırılganlık alanından oluşmaktadır (4). Groningen Kırılganlık İndeksi (GFI), yaşlı bireylerin kırılganlık düzeyini değerlendiren fiziksel, mobilite, bilişsel ve psikolojik boyutları kapsayan sorularla bireyin genel durumunu hızlıca analiz eden bir ölçektir (5). Klinik Kırılganlık Ölçeği, hastaları "çok sağlıklı" (1 puan) ile "terminal dönemde hasta" (9 puan) arasında sınıflandıran küresel bir değerlendirme aracıdır; ≥5 puan genellikle kırılganlığı gösterir (6). Risk Altındaki Yaşlıların Belirlenmesi (ISAR), acil servis kullanımı için özel olarak tasarlanmış, fonksiyonel bağımlılık, yakın zamanda hastaneye yatış, görme bozukluğu, hafıza sorunları, çoklu ilaç kullanımı ve yardıma ihtiyaç duyma durumunu değerlendiren 6 maddelik bir tarama anketidir (7).

PRISMA-7: Yaş, cinsiyet, fonksiyonel sınırlamalar ve sağlık sorunlarını değerlendiren 7 maddelik bir ankettir (1). Hızlı ve özbildirime dayalıdır. Acil Servis Triyaj Risk Tarama Aracı (TRST), bilişsel bozukluğu, yaşam durumunu, fonksiyonel bağımlılığı, yakın zamanda hastaneye yatışı, ilaç sayısını ve ambulans hizmetlerinin kullanımını değerlendiren bir araçtır (7). Aracın tahmin performansı genel olarak ISAR ve CFS' ninkinden daha düşüktür (8).

Hastalar için acil serviste hızlı tarama ile başlayıp kapsamlı değerlendirmeye ilerlemelidir. CFS, PRISMA-7, ISAR hızlı değerlendirme için kullanılabilir fakat kognitif değerlendirme için TRST seçilebilir. GFI ve Edmonton kırılganlık ölçeğini ilerleyen basamaklarda kullanmak daha uygun olacaktır. Acil tıp kliniklerinde uygun skorlar sayesinde yaşlı hastalarımız için daha öngörülebilir ve daha güvenli acil servis ortamı sağlamak elimizdedir.

Kaynaklar

1. Pulok, M. H., Theou, O., van der Valk, A. M., & Rockwood, K. (2020). The role of illness acuity on the association between frailty and mortality in emergency department patients referred to internal medicine. *Age and ageing*, *49*(6), 1071-1079.
2. Vassallo, W., & Jarman, H. (2024). Frailty assessment of older patients in the emergency department. *Emergency Nurse*, *32*(2).
3. Keene, S., Fisher, R., & Cameron-Comasco, L. (2021). Geriatric Emergency Medicine Fellowship Journal Club: Frailty. *Journal of Geriatric Emergency Medicine*, *2*(4), 2.
4. Rolfson, D. B., Majumdar, S. R., Tsuyuki, R. T., Tahir, A., & Rockwood, K. (2006). Validity and reliability of the Edmonton Frail Scale. *Age and ageing*, *35*(5), 526-529.
5. Vo, N. T., Tu, Y. K., Lin, K. C., Chiu, H. Y., & Huang, H. C. (2024). Diagnostic accuracy of the FRAIL scale, Groningen frailty indicator, Tilburg frailty indicator, and PRISMA-7 for frailty screening among older adults in community settings: a systematic review and network meta-analysis. *The Gerontologist*, *64*(6), gnae008.
6. Elliott, A., Taub, N., Banerjee, J., Aijaz, F., Jones, W., Teece, L., ... & Conroy, S. (2021). Does the clinical frailty scale at triage predict outcomes from emergency care for older people?. *Annals of emergency medicine*, *77*(6), 620-627.
7. Ku, N. W., Hsu, Y. C., Mudhur, J., Li, J., Jebanesan, N., Abrahamyan, L., ... & Puts, M. (2025). The Prognostic Accuracy of Frailty and Vulnerability Screening for Older Adults in the Emergency Department: A Systematic Review and Meta-analysis. *Annals of Emergency Medicine*.
8. O'Caoimh, R., Costello, M., Small, C., Spooner, L., Flannery, A., O'Reilly, L., ... & O'Donnell, J. (2019). Comparison of frailty screening instruments in the emergency department. *International journal of environmental research and public health*, *16*(19), 3626.

K – 023

SESSİZ EPİDEMİ: DELİRYUM

Sümeyye Çakmak[1]

[1] *SBÜ İstanbul Çam ve Sakura Şehir Hastanesi Acil Tıp Kliniği*

Tanım

Deliryum; dikkat, bilinç ve bilişsel işlevlerde akut başlangıçlı, gün içinde dalgalanan bozukluk olarak tanımlanmaktadır. DSM-5-TR tanı kriterlerine göre tanı konulabilmesi için beş temel özelliğin bir arada bulunması gerekmektedir: dikkat ve çevresel farkındalıkta bozukluk; saatler ya da günler içinde gelişen akut başlangıç ve dalgalanan seyir; bellek, yönelim, dil ve algıyı kapsayan ek bilişsel bozukluklar; bulgularının başka bir nörobilişsel bozuklukla açıklanamaması ve altta yatan bir tıbbi durum, ilaç ya da toksin varlığı. Motor alt tipler açısından değerlendirildiğinde ajitasyon ve huzursuzlukla belirgin hiperaktif tip, letarji ve sessiz konfüzyonla seyreden hipoaktif tip ile her iki özelliği dönemsel olarak bir arada gösteren miks tip tanımlanmaktadır. Hipoaktif tip daha sık görülmesine karşın klinisyen tarafından en sık gözden kaçırılan alt tiptir.

Epidemiyoloji

Acil servise başvuran 65 yaş üstü hastalarda deliryum prevalansı %6–38 arasında değişmekte olup bu geniş aralığın temel nedeni tanı ve tarama yöntemlerindeki farklılıklardır. Bununla birlikte vakaların %83'ü klinisyen tarafından fark edilememektedir. Güney Kore'den elde edilen ulusal veriler, COVID-19 pandemisinin erken döneminde deliryuma bağlı acil başvurularının %29 oranında arttığını ortaya koymuştur. Tesfaye ve ark.'nın 253 çalışmayı, 29.814 deliryum hastasını kapsayan 2025 meta-analizine göre deliryum geçiren hastalarda demans riski 5,4 kat (OR=5,37), kurumsal bakım ihtiyacı 2,8 kat, mortalite 2,5 kat ve yeniden hastaneye yatış riski 1,7 kat

artmaktadır. ABD verilerine dayanan yıllık ekonomik yük ise 152 milyar dolar olarak hesaplanmaktadır.

Patofizyoloji

Ormseth ve ark.'nın 315 çalışmayı, 100.000'den fazla hastayı kapsayan 2023 JAMA Network Open sistematik derlemesi; deliryumun tek bir mekanizmanın değil, birden fazla patolojik yolun kesişim noktası olduğunu ortaya koymaktadır. Bu çerçevede dört temel eksen tanımlanmaktadır. Birinci eksen nörotransmitter bozukluğudur: asetilkolin düşüşü, dopamin ve glutamat artışı ile serotonin–GABA dengesizliği bu tablonun nörokimyasal zeminini oluşturmaktadır. İkinci eksen nöroinflasyondur; CRP, IL-6 ve TNF-alfa yüksekliğiyle kendini gösteren mikroglial aktivasyon bu süreçte merkezi rol üstlenmektedir. Üçüncü eksende hipoksi, hiperglisemi ve elektrolit bozuklukları gibi fizyolojik stresörler yer almaktadır. Dördüncü ekseni ise APOE4 ve DRD2 gen varyantları ile beyaz cevher değişikliklerini kapsayan nöronal hasar ve genetik yatkınlık oluşturmaktadır. Tüm bu mekanizmaların bir arada değerlendirilmesi, deliryum yönetiminde tek bir ilaç ya da tek bir tedavinin yetmeyeceğini; çok boyutlu bir yaklaşımın zorunlu olduğunu açıkça ortaya koymaktadır.

Risk Faktörleri

Ormseth ve ark. 33 zemin hazırlayıcı ve 112 tetikleyici faktör tanımlamıştır. Zemin hazırlayıcı faktörler, hastanın acile gelmeden önce taşıdığı kırılganlıkları yansıtmakta olup başlıcaları şunlardır: ileri yaş ve demans varlığı (OR 3,3–18,3), Katz Günlük Yaşam Aktiviteleri Ölçeği (ADL) ≤4 ile tanımlanan fonksiyonel bağımlılık, işitme ve görme bozukluğu ile polifarmasi ve yüksek riskli ilaç kullanımı. Tetikleyici faktörler ise acile geliş nedenleriyle sıklıkla örtüşmekte; enfeksiyonlar, metabolik bozukluklar, ağrı, idrar retansiyonu, hipoksi ve yeni eklenen ilaçlar bu

grupta öne çıkmaktadır. Zemin hazırlayıcı ve tetikleyici faktörlerin birlikte bulunması deliryum riskini üstel biçimde artırmaktadır.

GED 2.0 Kılavuzu ve Risk Stratifikasyonu

Lee, Khoujah ve ark. tarafından 2026 yılında yayımlanan GRADE (Grading of Recommendations Assessment, Development and Evaluation) tabanlı Geriatrik Acil Departmanı Kılavuzu 2.0 (GED 2.0), risk stratifikasyonu, tanı ve kraniyal bilgisayarlı tomografi (BT) kararı için altı kanıta dayalı öneri sunmaktadır; ancak tüm öneriler koşullu olup kanıt kalitesi çok düşük düzeydedir. Risk stratifikasyonu için üç araç önerilmektedir. Deliryum Risk Skoru, 65 yaş üstü tüm hastalarda demans, Katz ADL ≤4 ve işitme bozukluğu değişkenlerini kullanarak düşük riskli hastayı (skor <1) belirlemekte ve evrensel tarama yükünü azaltmaktadır. Zucchelli Skoru ise gözlem ünitesine alınan 65 yaş üstü hastalarda uygulanmakta; skor ≥4 yüksek riski işaret etmektedir. REDEEM Skoru 75 yaş üstü hastalar için geliştirilmiş olup Bartolacci ve ark.'nın 44.578 hastayı kapsayan 2025 çalışmasında AUROC=0,921 ile dört araç arasında en yüksek ayırt edici performansı sergilemiştir; skor ≥11 yüksek riski, <5 ise düşük riski göstermektedir.

Tanı Araçları

GED 2.0 kılavuzu acil serviste beş tanı aracını önermektedir. Deliryum Triaj Ekranı (DTS) %98 duyarlılığıyla güçlü bir dışlama aracıdır; ancak spesifitesi %55 düzeyinde kaldığından tek başına tanı koymada yetersiz kalmakta ve pozitif sonuçlarda doğrulama gerektirmektedir. Kısa Konfüzyon Değerlendirme Yöntemi (bCAM) iki dakika içinde uygulanabilen, acil servis koşullarına özgü olarak optimize edilmiş bir araçtır; duyarlılık %84, özgüllük %96 ve pozitif olabilirlik oranı (LR+)=19,9 ile güçlü tanısal değer taşımaktadır. Eğitim gerektirmeyen ve

uluslararası alanda yaygın kullanımı bulunan 4AT testi %90 duyarlılıkla öne çıkmaktadır. Entübe ve sözel iletişim kurulamayan hastalarda ise CAM-ICU altın standart olarak kabul edilmekte; %95–100 duyarlılık ve LR+=51,3 değerleriyle en yüksek tanısal gücü sunmaktadır. mCAM ise nesnel bilişsel testlerle güçlendirilmiş bir CAM versiyonudur (LR+=39,9, LR−=0,10) ve araştırma ortamları ile kapsamlı değerlendirmeler için tercih edilmektedir. Önerilen basamaklı strateji şöyledir: 65 yaş üstü tüm hastalarda triajda DTS uygulanır; pozitif sonuçta bCAM veya 4AT ile doğrulama yapılır; entübe hastalarda ise CAM-ICU'ya geçilir. Kraniyal BT yalnızca fokal nörolojik defisit varlığında endikedir; rutin kullanım desteklenmemektedir.

Uygulama: ED-DDP Programı

Sinvani ve ark.'nın 2026 yılında Academic Emergency Medicine'de yayımladığı stepped-wedge küme randomize çalışma, üç farklı acil serviste Acil Deliryum Tespit Programı'nın (ED-DDP) uygulanmasını değerlendirmiştir. Program; hemşirelere yönelik eğitim modülü, hastane bilgi yönetim sistemi (HBYS) entegreli bCAM uygulaması ve klinik protokolden oluşmaktadır. HBYS'ye parametre olarak eklenen bCAM, pozitif sonuçlarda otomatik uyarı üreterek klinisyeni altta yatan nedeni araştırmaya ve nonfarmakolojik müdahaleye yönlendirmektedir. Program sonucunda deliryum tarama oranları 11,5 kat artmıştır. Bulgular, sürdürülebilir deliryum taramasının yalnızca eğitimle değil; HBYS entegrasyonu ve otomatik uyarı sistemleriyle desteklenen, workflows'a gömülü çözümler aracılığıyla mümkün olduğunu ortaya koymaktadır.

Taburculuk Kararı

Howick ve ark.'nın 22.940 hastayı kapsayan çalışması, deliryumlu taburcu edilen hastalarda 30 günlük mortalitenin deliryumsuz gruba kıyasla 2,86 kat (aRR=2,86, %95 GA: 2,04–4,00) yüksek olduğunu; 30 gün içinde acil servise dönüş oranının %32,2 ve mortalite oranının %8,4 düzeyinde

seyrettiğini göstermiştir. Modifiye Erken Uyarı Skoru (MEWS) bu grupta mortalitenin tek bağımsız prediktörü olarak belirlenmiştir. Güvenli taburculuk kararı için dört temel kriterin bir arada değerlendirilmesi gerekmektedir: altta yatan nedenin tanımlanıp tedavi edilmiş olması, güvenilir bakıcı ve aile desteğinin varlığı, hastanın taburculuk talimatlarını anlayabilmesi ile MEWS ve vital bulguların stabilitesi. Öte yandan hastaneye yatışın her koşulda koruyucu olmadığı da göz ardı edilmemelidir; yabancı ortam, uyku bozukluğu ve ek prosedürler konfüzyonu ağırlaştırabilmektedir.

Yönetim

Non-farmakolojik müdahaleler birinci basamak tedaviyi oluşturmaktadır. Bu müdahaleler altı temel alana odaklanmaktadır: tekrarlayan yönelim açıklamaları, görünür takvim ve saat ile tanıdık yüzleri kapsayan oryantasyon desteği; gece prosedürlerinin minimuma indirilmesi, ışık ve gürültü kontrolü aracılığıyla sağlanan uyku hijyeni; gözlük ve işitme cihazı kullanımının güvence altına alındığı duyusal destek; erken mobilizasyon, gereksiz kateter ve damar yolundan kaçınma ile fiziksel kısıtlamaya kesinlikle başvurmama ilkelerini içeren mobilizasyon stratejisi; yeterli oral sıvı alımı ve hipovolemi düzeltmesiyle sağlanan hidrasyon ve beslenme optimizasyonu; son olarak antikolinerjikler, benzodiazepinler ve opioidler başta olmak üzere delirojen ilaçların gözden geçirilmesi ve azaltılmasını kapsayan ilaç optimizasyonu.

Farmakolojik tedavi yalnızca güvenlik riski, yani hastanın kendine ya da başkasına zarar verme tehlikesinin bulunduğu durumlarda gündeme gelmektedir. Hiperaktif tipte haloperidol 0,5–1 mg oral ya da kas içi yol tercih edilirken demans zeminli hastalarda ekstrapiramidal yan etki riski daha düşük olan ketiapin 12,5–25 mg oral seçenek olarak öne çıkmaktadır. Benzodiazepinler yalnızca alkol ya da benzodiyazepin yoksunluğunda ve nöbet varlığında endikedir; diğer durumlarda paradoks ajitasyon ve solunum baskısı riskiyle deliryumu ağırlaştırabilirler. Antikolinerjik ilaçlar ise deliryumun başlıca farmakolojik nedenlerinden biri olduklarından kesinlikle kontrendikedir.

Sonuç

Deliryum, %6–38 prevalansı ve %83 atlanma oranıyla acil tıbbın en kritik ancak en az tanınan sorunlarından biridir. GED 2.0 kılavuzu bu tabloya yönelik net bir yol haritası sunmaktadır: DTS ile dışlama, bCAM ya da 4AT ile doğrulama ve entübe hastalarda CAM-ICU uygulaması. Deliryumlu taburcu edilen hastalarda 30 günlük mortalitenin yaklaşık üç kat artması, MEWS stabilitesi ve bakıcı desteğinin taburculuk kararının vazgeçilmez bileşenleri olduğunu göstermektedir. Tedavide non-farmakolojik müdahaleler öncülüğü sürdürmeli; farmakolojik yaklaşım yalnızca güvenlik riski varlığında devreye girmelidir. Uzun vadede ise deliryumun demans riskini 5,4 kat artırdığı gerçeği, taburculuk sonrası ilk 12 ayda multidisipliner takibin hayati önemini bir kez daha vurgulamaktadır. HBYS entegrasyonu ve hemşire eğitim programları bu zorunlu değişimi sağlayacak en güçlü araçlar olarak öne çıkmaktadır.

Referanslar

1. Ormseth CH, LaHue SC, Oldham MA, Josephson SA, Whitaker E, Douglas VC. Predisposing and Precipitating Factors Associated With Delirium: A Systematic Review. JAMA Network Open. 2023;6(1):e2249950. doi:10.1001/jamanetworkopen.2022.49950

2. Bartolacci M, Carpenter KP, Jeffery MM, Mullan AF, Carpenter CR, Bellolio F. Validation of 4 Risk Stratification Tools for Delirium in the Emergency Department. JAMA Network Open. 2025;8(11):e2540920. doi:10.1001/jamanetworkopen.2025.40920

3. Howick AS, Thao P, Carpenter KP, et al. Outcomes of Older Adults With Delirium Discharged From the Emergency Department. Ann Emerg Med. 2025;86(5):484-495. doi:10.1016/j.annemergmed.2025.02.003

4. Tesfaye Y, Davis CR, Hull MJ, et al. Long-term clinical outcomes of delirium after hospital discharge: a systematic review and meta-analysis. Age Ageing. 2025;54:afaf188. doi:10.1093/ageing/afaf188

5. Sinvani L, Perrin A, Huebschmann AG, et al. Improving Delirium Screening and Detection in the Emergency Department (ED): The Implementation and Evaluation of the ED Delirium Detection Program. Acad Emerg Med. 2026;33:e70235. doi:10.1111/acem.70235

6. Lee S, Khoujah D, Eagles D, et al. GRADE-Based Clinical Practice Guidelines for Emergency Department Delirium Risk Stratification, Screening, and Brain Imaging in Older Patients With Suspected Delirium. Acad Emerg Med. 2026;33:e70167. doi:10.1111/acem.70167

7. Lee S, Suh M, Ragsdale L, et al. A systematic review of interventions for persons living with dementia: The Geriatric ED Guidelines 2.0. Acad Emerg Med. 2026;33:e70074. doi:10.1111/acem.70074

8. Moon J, Kim S, Lim D, et al. Trends in Proportion of Delirium Among Older Emergency Department Patients in South Korea, 2017-2022. West J Emerg Med. 2025;26(6):1744-1754. doi:10.5811/westjem.41507

9. Thao P, Carpenter KP, Howick AS, et al. Validation of a chart review method for identifying delirium in the emergency department. Am J Emerg Med. 2025;96:62-68. doi:10.1016/j.ajem.2025.06.025

10. Élie M, Rousseau F, Cole M, Primeau F, McCusker J, Bellavance F. Prevalence and detection of delirium in elderly emergency department patients. CM

K – 024

POLİFARMASİ: RİSKLİ KOMBİNASYONLAR

Tuba Betül Ümit[1]

[1]Sağlık Bilimleri Üniversitesi, Haseki Eğitim ve Araştırma Hastanesi, Acil Tıp Kliniği

Yaşlı nüfusun artmasıyla birlikte multimorbidite ve buna bağlı çoklu ilaç kullanımı sağlık sistemleri için giderek büyüyen bir sorun haline gelmiştir. Polifarmasi, genellikle beş veya daha fazla ilacın eş zamanlı kullanımı olarak tanımlanmakta olup, yaşlı bireylerde advers ilaç reaksiyonları, ilaç-ilaç etkileşimleri, fonksiyonel kayıp, düşmeler, hastane yatışları ve mortalite ile ilişkilendirilmektedir. Özellikle acil servisler, polifarmasinin klinik sonuçlarının sık gözlendiği ve ilaç ilişkili komplikasyonların yönetiminde kritik rol oynayan birimlerdir.

Geriatrik hastalarda ilaç tedavisinin değerlendirilmesinde en yaygın kullanılan araçlardan biri Amerikan Geriatri Derneği tarafından güncellenen Beers Kriterleridir. Bu kriterler, yaşlılarda potansiyel uygunsuz ilaç kullanımını tanımlayarak klinisyenlere güvenli reçeteleme konusunda yol göstermektedir. Beers Kriterleri; genel olarak kaçınılması gereken ilaçlar, ilaç-hastalık etkileşimleri, dikkatli kullanılması gereken ilaçlar, klinik açıdan önemli ilaç-ilaç etkileşimleri ve böbrek fonksiyonuna göre doz ayarlaması gerektiren ilaçlar olmak üzere beş temel başlık altında düzenlenmiştir.

Yaşlı hastalarda benzodiazepinler, antikolinerjik ilaçlar, antipsikotikler, opioidler ve bazı antidepresanlar gibi ajanların kullanımı; kognitif bozulma, deliryum, ortostatik hipotansiyon ve düşme riskinde artış ile ilişkilidir. Bunun yanında nonsteroid antiinflamatuvar ilaçların antikoagülanlar veya antitrombosit ajanlarla birlikte kullanılması ciddi kanama komplikasyonlarına yol açabilmektedir. Yaşa bağlı böbrek fonksiyon kaybı da birçok ilacın farmakokinetiğini değiştirerek toksisite riskini artırmaktadır. Bu nedenle ilaçların düzenli olarak gözden geçirilmesi ve gerekli durumlarda deprescribing (ilacı bırakma) yaklaşımının uygulanması büyük önem taşımaktadır.

Sonuç olarak, geriatrik hastalarda ilaç güvenliğinin sağlanması yalnızca ilaç sayısının azaltılmasını değil, hastaya özgü risklerin bütüncül olarak değerlendirilmesini gerektirir. Acil servis hekimlerinin potansiyel uygunsuz ilaçları ve riskli ilaç kombinasyonlarını tanıması, ilaç ilişkili morbidite ve mortalitenin azaltılmasına önemli katkı sağlayacaktır.

Kaynaklar

1. Tian F, Chen Z, Zeng Y, Feng Q, Chen X. Prevalence of Use of Potentially Inappropriate Medications Among Older Adults Worldwide: A Systematic Review and Meta-Analysis. *JAMA Netw Open*. 2023;6(8):e2326910. Published 2023 Aug 1. doi:10.1001/jamanetworkopen.2023.26910

2. By the 2023 American Geriatrics Society Beers Criteria® Update Expert Panel. American Geriatrics Society 2023 updated AGS Beers Criteria® for potentially inappropriate medication use in older adults. *J Am Geriatr Soc*. 2023;71(7):2052-2081. doi:10.1111/jgs.18372

3. Hamidah KF, Puspitasari AD, Dharmayati E, Maryska C, Kusumawardana AS, Rahman FS, Rahmadi M, Kriswidyatomo P, Suprapti B. Possibility of Potentially Inappropriate Medication at Admission and Discharge Among Older People Patients in Emergency Department Using the 2019 Beers Criteria. Open Access Maced J Med Sci [Internet]. 2023 Jan. 24 [cited 2026 Feb. 8];11(B):425-31

K – 025

BİLİNÇ DEĞİŞİKLİĞİNİN ENDOKRİN YÜZÜ: HİPERKALSEMİK KRİZ

Doç. Dr. Tuğba Sanalp Menekşe
Ankara Etlik Şehir Hastanesi

Hiperkalsemik kriz, ağır hiperkalsemiye eşlik eden nörolojik, renal ve kardiyovasküler işlev bozukluklarıyla seyreden, yüksek morbidite ve mortalite riski taşıyan akut bir metabolik acildir. Ağır hiperkalsemi çoğunlukla düzeltilmiş serum kalsiyum düzeyinin ≥14 mg/dL olmasıyla tanımlansa da, klinik aciliyet yalnızca sayısal eşikle değil; bilinç değişikliği, akut böbrek hasarı, volüm kaybı ve kardiyak iletim bozuklukları gibi organ etkilenimlerinin varlığıyla belirlenmelidir. Bu nedenle acil serviste bilinç değişikliği ile başvuran hastalarda hipoglisemi, sepsis, inme, toksikolojik nedenler ve diğer elektrolit bozuklukları ile birlikte hiperkalsemi de eş zamanlı olarak değerlendirilmelidir (1,2).

Klinik tablo; halsizlik ve apatiden konfüzyon, stupor ve komaya kadar uzanan geniş bir ensefalopati spektrumu gösterebilir. Nörolojik etkiler, artmış serum kalsiyum düzeyinin nöronal uyarılabilirlik, membran stabilitesi ve santral sinir sistemi iletim süreçleri üzerindeki etkileriyle ilişkilidir. Kardiyak açıdan en karakteristik elektrokardiyografik bulgu QTc kısalmasıdır; ağır olgularda iletim bozuklukları ve ventriküler aritmiler gelişebilir. Tanısal değerlendirme yalnızca total kalsiyum düzeyine dayandırılmamalı; albümin düzeyi, asit-baz durumu ve kritik hastalık koşulları dikkate alınarak düzeltilmiş veya iyonize kalsiyum üzerinden klinik yorum yapılmalıdır (1,2). Etiyolojik yaklaşım PTH düzeyine göre yapılandırılmalı; malignite ilişkili hiperkalsemi, primer hiperparatiroidizm, D vitamini aracılı nedenler, granülomatöz hastalıklar ve ilaç ilişkili durumlar sistematik olarak araştırılmalıdır (2).

Acil yönetimin temel basamağı, kardiyak ve renal rezerv gözetilerek uygulanan izotonik salin ile etkili volüm resüsitasyonudur. Hipovolemi düzeltilmeden rutin loop diüretik kullanımı önerilmemeli; diüretikler yalnızca yeterli hidrasyon sonrasında gelişen sıvı yüklenmesi durumunda düşünülmelidir (1,3). Kalsitonin hızlı fakat kısa süreli etkisi nedeniyle köprü tedavi olarak kullanılabilir. Daha kalıcı yanıt için intravenöz bisfosfonatlar tercih edilirken, böbrek yetmezliği, bisfosfonat kullanımının uygun olmadığı durumlar veya dirençli malignite ilişkili hiperkalsemi varlığında denosumab güncel bir tedavi seçeneğidir (1,4). Refrakter ağır hiperkalsemi, oligo-anürik akut böbrek hasarı, ciddi nörolojik etkilenim, aritmi veya sıvı yükünü tolere edememe durumlarında renal replasman tedavisi geciktirilmemelidir (5).

Anahtar kelimeler: Acil servis, akut böbrek hasarı, bilinç bozuklukları, hiperkalsemi, renal replasman tedavisi

Kaynaklar

1. El-Hajj Fuleihan G, Clines GA, Hu MI, Marcocci C, Murad MH, Piggott T, et al. Treatment of Hypercalcemia of Malignancy in Adults: An Endocrine Society Clinical Practice Guideline. J Clin Endocrinol Metab. 2023;108(3):507-28. doi: 10.1210/clinem/dgac621.

2. Crouch A, Chaudhri A, Khan S, Ma M, Vu N, Towers W. Acute Management of Hypercalcemia of Malignancy - A Review of Pathophysiology, Diagnosis, and Treatment. Curr Oncol Rep. 2025;27(7):871-82. doi: 10.1007/s11912-025-01685-z.

3. Mc Donald D, Drake MT, Crowley RK. Treatment of hypercalcaemia of malignancy in adults. Clin Med (Lond). 2023;23(5):503-7. doi: 10.7861/clinmed.2023-0227.

4. Seisa MO, Nayfeh T, Hasan B, Firwana M, Saadi S, Mushannen A, et al. A Systematic Review Supporting the Endocrine Society Clinical Practice Guideline on the Treatment of Hypercalcemia of Malignancy in Adults. J Clin Endocrinol Metab. 2023;108(3):585-91. doi: 10.1210/clinem/dgac631.

5. Bui-Thi HD, Le-Phuong T, Tran-Viet T, Nguyen-Huu P. Successful management of hypercalcemic crisis by continuous renal replacement therapy with regional citrate anticoagulation and surgery: a case report. Ther Adv Endocrinol Metab. 2025;16:20420188251323953. doi: 10.1177/20420188251323953.

K – 026

Sol Ventrikül Ejeksiyon Fraksiyonunun EKO ile Değerlendirilmesinde H1: Görsel Ölçüm

Uzm. Dr. Tutku DUMAN ŞAHAN[1]
1 İzmir Katip Çelebi Üniversitesi Atatürk Eğitim ve Araştırma Hastanesi, Acil Tıp Kliniği, İzmir, Türkiye

Sol ventrikül ejeksiyon fraksiyonunun (EF) ekokardiyografik değerlendirilmesi, kardiyak sistolik fonksiyonun değerlendirilmesinde en yaygın kullanılan parametrelerden biri olup akut kalp yetmezliği, kardiyojenik şok, akut koroner sendrom ve kritik hastaların yönetiminde önemli prognostik ve terapötik bilgiler sunmaktadır. Sol ventrikül sistolik fonksiyonunun ekokardiyografik değerlendirilmesi kantitatif olarak birçok yöntemle yapılabileceği gibi kalitatif olarak da görsel değerlendirme ile yapılabilir. Özellikle acil servis koşullarında ayrıntılı nicel ölçümler yerine yaygın olarak görsel ölçüm kullanılmaktadır.

Görsel EF değerlendirmesi, sol ventrikülün global ve segmental kontraksiyon özelliklerinin deneyimli uygulayıcı tarafından iki boyutlu ekokardiyografik görüntüler üzerinden bütüncül olarak yorumlanmasına dayanan pratik bir yaklaşımdır. Özellikle point-of-care ultrasonografi (POCUS) uygulamalarının yaygınlaşmasıyla birlikte acil tıp hekimleri tarafından daha sık kullanılmaya başlanmıştır. Görsel değerlendirmenin temel amacı kesin bir sayısal değer elde etmekten ziyade, sistolik fonksiyonun normal, hafif bozulmuş, orta derecede bozulmuş veya ciddi derecede bozulmuş olup olmadığını hızlı biçimde belirlemektir.

Sol ventrikül sistolik fonksiyonunun ekokardiyografik görsel değerlendirilmesi temel olarak; sol ventrikülün genel yapısının ve geometrisinin değerlendirilmesi, sol ventrikül hacminin sistol ve diyastoldeki değişiminin izlenmesi, miyokard kalınlığının sistol-diyastol döngüsündeki değişiminin izlenmesi, mitral kapak annulusunun longitudinal hareketinin izlenmesi ve anterior

mitral kapağın interventriküler septumla olan ilişkisinin değerlendirilmesi olmak üzere 5 adımdan oluşur. Literatürde yer alan çalışmalar, uygun eğitim ve deneyim sonrasında görsel EF değerlendirmesinin Simpson yöntemi gibi nicel ölçümlerle yüksek düzeyde korelasyon gösterebildiğini ortaya koymuştur. Özellikle belirgin sistolik disfonksiyonun tanınmasında duyarlılık ve özgüllüğünün yüksek olduğu, ayrıca deneyimli gözlemciler arasında kabul edilebilir düzeyde uyum sağladığı bildirilmiştir. Görsel yaklaşımın en önemli avantajları arasında hız, kullanım kolaylığı, ileri yazılım veya ölçüm gerektirmemesi ve suboptimal görüntü kalitesinde dahi uygulanabilmesi yer almaktadır. Bu özellikler, acil servis gibi hızlı karar verilmesi gereken klinik ortamlarda yöntemin değerini artırmaktadır.

Bununla birlikte görsel değerlendirme tamamen sınırlılıklardan bağımsız değildir. Sonuçlar uygulayıcının deneyiminden etkilenebilmekte, hafif sistolik fonksiyon bozukluklarının değerlendirilmesinde gözlemciler arası farklılıklar ortaya çıkabilmektedir. Ayrıca tedavi yanıtının takibi, araştırma amaçlı değerlendirmeler ve uzun dönem prognostik analizler için nicel yöntemler daha yüksek standardizasyon sağlamaktadır.

Sonuç olarak, görsel EF değerlendirmesi nicel ölçümlerin yerine geçen bir yöntem olarak değil, özellikle acil servis pratiğinde klinik karar süreçlerini hızlandıran tamamlayıcı bir yaklaşım olarak değerlendirilmelidir. Acil tıbbın temel gereksinimi çoğu zaman kesin bir EF yüzdesi belirlemekten ziyade, hastada klinik olarak anlamlı sistolik disfonksiyonun varlığını hızlı ve doğru şekilde saptayabilmektir. Bu nedenle görsel değerlendirme, uygun eğitim ve deneyimle kullanıldığında, hasta yönetimine önemli katkı sağlayan güvenilir ve uygulanabilir bir araç olarak öne çıkmaktadır.

K – 027

TRAVMA HASTASI YÖNETİMİNDE GÖRÜNTÜLEMEDE TOMOGRAFİ

Dr. Öğretim Üyesi Sibel Güçlü Utlu
Erzurum Tıp Fakültesi Acil Tıp Anabilim Dalı

Travma hastalarının yönetiminde temel amaç yalnızca yaralanmaları tanımlamak değil, hangi hastanın ameliyata, girişimsel radyolojiye veya konservatif izleme yönlendirileceğine en kısa sürede karar vermektir. Bu nedenle günümüzde tartışma, "Her travma hastasına bilgisayarlı tomografi (BT) çekilmeli mi?" sorusundan çok, "BT hangi hastada klinik kararı değiştirir?" sorusu etrafında şekillenmektedir.

Bu sunumda, özellikle hemodinamik olarak stabil multipl travma hastalarında BT'nin klinik karar sürecindeki yeri güncel kanıtlar ışığında değerlendirilecektir. BT'nin karaciğer, dalak, pankreas, retroperiton, diyafram ve büyük damar yaralanmalarındaki yüksek tanısal performansı; ayrıca baş, boyun, toraks, abdomen ve pelvisin aynı inceleme içerisinde değerlendirilebilmesine olanak sağlaması ayrıntılı olarak ele alınacaktır. Tüm vücut BT'nin (WBCT) okült yaralanmaları saptama, tanısal belirsizliği azaltma ve tedavi kararını hızlandırma üzerindeki etkileri, REACT-2 başta olmak üzere güncel çalışmalar eşliğinde tartışılacaktır.

Bununla birlikte BT'nin radyasyon maruziyeti, kontrast maddeye bağlı komplikasyonlar, insidental bulgular ve aşırı tanı gibi potansiyel dezavantajları da objektif bir bakış açısıyla değerlendirilecektir. Özellikle hemodinamik instabil veya sürekli resüsitasyon gerektiren hastalarda BT'nin sınırlılıkları, düşük riskli travmalarda seçilmiş görüntüleme stratejilerinin önemi ve güncel kılavuz önerileri üzerinde durulacaktır.

Sonuç olarak, BT travma yönetiminde referans standart görüntüleme yöntemi olmaya devam etmektedir. Ancak asıl değeri, daha fazla lezyon göstermesinden ziyade, doğru hastada klinik kararı değiştirmesi ve hastanın yönetimini hızlandırmasıdır. Travma hastasında başarı, herkese BT çekmekten değil, doğru hastaya doğru zamanda BT uygulamaktan geçmektedir.

K – 028

Travma Hastasında Görüntüleme: e-FAST mi, BT mi?

Dr. Öğr. Üyesi Efe Kanter
İzmir Katip Çelebi Üniversitesi Tıp Fakültesi, Acil Tıp Anabilim Dalı

Travma hastalarında görüntüleme yaklaşımında temel sorun yalnızca en kesin tanıya ulaşmak değil, doğru hastada doğru zamanda klinik kararı verebilmektir. Özellikle hemodinamik olarak instabil travma hastasında bilgisayarlı tomografi, yüksek tanısal doğruluğuna rağmen hastanın acil servisten taşınmasını, çekim hazırlığını, görüntüleme sürecini ve yorumlanmasını gerektirir. Bu süreç çoğu zaman en az 20-30 dakikalık bir zaman kaybı anlamına gelebilir. Oysa bu hasta grubunda öncelikli hedef, hayatı tehdit eden patolojiyi yatak başında hızla saptamak ve gerekli cerrahi ya da girişimsel tedaviyi gecikmeden başlatmaktır. Bu nedenle e-FAST, özellikle instabil travma hastasında tanısal bir test olmanın ötesinde, klinik akışı doğrudan yönlendiren kritik bir karar aracıdır.

e-FAST, hemoperitoneum, perikardiyal efüzyon ve pnömotoraks gibi travmada hızlı müdahale gerektiren patolojilerin yatak başında değerlendirilmesine olanak sağlar. Hemodinamik olarak instabil hastada hemoperitoneum açısından yüksek duyarlılık göstermesi, travmatik tamponadın erken tanınmasına katkı sunması ve supin akciğer grafisine göre pnömotoraks saptamada daha üstün olması önemli avantajlarıdır. Özellikle pozitif e-FAST bulgusu, klinik tablo ile birlikte değerlendirildiğinde hastayı doğrudan ameliyathaneye veya acil girişime yönlendirebilir. Bununla birlikte negatif e-FAST sonucu, özellikle stabil hastada travmatik yaralanmayı tamamen dışlamaz. Bu nedenle e-FAST'in en doğru kullanımı, instabil hastada ilk basamak hızlı değerlendirme, stabil ya da stabilize olmuş hastada ise BT ile tamamlayıcı görüntüleme şeklindedir.

Klinik uygulamada e-FAST'in en önemli üstünlüklerinden biri zamandır. İnceleme birkaç dakika içinde tamamlanabilir, hastanın yerinden oynatılmasını gerektirmez ve dinamik klinik seyir içinde tekrarlanabilir. Bu özellik özellikle hipotansif, taşikardik, çoklu travmalı veya obstrüktif şok şüphesi bulunan hastalarda büyük önem taşır. Örneğin perikardiyal tamponad şüphesinde perikardiyal sıvının hızlı gösterilmesi perikardiyosentez veya cerrahi kararını hızlandırabilir.

Benzer şekilde Morrison poşunda serbest sıvı saptanan instabil bir hastada BT beklenmeden cerrahi ekip uyarılabilir. Akciğer kayma işaretinin kaybı ile pnömotoraksın erken fark edilmesi de tansiyon pnömotoraksa ilerlemeden müdahale edilmesini sağlayabilir.

Hasta güvenliği açısından da e-FAST'in belirgin avantajları vardır. İyonizan radyasyon içermemesi çocuk, gebe ve genç erişkin travma hastalarında önemli bir üstünlüktür. Kontrast madde gerektirmemesi nedeniyle kontrast nefropatisi ve alerjik reaksiyon riski oluşturmaz. Ayrıca hemodinamik olarak instabil hastanın BT ünitesine transfer edilmesi sırasında gelişebilecek kötüleşme, kardiyak arrest veya müdahale gecikmesi gibi riskleri ortadan kaldırır. Bu yönüyle e-FAST yalnızca tanısal değil, aynı zamanda güvenli hasta yönetimini destekleyen bir yöntemdir. Acil servis yoğunluğu, BT erişimi, cerrahi ekibin erken uyarılması ve kaynak kullanımı açısından da klinik akışı optimize eder.

Bununla birlikte e-FAST'in sınırlılıkları göz ardı edilmemelidir. Retroperitoneal yaralanmalar, pankreas, böbrek ve bazı solid organ parankim hasarları, küçük hematomlar veya erken dönemde minimal serbest sıvı e-FAST ile atlanabilir. Kemik, yumuşak doku, pelvis, retroperitoneal alan ve ayrıntılı organ yaralanması değerlendirmesinde BT belirgin biçimde üstündür. Ayrıca e-FAST operatör bağımlı bir yöntemdir ve deneyimsiz uygulayıcılarda yanlış negatiflik riski artabilir. Bu nedenle standart eğitim, düzenli uygulama ve protokole dayalı değerlendirme büyük önem taşır. Doğru yaklaşım, e-FAST ve BT'yi birbirinin alternatifi olarak değil, birbirini tamamlayan yöntemler olarak değerlendirmektir.

Literatür de bu yaklaşımı desteklemektedir. Melniker ve arkadaşlarının çalışmasında yatak başı ultrason kullanılan travma protokolünün operasyona gidiş süresini kısalttığı, BT kullanımını azalttığı, hastanede kalış süresini ve maliyeti düşürdüğü gösterilmiştir. Netherton ve arkadaşlarının meta-analizinde e-FAST'in özellikle pozitif olduğunda güçlü bir rule-in aracı olduğu, ancak negatif sonucunun klinik şüphe devam ediyorsa BT gereksinimini ortadan kaldırmadığı vurgulanmıştır. 2025'te yayınlanan 428 travma hastasını değerlendirdiğimiz çalışmada ise BT'nin FAST'e göre biraz daha fazla serbest sıvı saptadığı, ancak yalnızca BT'de

saptanan serbest sıvının mortalite veya gastrointestinal cerrahi gereksinimi ile anlamlı ilişkili olmadığı bildirilmiştir. Buna karşılık hem FAST hem BT pozitif olan hastalarda yoğun bakım yatışı ve mortalitenin belirgin arttığı görülmüştür.

Sonuç olarak travma hastasında amaç yalnızca daha fazla görüntüleme bulgusu saptamak değil, hastanın yönetimini değiştirecek, hayatı tehdit eden bulguyu en kısa sürede yakalamaktır. Bu nedenle instabil travma hastasında e-FAST ilk basamak karar aracı olmalı, hasta stabil hale geldiğinde veya klinik şüphe devam ettiğinde BT ile tamamlayıcı değerlendirme yapılmalıdır.

K – 029

Hiperkalemide Acil Müdahale Eşiği

Doç. Dr. Taner ŞAHİN[1]
Sağlık Bilimleri Üniversitesi Kayseri Tıp Fakültesi, Kayseri Şehir Hastanesi, Acil Tıp Kliniği

Potasyum (K^+), başlıca hücre içi katyon olup toplam vücut potasyumunun %98'i hücre içinde, %2'si ise hücre dışında bulunur. Hiperkalemi, serum K^+ konsantrasyonunun >5.5 mEq/L olarak tanımlanmasıdır. Hiperkalemi, özellikle komorbiditeleri olan hastalarda sık görülen ve hayatı tehdit edebilen bir elektrolit bozukluğudur. Hiperkalemi prevalansı yetişkinlerde %2-3, hastaneye yatanlarda ise şiddetli hiperkalemi prevalansı %1-10 arasındadır. Hiperkalemi hafif (K^+:5-6 mEq/L, semptom veya EKG bulgusu yok), orta (K^+: 6,1-6,5 mEq/L, semptom veya EKG bulgusu yok) ve şiddetli(ciddi) (K^+: 6,1-6,5 mEq/L, potasyum seviyesinden bağımsız olarak herhangi bir EKG değişikliği veya nöromusküler semptom varlığı) şeklinde sınıflandırılır. Hiperkalemi çoğunlukla asemptomatiktir. Belirtiler sıklıkla $K^+ > 7$ mEq/L olduğunda belirginleşir. Hiperkalemi semptomları arasında: nöromusküler semptomlar (bacaklardan başlayan ve gövdeye ilerleyen asendan paralizi, arefleksi ve Guillain-Barré benzeri tablo) ve kardiyak semptomlar (sinüs bradikardisi, sinüs arresti, yavaş idiyoventriküler ritim, ventriküler taşikardi/fibrilasyon ve asistol) görülebilir. Hiperkalemiye bağlı EKG bulgularının duyarlılığının %50 civarında olduğu gösterilmiştir. Şiddetli hiperkalemide bile EKG tamamen normal olabilir. O nedenle hiperkalemi tespitinde yalnızca EKG bulgularına güvenmek yanıltıcı olabilir.

Hiperkalemide acil müdahale eşiği 4 başlık altında toplanabilir:

1. Seviyeden bağımsız olarak hiperkalemiye sekonder herhangi bir EKG bulgusu
2. Yeni gelişen kas güçsüzlüğü, paralizi veya kardiyak aritmi gibi klinik semptom varlığı
3. Tamamen asemptomatik, normal EKG bulguları varlığı ancak serum K^+ >6.5 mEq/L olması
4. Serum K^+ >5.5 mEq/L ve doku yıkımı (Rabdomyoliz, Crush Sendromu, Tümör Lizis Sendromu) veya ciddi böbrek fonksiyon bozukluğu varlığı

[1] Sağlık Bilimleri Üniversitesi Kayseri Tıp Fakültesi, Kayseri Şehir Hastanesi, Acil Tıp Kliniği
e-mail: drmtsahin@gmail.com

Hiperkalemide tedavi aşamaları:

1. **Hücre membran stabilizasyonu** (10 mL %10 kalsiyum glukonat veya 500-1000 mg kalsiyum klorür, gerektiğinde tekrarlayan dozlarda uygulanabilir): ILCOR 2025'e göre yalnızca EKG anormalliği varlığında veya K^+ > 6.5 mEq/L olması durumunda kalsiyum uygulanması önerilmektedir.
2. **Potasyumu hücre içine kaydırma (şift) tedavisi:**
    - 10 Ü regüler insülin + 50 ml %50 dextroz): Bu tedavi öncesinde kan şekeri <7 mmol/l (<126 mg/dl) ise hipoglisemiyi önlemek için mutlaka 5 saat boyunca 50 ml %10 glikoz infüzyonu sağlanmalıdır.
    - Albuterol/Salbutamol: Na+/K+ ATPaz pompası üzerinden etki gösterir. IV salbutamol insüline kıyasla daha etkili olabilir. **En derin ve hızlı düşüş İnsülin + IV Salbutamol ile gerçekleşir (1.2 mmol/L düşüş), (en güçlü düşüş).**

Sodyum Bikarbonat: Sadece eşzamanlı non-anyon gap metabolik asidoz varlığında kullanımı önerilmektedir.

3. **Eliminasyon (vücuttan uzaklaştırma):**
    - **Gastrointestinal Uzaklaştırma (Yeni Nesil Bağlayıcılar):** Sodyum Zirkonyum Siklosilikat (SZC) 10g oral veya Patiromer 8.4 g oral
    - **Renal Yolla Atılım:** Volüm yükü olanlarda Furasemid (KBY hastalarında 80-100 mg IV gerekebilir)
    - **Ekstrakorporeal Uzaklaştırma (Diyaliz):** Oligürik, anürik ve SDBY olan hastalarda veya diğer medikal tedavilere dirençli hastalarda en hızlı ve en kesin uzaklaştırma yöntemidir. Saatte 1,2-1,5 mEq/L düşüş sağlar.

Sonuç olarak, hiperkalemi acil müdahale gerektiren ve hayatı tehdit eden bir durumdur. Güncel ve uygun tedavi seçeneklerine göre müdahale etmek gerekir. EKG'nin tek başına hiperkalemide yanıltıcı bir tanı aracı olabileceği akılda tutulmalıdır.

Kaynaklar:

1. Mount, D. B. (2008). K Zandi-Nejad K. Disorder of potassium balance. Brenner and Rector's The Kidney, 8th ed. Philadelphia: WB Saunders & Company, 547-587.
2. Disorders of potassium balance. Vincent B. Approach to patients with hyperkalemia (2025). https://kdigo.org/wp-content/uploads/2025/04/Approach-to-management-of-hyperalaemia-Cameroon-Society-of-Nephrology.pdf
3. Kovesdy, C. P. (2014). Management of hyperkalaemia in chronic kidney disease. Nature Reviews Nephrology, 10(11), 653-662.
4. 2025 AHA/ACC/AANP/AAPA/ABC/ACCP/ACPM/AGS/AMA/ASPC/NMA/PCNA/SGIM Guideline for the Prevention, Detection, Evaluation and Management of High Blood Pressure in Adults: A Report of the American College of Cardiology/American Heart Association Joint Committee on Clinical Practice Guidelines. Daniel WJ et al.Circulation. Volume 152, Number 11. https://doi.org/10.1161/CIR.0000000000001356
5. Clase, C. M., Carrero, J. J., Ellison, D. H., Grams, M. E., Hemmelgarn, B. R., Jardine, M. J., ... & Wingo, C. S. (2020). Potassium homeostasis and management of dyskalemia in kidney diseases: conclusions from a Kidney Disease: Improving Global Outcomes (KDIGO) Controversies Conference. Kidney international, 97(1), 42-61.
6. *Montford, J. R., & Linas, S. (2017). How dangerous is hyperkalemia?. Journal of the American Society of Nephrology, 28(11), 3155-3165.*
7. *Mount D.B. UpToDate (2026). Treatment and prevention of hyperkalemia in adults*
8. Wrenn, K. D., Slovis, C. M., & Slovis, B. S. (1991). The ability of physicians to predict hyperkalemia from the ECG. Annals of emergency medicine, 20(11), 1229-1232.
9. Montague, B. T., Ouellette, J. R., & Buller, G. K. (2008). Retrospective review of the frequency of ECG changes in hyperkalemia. Clinical Journal of the American Society of Nephrology, 3(2), 324-330.
10. FUJIMARU, Takuya, et al. Management of hyperkalemia: strategic clinical actions in real-world practice. Clinical and Experimental Nephrology, 2025, 1-13.
11. Jessen MK et al. Pharmacological interventions for the acute treatment of hyperkalaemia: a systematic review and meta-analysis. Resuscitation, 2025, 208: 110489.
12. Lott C, Karageorgos V, Abelairas-Gomez C, Alfonzo A, Bierens J, Cantellow S, et al. European Resuscitation Council Guidelines 2025 Special Circumstances in Resuscitation. Resuscitation. 2025;215.
13. *Kosiborod, Mikhail, et al. Effect of sodium zirconium cyclosilicate on potassium lowering for 28 days among outpatients with hyperkalemia: the HARMONIZE randomized clinical trial. Jama, 2014, 312.21: 2223-2233.*
14. Kashihara, Naoki, et al. Correction of serum potassium with sodium zirconium cyclosilicate in Japanese patients with hyperkalemia: a randomized, dose–response, phase 2/3 study. Clinical and Experimental Nephrology, 2020, 24.12: 1144-1153.

K – 030

Laktat; Açıklanamayan Yükseliş Dahili Acillerde Karar Eşikleri

Dr. Ömer Damar
Mardin Artuklu Üniveristesi Tıp Fakültesi Acil Tıp Kliniği A.D.

Özet

Laktat, acil servis pratiğinde doku hipoperfüzyonunun, hücresel metabolik stresin ve kritik hastalık şiddetinin değerlendirilmesinde yaygın olarak kullanılan önemli bir biyobelirteçtir. Geleneksel olarak yüksek laktat düzeyleri doku hipoksisi ve anaerobik metabolizma ile ilişkilendirilmekte olup, sepsis ve şok tanısının ayrılmaz bir bileşeni olarak kabul edilmektedir. Ancak güncel veriler, hiperlaktateminin yalnızca oksijen yetersizliğinin bir göstergesi olmadığını, normal doku perfüzyonu koşullarında dahi çeşitli metabolik, farmakolojik ve neoplastik mekanizmalar sonucunda anlamlı laktat yükselmelerinin gelişebildiğini ortaya koymaktadır. Bu durum, özellikle acil serviste klinik olarak stabil görünen ancak beklenmedik şekilde yüksek laktat düzeylerine sahip hastalarda önemli tanısal güçlüklere ve yanlış tedavi yaklaşımlarına yol açabilmektedir.

Hiperlaktatemi klasik sınıflamada Tip A ve Tip B olmak üzere iki ana gruba ayrılır. Tip A hiperlaktatemi sepsis, septik şok, kardiyojenik şok ve mezenter iskemi gibi doku hipoperfüzyonuna bağlı durumlarda gelişirken, Tip B hiperlaktatemi yeterli doku perfüzyonuna rağmen artmış laktat üretimi veya azalmış klirens sonucu ortaya çıkar. Tip B hiperlaktateminin başlıca nedenleri arasında metformin ilişkili laktik asidoz, beta-2 agonist kullanımı, linezolid ve salisilat gibi ilaçlar, tiamin eksikliği, hematolojik malignitelerde görülen Warburg etkisi, karaciğer yetmezliği, status epileptikus sonrası dönem ve D-laktik asidoz yer almaktadır. Bu nedenlerin sıklıkla sepsis veya şok ile karıştırılması, tanının gecikmesine ve gereksiz tedavi yoğunlaşmasına neden olabilmektedir.

Günümüzde tek bir laktat ölçümü yerine, laktat klerensi olarak tanımlanan zaman içindeki dinamik değişimin değerlendirilmesi önerilmektedir. Beklenen düşüşün sağlanamaması, devam eden hipoperfüzyonun yanı sıra altta yatan Tip B nedenlerin de sorgulanması gerektiğine işaret eder. Bu nedenle açıklanamayan hiperlaktatemi ile karşılaşıldığında; perfüzyon durumu, ilaç ve toksin öyküsü, beslenme durumu, karaciğer fonksiyonları ve malignite varlığının sistematik olarak değerlendirildiği basamaklı bir tanısal yaklaşım benimsenmelidir. Tip B hiperlaktateminin acil

serviste gerçek görülme sıklığı, sistematik olarak araştırılmadığı için halen bilinmemektedir. Sonuç olarak laktat, klinik bağlam içerisinde yorumlanması gereken dinamik bir biyobelirteç olarak ele alınmalı; bu yaklaşım erken tanıyı kolaylaştırmakta, gereksiz girişimleri azaltmakta ve hasta sonuçlarının iyileştirilmesine katkı sağlamaktadır.

Anahtar Kelimeler: Laktat, hiperlaktatemi, laktik asidoz, laktat klirensi, Tip B hiperlaktatemi.

Referans

1. Yang H, Dai H, Chen X, et al. Risk of medication-induced lactic acidosis and hyperlactatemia: a pharmacovigilance study of the United States Food and Drug Administration's Adverse Event Reporting System database. Front Pharmacol. 2025;16:1555955. Published 2025 Apr 8. doi:10.3389/fphar.2025.1555955
2. Kumar A, Turner AG, Laupland KB, Ramanan M. Incidence of late-onset hyperlactatemia and association with clinical outcomes in intensive care patients. Critical Care Science 2025;37:e20250124.
3. Diab R, Bou Chebl R, Barmo N, Siblini R, Makki M, Tamim H and Abou Dagher G (2025) Prognostic utility of procalcitonin and lactate clearance for in-hospital mortality in sepsis. Front. Med. 12:1679297. doi: 10.3389/fmed.2025.1679297
4. Rakoczy K, Mucha S. The Warburg Effect: Unexplained Lactic Acidosis As Initial Manifestation Of Aggressive Lymphoma Chest, 166, A2252-a2253
5. Li WF, Fink B, Khan R, Luo X, Fahimuddin M. Persistent Lactate Elevation in a Patient with Asthma Exacerbation and a Congenital Portosystemic Shunt: A Case Report and Literature Review. Reports (MDPI). 2025;8(1):8. Published 2025 Jan 17. doi:10.3390/reports8010008
6. Falter F, Tisherman SA, Perrino AC, et al. Serial Lactate in Clinical Medicine - A Narrative Review. *J Intensive Care Med*. 2026;41(3):175-185. doi:10.1177/08850666241303460
7. Sanivarapu R, Upadrista PK, Otero-Colon J, et al. An Oncological Emergency: Severe Type B Lactic Acidosis From Warburg Effect in Diffuse Large B-cell Lymphoma. Cureus. 2022;14(7):e26557. Published 2022 Jul 4. doi:10.7759/cureus.26557
8. Li W, Jaga S, Shah S, Cearras M. Cancer's Metabolic Hijack: The Under-Recognized Hematologic Emergency Related to the Warburg Effect. Cureus. 2025;17(1):e77869. Published 2025 Jan 23. doi:10.7759/cureus.77869
9. Paula K. Skarda, MD and Lillian Meierhoff. How Does Thiamine Deficiency Result in an Elevated Lactate? Key Clinical Question. The Hospitalist February 1, 2023
10. Hong J, Cho D, Kim HJ, Jo J, Seong GM. Reversible Severe Acute Lactic Acidosis Caused by Thiamine Deficiency in Intensive Care Unit. Case Rep Crit Care. 2025;2025:3211626. Published 2025 May 8. doi:10.1155/crcc/3211626

K – 031

KOAH Yönetiminde Paradigma Değişimi: "Alevlenme"den "Akciğer Atağı"na Geçiş ve Güncel Tedavi Algoritmaları

Doç. Dr. Adem AZ

İstanbul Haseki Eğitim ve Araştırma Hastanesi

Kronik Obstrüktif Akciğer Hastalığı (KOAH), dünya genelinde üçüncü en yaygın ölüm nedeni olmasına rağmen, hastalığın akut kötüleşme dönemleri halen güncel literatür tarafından yeterince ivedilikle ele alınmamaktadır. Geleneksel olarak kullanılan "alevlenme" (exacerbation) terimi, hastaların %98'inden fazlası tarafından tam olarak anlaşılamamakta ve durumun ciddiyetini maskelemektedir. Oysa veriler, hastane içi mortalitenin %8, hastaneye yatan hastalarda taburculuk sonrası bir yıllık mortalitenin ise %25 olduğunu göstermektedir. Bu oranlar miyokard enfarktüsü sonrası mortalite ile yarışır düzeydedir. Bu nedenle, "zaman dokudur" prensibinden hareketle, toplumda ve klinikte aciliyet hissi uyandırmak amacıyla Kardiyolojideki "kalp krizi" (heart attack) teriminin yarattığı aciliyet algısına benzer bir etki yaratmak amacıyla bu tablonun "Akciğer Atağı" olarak yeniden tanımlanması ve hem sistemin buna göre düzenlenmesi ve erken aktivasyonu hem de tedavi algoritmalarının baştan planlanması hayati önem taşımaktadır.

İ.Akciğer atağı, 14 gün içerisinde gelişen, dispne, öksürük ve balgam değişiklikleri ile karakterize akut bir olaydır. Bu tabloya sıklıkla taşipne (solunum sayısı artışı) ve/veya taşikardi eşlik edebilir. Genellikle hava yolu enfeksiyonu, çevre kirliliği veya hava yollarına yönelik diğer hasarlardan kaynaklanan artmış lokal ve sistemik inflamasyon ile ilişkilidir. KOAH ataklarının yaklaşık %70'i solunum yolu enfeksiyonları tarafından tetiklenir, ancak ayırıcı tanıda hayati risk taşıyan diğer durumlar da gözden kaçırılmamalıdır. Her nefes darlığı KOAH atağı değildir; Kalp Yetersizliği (%37 otopsi bulgusu), Pulmoner Emboli (%16 prevalans) ve Pnömoni gibi "klinik taklitçiler" mutlaka ekarte edilmelidir. Özellikle pürülan balgamın olmadığı, açıklanamayan ağır dispne vakalarında pulmoner emboli prevalansı %25'e kadar çıkabilmektedir.

Atağın şiddetinin belirlenmesinde Roma Kriterleri esas alınmalıdır. Buna göre hastalar; dispne şiddeti (VAS), solunum sayısı (SS), kalp hızı, SpO2 ve CRP düzeylerine göre Hafif, Orta ve Şiddetli olarak sınıflandırılır. Kan gazında asidoz (pH < 7.35) ve hiperkapni (PaCO2 > 45 mmHg) varlığı, şiddetli atağın ve yoğun bakım ihtiyacının en güçlü göstergesidir. Yönetim süreci

triyaj ile başlar. Yönetim, atağın şiddetine ve hastanın bakım ihtiyacına (ayaktan veya yatarak) göre şekillenir. Roma Kriterlerine göre hafif sınıfta değerlendirilen hastalar ek komorbidite yoksa ve evde bakım imkanı yeterli ise ayaktan ya da evde tedavi edilebilir. Fakat özellikle respiratuvar asidozu olan hastalarda non-invaziv mekanik ventilasyon (NIV) ve yoğun bakım takibi düşünülmelidir. Hipoksemi mutlaka oksijen terapileri ile düzenlenmelidir. Fakat "oksijen bir ilaçtır" prensibiyle, hedef SpO2 %88-92 aralığında tutulmalıdır. Oksijen desteği için venturi maske gibi kontrollü yöntemler tercih edilmelidir. Asidoz varlığında NIV altın standarttır (%80-85 başarı). Ancak NIV intoleransı olan hastalarda, Yüksek Akışlı Nazal Oksijen (HFNC-30 L/dk) tedavisinin, pCO2 düşüşünde ve hasta konforunda etkin bir alternatif olduğu güncel çalışmalarla ortaya konmuştur.

Bronkodilatör ilaçlar atak tedavisinin temel taşıdır. Orta ya da şiddetli olgularda kısa etkili beta-agonistler (SABA, örn. salbutamol) ile kısa etkili muskarinik antagonistlerin (SAMA, örn. ipratropium) mutlaka kombine kullanımı önerilir. Ek olarak hastaneye yatırılan veya orta-ağır şiddetteki ayaktan hastalarda sistemik steroidler (40 mg prednizon) 5 gün süreyle önerilmektedir. Steroidler iyileşmeyi hızlandırır, hastanede kalış süresini kısaltır ve oksijenlenmeyi düzeltir. Oral veya intravenöz uygulama arasında etkinlik farkı yoktur. Alevlenmelerin hepsi antibiyotik gerektirmez. Antibiyotik kararı, Anthonisen kriterlerine (3 kardinal semptom) ve Pseudomonas riskine göre verilmelidir. Pseudomonas riski olmayan hastalarda amoksisilin-klavulanat, makrolid veya solunum kinolonları; Pseudomonas riski olanlarda (örn. son 1 yılda izolasyon, FEV1 <%30, bronşektazi) siprofloksasin veya piperasilin-tazobaktam gibi ajanlar düşünülmelidir.

KOAH alevlenmesinin "Akciğer Atağı" olarak yönetilmesi, sadece bir isim değişikliği değil, hastaneye yatışları ve mortaliteyi azaltacak proaktif bir stratejidir. Taburculuk sonrası ilk 4 hafta kritik "kırılgan dönem" olup, özellikle inhaler ilaçların kullanımı ile ilgili eğitimler ve tek cihaz kullanımı ile uyumu artıran stratejiler, sigara bırakma ve aşılama, gelecekteki atakları önlemenin temel taşıdır.

Kaynaklar

1. Global Initiative for Chronic Obstructive Lung Disease (GOLD). Global Strategy for the Diagnosis, Management, and Prevention of Chronic Obstructive Pulmonary Disease: 2026 Report [Internet]. Fontana (WI): Global Initiative for Chronic Obstructive Lung Disease, Inc.; 2025 [cited 2026 Feb 15]. Available from: https://goldcopd.org/
2. Lawson LM. Lung attack: a call to arms. BCMJ [Internet]. 2010 Apr [cited 2026 Feb 15];52(3):117. Available from: https://bcmj.org/editorials/lung-attack-call-arms
3. Celli BR, Fabbri LM, Aaron SD, et al. An Updated Definition and Severity Classification of Chronic Obstructive Pulmonary Disease Exacerbations: The Rome Proposal. Am J Respir Crit Care Med. 2021;204(11):1251-1258.
4. Haciosman O, Ergenc H, Az A, et al. A high-flow nasal cannula versus noninvasive ventilation in acute exacerbations of chronic obstructive pulmonary disease. Am J Emerg Med. 2025;87:38-43.

K – 032

ASTIM ATAK: ACİL SERVİS YAKLAŞIM, KİŞİLEŞTİRİLMİŞ TEDAVİ 'GINA'

Uzm. Dr. Raşit BAYSAL

Gaziantep Şehir Hastanesi Acil Tıp Kliniği

Astım, dünya genelinde milyonlarca insanı etkileyen ve akut alevlenmeler sırasında yaşamı tehdit edebilen kronik inflamatuar bir hava yolu hastalığıdır. Acil servise başvuran astım hastalarında hızlı değerlendirme, doğru şiddet sınıflaması ve zamanında tedavi uygulanması mortalite ve morbiditenin azaltılmasında kritik öneme sahiptir. Bu sunumda astım alevlenmelerine güncel yaklaşım, başvuru anındaki değerlendirme basamakları, fizik muayene bulguları, ayırıcı tanı, şiddet sınıflandırması, acil servis tedavi algoritmaları ile yatış ve taburculuk kriterleri ele alınmıştır.

Alevlenme sırasında hastaların klinik değerlendirmesinde konuşma güçlüğü, yardımcı solunum kası kullanımı, taşipne, taşikardi, wheezing ve sessiz akciğer gibi bulguların önemi vurgulanmıştır. Tedavi yaklaşımında inhale kısa etkili β2-agonistler, sistemik kortikosteroidler, oksijen tedavisi, ipratropium bromür ve seçilmiş olgularda intravenöz magnezyum sülfat kullanımına ilişkin güncel öneriler özetlenmiştir. Ayrıca yaşamı tehdit eden astım tablosunun erken tanınması ve yoğun bakım gereksiniminin belirlenmesinde kullanılabilecek klinik göstergeler tartışılmıştır.

Sunumun ikinci bölümünde ise GINA rehberinin son güncellemeleri ışığında kişiselleştirilmiş astım yönetimi değerlendirilmiştir. Hastalık fenotipleri, biyobelirteçler, tedaviye yanıtın bireysel farklılıkları ve biyolojik ajanların kullanım alanları gözden geçirilmiştir. Günümüzde astım yönetiminde yalnızca semptom kontrolünün değil, risk faktörlerinin azaltılması, alevlenmelerin önlenmesi ve hasta özelliklerine göre uyarlanmış tedavi stratejilerinin geliştirilmesinin önemi vurgulanmıştır. Kişiselleştirilmiş yaklaşımın hem acil servis yönetiminde hem de uzun dönem astım kontrolünde daha iyi klinik sonuçlar sağlayabileceği sonucuna varılmıştır.

K – 033

AKUT SOLUNUM YOLU ŞİFRELERİ
Arter Kan Gazı Tip 1 ve Tip 2 Analizi

Uzm. Dr. Elif Değirmenci Aktaş
Koç Üniversitesi Hastanesi

1. Akut Solunum Yetmezliği Tanımı

Solunum sistemindeki akut patolojiler sonucu arteriyel kanda PaO_2 değerinin **60 mmHg'nın altına** düşmesi veya $PaCO_2$ değerinin **45 mmHg'nın üzerine** çıkması durumudur. Sağlıklı gaz alışverişi için yeterli alveoler ventilasyon, dengeli ventilasyon/perfüzyon (V/Q) oranı ve venöz kanın alveollere ulaşması şarttır. Bu dengelerin bozulması kan gazı değişimlerine yol açar.

2. Kan Gazı Bulgularına Göre Sınıflandırma

Tip 1: Hipoksik Solunum Yetmezliği

- **Kriteri:** $PaO_2 < 60$ mmHg ve $PaCO_2 < 45$ mmHg olmasıdır.
- **Özelliği:** Karbondioksit birikiminin eşlik etmediği, sadece hipoksemiyle karakterize durumdur. Sorun akciğer dokusundadır.
- **Mekanizma:** Fizyolojik şant ve ventilasyon-perfüzyon dengesizliği temel süreçlerdir. Alveol-arteriyel oksijen gradiyenti (P(A-a)O2) artar.

Tip 2: Hiperkapnik Solunum Yetmezliği

- **Kriteri:** $PaCO_2 > 45$ mmHg seviyesinin üzerine çıkmasıdır.
- **Özelliği:** Ayırt edici birincil özellik yüksek karbondioksit birikimidir. Solunum pompasının yetersiz kalmasıyla dakika ventilasyonu azalır.
- **Nedenleri:** İlaç toksisitesi, beyin sapı inmesi, santral uyku apnesi, omurilik yaralanmaları, Guillain-Barré, ALS, Myasthenia Gravis, kas distrofileri ve ankilozan spondilittir. KOAH veya ağır astımda ise ölü boşluk solunumu artışına bağlı alveoler ventilasyon düşer.

3. Alveol-Arteriyel Oksijen Gradiyenti P(A-a)O2

Normal değeri gençlerde **10-15 mmHg** civarındadır. Hipokseminin sadece alveoler hipoventilasyona bağlı olup olmadığını gösterir. Sonucun **30 mmHg** çıkması, akciğer dokusunda gaz değişiminin bozulduğunu ve patolojinin doğrudan akciğer kaynaklı (Tip 1) olduğunu netleştirir. Yüksek gradiyent intrapulmoner şant varlığına işaret eder.

4. Sistematik Değerlendirme Adımları

- **Oksijenlenme:** PaO_2 değeri ile incelenir.
- **Ventilasyon:** $PaCO_2$ değeri ile belirlenir.
- **Gaz Alışverişi:** P(A-a)O2 hesaplaması ile değerlendirilir.
- **Asit-Baz Dengesi:** Genel durum pH ile saptanır; $PaCO_2$ ve HCO3- ile solunumsal/metabolik neden ayırt edilir. Kompansasyon durumu ile akut-kronik veya mikst bozukluk özelliği belirlenir.

Sonuç

Solunum yetmezliği tiplendirmesinin doğru yapılması, hastanın tanı sürecini hızlandırarak doğru tedavi planlaması sunar.

K – 034

ENKAZDAN HAYATA; ACİL SERVİSTE REKONSTRÜKTİF GÜÇ

Doç. Dr. Perçin Karakol
İstanbul Başakşehir Çam ve Sakura Şehir Hastanesi

Deprem, en mortal toplumsal afetlerin başında yer almaktadır. Depremin akut döneminde ilk 3 gün enkazdan çıkarılmaya devam eden hayatların gereksinimleri değişmektedir. Deprem sonrası en çok crush yani ezilme yaralanmaları görülmektedir. Bu bedenin hangi bölümünde olursa olsun ekstremitelerde fasyotomi gereksinimi ilk 72 saat devam eder. 72 saat sonrasında ise gerek interlökin göçü, gerekse enfeksiyon etkenlerinin aktif hale geçmesi, yeterli debritmanların yapılamaması, gerekse sıvı ve elektrolit bozukluklarının önüne geçilememesi nedeniyle, dializ desteği de alınamıyorsa fasyotomi açılması yerine ekstremitelerin amputasyonu daha uygun bir tedavi seçimi olabilir. Crush yaralanmalar, kirli yaralanmalar olup enkaz altında kalınan süre arttıkça kompartmanlarda basınç artar kasların dolaşımı bozulur ve 8 saat sonrası kasların canlılığı genellikle sona erer. Adli süreç bu aşamada çok zorlayıcı olabilir , o açıdan kararların multidisipliner alınması ve birşekilde kayda geçirilmesi önemlidir. Rekonstrüktif cerrahın görevi sonuç olarak akut dönemde enkazdan çıkarılan hastalarda, hayati kanamaya yolaçan damarların bağlanması, kesilerin onarılması defektlerin yıkanması debritmanı, uygun fasyotomilerin planlanması ve gerçekleştirilmesi, gerekirse akut dönemde ekstremite amputasyonlarının tamamlanması şeklindedir.

K – 035

İNTESTİNAL OBSTRÜKSİYONLARDA YÖNETİM

Dr. Öğr. Üyesi Merve Kara Arslan
Giresun Eğitim ve Araştırma Hastanesi

Acil servis başvurularının %2-4'ünü intestinal obstrüksiyonlar oluşturur. İnce bağırsak obstrüksiyonları (İBO) kolon obstrüksiyonlarından daha sık görülür; en sık nedeni geçirilmiş cerrahiye bağlı adezyonlardır (%60). İBO'da konservatif tedavi başarısı yüksektir. Kolon obstrüksiyonlarının en sık nedeni malignitedir (%60), olguların %75'i cerrahi gerektirir.

Klasik semptomlar karın ağrısı, bulantı-kusma, distansiyon ve gaz-gayta çıkışının olmamasıdır. Sürekli ağrı, peritonit bulguları ve yükselmiş laktat seviyesi iskemiyi düşündürür; ancak normal laktat düzeyi iskemiyi dışlamaz. IV kontrastlı BT altın standarttır (sensitivite >%90). POCUS, BT öncesi triyaj için faydalı olabilir (sensitivite %83, spesifite %93) ancak tanı koydurucu değildir. BT'de kapalı halka obstrüksiyonu, pnömatosis intestinalis, "whirl sign" gibi bulgular acil cerrahi konsültasyonunu gerektirir.

İlk tedavi yaklaşımında yapılması gerekenler paralel yürütülmelidir: iki geniş IV yol, sıvı resüsitasyonu, elektrolit düzeltme, gerekirse nazogastrik dekompresyon, analjezi, antiemetik, endike ise antibiyotik (gram-negatif ve anaerop kapsamlı) ve erken cerrahi konsültasyonu.

Adeziv İBO'da gözlem süresi 3-5 gün ile sınırlı tutulmalı; peritonit, 72 saati aşan tıkanıklık, CRP/WBC yükselmesi gibi başarısızlık kriterlerinde cerrahi tedavi seçenekleri düşünülmelidir. Water-soluble kontrast hem tanısal hem terapötik değer taşır; 24 saat içinde kolona ulaşması cerrahisiz çözüleceğini düşündürür. Literatürde WSC'nin etkinliği konusunda çelişkili meta-analizler mevcuttur; tartışma henüz kapanmamıştır.

Cerrahi tedavi seçenekleri arasında laparoskopi seçilmiş hastalarda morbiditeyi azaltır ancak bağırsak yaralanma riski taşır. Kolon obstrüksiyonlarında sol taraf malign tıkanıklıkta endoskopik stentleme (küratif veya palyatif), sigmoid volvulusta sigmoidoskopik dekompresyon ardından elektif rezeksiyon, çekum volvulusunda doğrudan cerrahi tercih edilir.

K – 036

NEKROTİZAN ENFEKSİYONLARDA CERRAHİ GECİKMENİN BEDELİ

Doç. Dr. Güner Yurtsever
İzmir Katip Çelebi Atatürk Eğitim Araştırma Hastanesi Acil Tıp

Nekrotizan Fasiit (NF), tıptaki devasa teknolojik gelişmelere rağmen son 20 yıldır mortalite oranlarının %21,1 seviyesinde sabit kaldığı "ölümcül bir durgunluk" içindedir. Bu tablonun en büyük nedeni, vakaların %71,4'ünün başlangıçta **selülit maskesi altında** saklanması ve "bekle-gör" yaklaşımıyla cerrahinin geciktirilmesidir.

NF'yi rutin enfeksiyonlardan ayıran en kritik klinik ipucu, fiziksel bulgularla orantısız, dokunmaya aşırı duyarlı ve hızla yayılan ağrıdır. Bu süreçte karşılaştığımız **"İskemik Çıkmaz"**, cerrahisiz sağkalımı imkansız kılar; çünkü bakteriyel toksinler mikrovasküler dolaşımı saniyeler içinde durdurarak antibiyotiklerin dokuya ulaşmasını engelleyen tromboze bir bariyer örer.

Müdahalede ilk 6 saat **"Altın Pencere"**dir. Bu eşik aşıldığında mortalite %3'ten %34'lere fırlamakta, hastanede yatış süresi ve maliyet yükü katlanarak artmaktadır. Tanı aşamasında LRINEC skorunun düşük duyarlılığına veya radyolojik görüntüleme süreçlerine bel bağlamak, "tıbbi kanıt ararken dokunun ölmesine" neden olan bir tuzaktır.

Tanıyı kesinleştirmek ve cerrahiyi hızlandırmak için en güçlü silahımız; fasyanın direncini, kanama yokluğunu ve "bulaşık suyu" akıntısını değerlendirdiğimiz **Yatak Başı Parmak Testi** ile fasyal sıvı kalınlığını ölçen **POCUS**'tur.

NF'de temel stratejimiz; radikal cerrahi eksizyon ile nekrotik yükü uzaklaştırmak ve eş zamanlı antitoksik terapi ile vasküler trombozu bloke etmektir. Unutulmamalıdır ki; acil serviste kaybedilen zaman, fasyada kaybedilen hayattır. Tanıda hızlı olmak ve cerrahiye erken yönlendirmekle bu yıkımın %60'ını önlemek bizlerin elindedir

K – 037

Mekanik Ventilatörden Önce Son Çıkış: NIMV

Doç. Dr. Ahmet KAYALI
İzmir Katip Çelebi Üniversitesi Atatürk Eğitim ve Araştırma Hastanesi

Giriş

Noninvazif mekanik ventilasyon (NIMV), pozitif basınçlı ventilasyonun endotrakeal tüp veya trakeostomi kullanılmaksızın maske ya da helmet aracılığıyla uygulanmasıdır (1).

NIMV'nin Amaçları ve Fizyolojik Etkileri

NIMV'nin temel hedefleri; entübasyon ihtiyacını azaltmak, solunum iş yükünü azaltmak, solunum kaslarını dinlendirmek ve mortaliteyi azaltmaktır (1,2).

NIMV Sisteminin Temel Bileşenleri

Maske Seçimi

Maskeler NIV başarısının en önemli belirleyicilerinden biridir. Kronik solunum yetmezliğinde nazal maskeler tercih edilirken akut solunum yetmezliğinde en sık kullanılan maske oronazal maskedir. Klinik uygulamada başarısızlıkların önemli bir kısmı yanlış maske seçimi ve hava kaçaklarına bağlıdır (1,14).

NIMV Modları

CPAP

Sürekli Pozitif Havayolu Basıncı (CPAP), tüm solunum siklusu boyunca tek seviyeli pozitif basınç uygulanmasıdır. Özellikle akut kardiyojenik pulmoner ödemde etkili bir tedavi yöntemidir (1,4,5).

BPAP

Bilevel Positive Airway Pressure (BPAP), iki farklı basınç seviyesinin kullanıldığı NIV modudur.

- IPAP (Inspiratory Positive Airway Pressure)
- EPAP (Expiratory Positive Airway Pressure)

IPAP ventilasyonu ve karbondioksit eliminasyonunu artırırken, EPAP oksijenasyonu iyileştirir (1).

BPAP-S Modu

Bu modda hasta tüm solunumları spontan olarak başlatır. Apne gelişmesi durumunda ventilatör destek sağlamaz (1).

BPAP-S/T Modu

Hastanın spontan solunumuna ek olarak belirlenmiş solunum sayısının altına düşüldüğünde ventilatör tetiklenir (1).

Klinik Kullanım Alanları

KOAH Alevlenmesi

Meta-analizler NIV kullanımının entübasyon gereksinimini, mortaliteyi ve hastanede kalış süresini azalttığını göstermektedir (2,3).

Akut Kardiyojenik Pulmoner Ödem

Güncel kılavuzlar akut kardiyojenik pulmoner ödemde CPAP veya BPAP kullanımını güçlü şekilde önermektedir (1,4,5,12).

De Novo Hipoksemik Solunum Yetmezliği

Pnömoni, ARDS ve sepsis ilişkili hipoksemik solunum yetmezliğinde NIV başarısızlık oranları yüksektir. Güncel rehberler bu hasta grubunda yüksek akımlı nazal oksijen (HFNC) tedavisini ilk seçenek olarak önermektedir (1,12).

Göğüs Travması

Çoklu kot kırıkları ve pulmoner kontüzyon varlığında seçilmiş hastalarda NIV;

- Oksijenasyonu artırır,
- Solunum iş yükünü azaltır,
- Entübasyon gereksinimini azaltabilir (6,7).

Astım

Akut ağır astımda NIV kullanımına ilişkin kanıtlar sınırlıdır. Bazı çalışmalar yararlı olabileceğini düşündürse de güncel kılavuzlar kesin öneri sunmamaktadır (1,8,9).

RSI Öncesi Preoksijenasyonda NIV

Son yıllarda NIV'nin hızlı sıralı entübasyon öncesi preoksijenasyondaki rolü önem kazanmıştır. Güncel randomize çalışmalar NIV'nin standart yüz maskesine göre daha etkili oksijen rezervi sağladığını göstermektedir (10,11).

Kaynaklar

1. Rochwerg B, Brochard L, Elliott MW, et al. ERS/ATS Clinical Practice Guidelines: Noninvasive Ventilation for Acute Respiratory Failure. Eur Respir J. 2017.
2. GOLD 2026 Report. Global Strategy for the Diagnosis, Management, and Prevention of COPD.
3. Osadnik CR, Tee VS, Carson-Chahhoud KV, et al. Non-invasive ventilation for acute COPD exacerbations. Cochrane Database Syst Rev. 2017.

4. Gray A, Goodacre S, Newby DE, et al. Noninvasive Ventilation in Acute Cardiogenic Pulmonary Edema. N Engl J Med. 2008.
5. McDonagh TA, Metra M, Adamo M, et al. 2021 ESC Guidelines for Heart Failure. Eur Heart J. 2021.
6. Chiumello D, et al. Noninvasive ventilation in chest trauma: systematic review and meta-analysis. Intensive Care Med. 2013.
7. Werle S, et al. Non-invasive ventilation in blunt chest trauma patients: systematic review and meta-analysis. 2025.
8. Homer-Bouthiette C, et al. Noninvasive ventilation in acute asthma exacerbations: systematic review and meta-analysis. 2025.
9. Talbot T, Hill NS. Management of Life-Threatening Asthma in Adults. Applied Sciences. 2024.
10. Gibbs KW, et al. Noninvasive Ventilation for Preoxygenation before Emergency Intubation. N Engl J Med. 2024.
11. Pitre T, et al. Preoxygenation Strategies for Intubation of Critically Ill Patients: Network Meta-analysis. Lancet Respir Med. 2025.
12. Rezoagli E, et al. A Clinical Guide to Non-Invasive Respiratory Support in Acute Respiratory Failure. 2025.
13. Faverio P, et al. Noninvasive Ventilation Weaning in Acute Hypercapnic Respiratory Failure due to COPD Exacerbation.
14. British Thoracic Society. Guideline for Ventilatory Management of Acute Hypercapnic Respiratory Failure in Adults. Thorax. 2016.

K – 038

ATEŞ VAR, BAĞIŞIKLIK YOK: FEBRİL NÖTROPENİDE İLK SAAT

Uzm. Dr. Furkan ALTAŞ
Ankara Bilkent Şehir Hastanesi, Acil Tıp Kliniği, Ankara

Febril nötropeni, kanser tedavisi alan hastalarda enfeksiyonun tek bulgusunun ateş olabildiği ve kısa sürede sepsis ya da septik şoka ilerleyebilen bir onkolojik acildir. Ateş; tek ölçümde ≥38,3 °C veya ≥38,0 °C'nin en az bir saat sürmesi, nötropeni ise mutlak nötrofil sayısının <500/mm³ olması ya da 48 saat içinde bu düzeye düşmesinin beklenmesi olarak tanımlanır. Klinik yaklaşımın temel hedefi, ilk saat içinde instabil hastayı tanımak, uygun örnekleri gecikmeden almak ve etkili ampirik antimikrobiyal tedaviyi başlatmaktır.

İlk 15 dakikada hava yolu, solunum ve dolaşım değerlendirilerek vital bulgular, mental durum, oksijenasyon ve hipoperfüzyon bulguları gözden geçirilmeli; monitörizasyon ve damar yolu sağlanmalıdır. İlk 30 dakikada kan kültürleri, tam kan sayımı, biyokimya, böbrek-karaciğer fonksiyonları ve laktat istenmeli; olası enfeksiyon odağı için kateter, akciğer, batın, üriner sistem, perianal bölge, cilt ve yumuşak dokular hedeflenmelidir. Kültür alınması tercih edilmekle birlikte antibiyotik geciktirilmemelidir. İlk ampirik tedavi, yerel direnç verileri ve hastanın önceki kolonizasyon/enfeksiyon öyküsü dikkate alınarak antipseudomonal beta-laktam içermelidir; glikopeptid eklenmesi yalnızca belirgin klinik endikasyonlarda düşünülmelidir.

Sepsis veya şok varlığında dengeli kristalloidlerle bireyselleştirilmiş resüsitasyon, dinamik sıvı yanıtı değerlendirmesi ve hipotansiyon sürüyorsa norepinefrin uygulanması gerekir. MASCC ve CISNE skorları klinik kararın yerine geçmez; organ disfonksiyonu, komorbiditeler, nötropeninin derinliği ve süresi ile sosyal-lojistik koşullar birlikte değerlendirilmelidir. Seçilmiş düşük riskli hastalarda ilk doz tedavi ve en az dört saatlik gözlem sonrasında, güvenilir takip ve hızlı geri dönüş olanağı varsa ayaktan yönetim düşünülebilir. Febril nötropenide başarı; hızlı tanı, zamanında antibiyotik, doğru risk sınıflaması ve sürekli yeniden değerlendirmeye dayanır.

Anahtar kelimeler: Febril nötropeni, acil servis, sepsis, ampirik antibiyotik, risk sınıflaması

K – 039

ONKOLOJİ HASTALARINDA AĞRININ ACİL YÖNETİMİ

Doç. Dr. Hasan İDİL
İzmir Şehir Hastanesi Acil Tıp Kliniği

1. Giriş: Acil Servislerde Ağrı Yükü Onkolojik ağrı, aktif tedavi alan hastaların %59'unu, ileri evre kanser hastalarının ise %64'ünü etkileyen önemli bir faktördür [1]. Onkoloji hastaları ağrı sebebiyle sıklıkla acil servislere (AS) başvurmaktadır. Kontrol edilemeyen şiddetli ağrı ("ağrı krizi"), hastaneye yatış ve hızlı titrasyon gerektiren bir onkolojik acil durum olarak kabul edilmelidir [2, 3].

2. Yönetim Hedefleri: 5A Modeli NCCN rehberliği uyarınca, AS ağrı yönetiminde "5A" modeli çerçevesinde şu sonuçlar optimize edilmelidir [2, 4]:

1. **Analjezi (Analgesia):** Ağrının optimize edilmesi ve dindirilmesi.
2. **Aktiviteler (Activities):** Günlük yaşam ve psikososyal fonksiyonun iyileştirilmesi.
3. **Advers Etkiler (Adverse effects):** Opioid kaynaklı yan etkilerin minimize edilmesi.
4. **Aberan Davranış (Aberrant behavior):** İlaç suistimali ve yanlış kullanımın izlenmesi.
5. **Affekt (Affect):** Ağrı ile duygudurum (anksiyete, depresyon vb.) arasındaki ilişkinin yönetimi.

3. Farmakolojik Yaklaşımlar ve Uygulama Prensipleri Yönetim, ağrı şiddeti ve hastanın opioid tolerans durumuna göre planlanır. "Opioid-toleranslı" hasta; en az bir haftadır günlük ≥60 mg oral morfin, ≥25 mcg/saat transdermal fentanil veya eşdeğeri dozda başka bir opioid alan bireydir [2]. Opioid-duyarlı hastalarda NCCN algoritması, başlangıç tedavisi olarak 5 mg veya 7,5 mg morfin önermektedir. Opioid toleranslı hastalarda doz artırımı %30-%100 aralığında titre edilebilirken; stabil kronik ağrıda, toplam günlük opioid miktarının %10-%20'sine tekabül eden bir "kurtarma dozu" protokolü uygulanmalıdır [2]. Transdermal fentanil bantları sadece opioid tolerası olan hastalarda idame için endikedir; kesinlikle akut ağrı titrasyonunda kullanılmamalıdır.

4. Genetik ve Psikososyal Faktörler

- **Farmakogenetik:** Kodein bir "ön-ilaç" olup analjezik etki için CYP2D6 enzimi ile morfine dönüşmelidir [2]. CYP2D6 polimorfizmi nedeniyle yavaş metabolize edicilerde analjezik yanıt alınamazken, hızlı metabolize edicilerde toksisite riski artar.
- **Psikososyal Boyut:** Ağrı biyopsikososyal bir fenomendir. Anksiyete, depresyon ve manevi acı, fiziksel ağrı algısını ve tedaviye erişimi doğrudan etkiler [2, 5].

5. Sonuç ve Öneriler Etkin ağrı yönetimi için 5A hedefleri gözetilmeli; duyarlı/toleranslı ayrımı yapılarak bireyselleştirilmiş, multimodal bir yaklaşım benimsenmelidir.

6. Referanslar

1. van den Beuken-van Everdingen, M. H., et al. (2007). Prevalence of pain in patients with cancer: a systematic review. *Annals of Oncology*, 18(9), 1437-1449.

2. Swarm, R. A., et al. (2025). Adult Cancer Pain, Version 2.2025. *Journal of the National Comprehensive Cancer Network*, 23(7), e250032.

3. Schumacher, K. L., et al. (2021). The experience of complex pain dynamics in oncology outpatients: a longitudinal qualitative analysis. *Cancer Nursing*, 44(2), 136-144.

4. Passik, S. D., & Weinreb, H. J. (2000). Managing chronic nonmalignant pain: overcoming obstacles to the use of opioids. *Advances in Therapy*, 17(2), 70-83.

5. Raja, S. N., et al. (2020). The revised International Association for the Study of Pain definition of pain. *Pain*, 161(9), 1976-1982.

K – 040

TEDAVİ REDDİ: ETİK İKİLEM Mİ, HUKUKİ TUZAK MI?

Doç. Dr. Melih ÇAMCI
Ankara Yıldırım Beyazıt Üniversitesi Tıp Fakültesi, Acil Tıp Anabilim Dalı
Ankara Bilkent Şehir Hastanesi, Acil Tıp Kliniği

Giriş

Modern tıp pratiğinde hasta özerkliği, sağlık hizmetlerinin temel belirleyicilerinden biri haline gelmiştir. İnsan Hakları ve Biyotıp Sözleşmesi (Oviedo Sözleşmesi), Türkiye Cumhuriyeti Anayasası ve Hasta Hakları Yönetmeliği; bireyin kendi bedeni üzerinde karar verme hakkını güvence altına almakta ve tıbbi müdahalelerin geçerli bir rızaya dayanmasını zorunlu kılmaktadır. Bu kapsamda hastanın, önerilen tedaviyi kabul etme hakkı kadar reddetme hakkı da bulunmaktadır.

Ancak klinik uygulamada tedavi reddi, yalnızca hukuki bir hak olarak değil, aynı zamanda etik ve mesleki açıdan önemli güçlükler doğuran bir süreçtir. Hekim, bir yandan hastanın özerk kararına saygı göstermek zorunda iken diğer yandan yararlılık ve zarar vermeme ilkeleri gereğince hastanın yaşamını ve sağlığını koruma sorumluluğunu taşımaktadır. Bu nedenle tedavi reddi, tıp etiğinin en önemli çatışma alanlarından biri olarak kabul edilmektedir.

Amaç

Bu çalışmanın ve sunumun amacı, tedavi reddi kavramını etik ve hukuki boyutlarıyla değerlendirmek; özellikle acil sağlık hizmetlerinde karşılaşılan tedavi reddi olgularında hekimin sorumluluk alanlarını, karar verme kapasitesinin değerlendirilmesini, aydınlatma yükümlülüğünü ve hukuki riskleri ortaya koymaktır.

Yöntem

Sağlık hukuku, hasta hakları, klinik etik ve acil tıp alanında yayımlanmış uluslararası ve ulusal literatürün anlatısal derlemesi şeklinde hazırlanmıştır. Tedavi reddi, hasta özerkliği, aydınlatılmış

onam, aydınlatılmış ret, acil tıbbi müdahale ve hekim sorumluluğu konularını ele alan mevzuat, makaleler, tezler ve diğer hukuki düzenlemeler incelenmiştir. Özellikle Hasta Hakları Yönetmeliği, Oviedo Sözleşmesi ve konuya ilişkin güncel akademik çalışmalar detaylı şekilde değerlendirilmiştir.

Bulgular ve Tartışma

Tedavi reddi hakkının temelinde bireyin özerkliği yer almaktadır. Karar verme kapasitesine sahip bir birey, yaşamını tehdit eden sonuçlar doğurabilecek olsa dahi önerilen tıbbi müdahaleyi reddedebilir. Bununla birlikte, hukuken geçerli bir tedavi reddinden söz edilebilmesi için hastanın karar verme kapasitesine sahip olması, yeterli şekilde aydınlatılması ve kararını özgür iradesiyle vermesi gerekmektedir.

Literatür incelendiğinde, tedavi reddine ilişkin uyuşmazlıkların önemli bir kısmının tedavinin reddedilmesinden değil, reddin geçerliliğinin ve aydınlatma sürecinin sonradan ispatlanamamasından kaynaklandığı görülmektedir. Mahkemeler tarafından sıklıkla; hastanın karar verme kapasitesinin bulunup bulunmadığı, risklerin yeterince açıklanıp açıklanmadığı ve bu sürecin uygun şekilde kayıt altına alınıp alınmadığı sorgulanmaktadır. Bu nedenle imzalı bir tedavi reddi formu tek başına hukuki koruma sağlamamakta, aydınlatma sürecinin belgelendirilmesi büyük önem taşımaktadır.

Acil servisler bu açıdan en riskli klinik alanlardan biridir. Tedavi reddi olgularında zaman baskısı, ağrı, alkol veya madde etkisi, bilinç değişiklikleri ve iletişim sorunları nedeniyle karar verme kapasitesinin değerlendirilmesi güçleşebilmektedir. Acil serviste tedaviyi reddeden hastalar üzerine yapılan çalışmalar, ret nedenleri arasında uzun bekleme süreleri, kendini iyi hissetme, başka merkezde tedavi olma isteği ve girişimsel işlemlerden korkma gibi faktörlerin öne çıktığını göstermektedir.

Özellikle ölüm veya ciddi sakatlık riski taşıyan durumlarda, tedavi reddinin etik boyutu daha belirgin hale gelmektedir. Hasta özerkliği ile yaşamın korunması arasında ortaya çıkan çatışma, klinik etik karar verme süreçlerinin etkin kullanılmasını gerektirmektedir. Bu süreçte karar verme kapasitesinin değerlendirilmesi, alternatiflerin sunulması, risklerin açık şekilde anlatılması ve ayrıntılı kayıt tutulması kritik öneme sahiptir.

Sonuç

Tedavi reddi, yalnızca bir form imzalatma işlemi değil; etik, hukuki ve klinik boyutları olan çok yönlü bir süreçtir. Hastanın özerkliğine saygı gösterilmesi temel ilke olmakla birlikte, hekimin yükümlülüğü hastanın bilgilendirilmiş ve özgür bir karar verdiğini ortaya koyabilecek şekilde süreci yönetmektir. Hukuki risk, çoğu zaman tedavi reddinin varlığından değil, karar verme kapasitesinin değerlendirilmemesi, yetersiz aydınlatma ve eksik belgelendirmeden kaynaklanmaktadır. Bu nedenle özellikle acil servislerde standartlaştırılmış kapasite değerlendirmesi, yapılandırılmış aydınlatılmış ret süreçleri ve ayrıntılı tıbbi kayıt uygulamalarının geliştirilmesi hasta güvenliği ve hukuki koruma açısından önem taşımaktadır.

Anahtar Kelimeler: Tedavi reddi, hasta özerkliği, aydınlatılmış onam, sağlık hukuku, klinik etik, acil tıp.

K – 041

ACİL SERVİSTEN ADLİYEYE: EN RİSKLİ 3 SENARYO

Uzm. Dr. Burak Akın
Bağcılar Eğitim ve Araştırma Hastanesi

Acilde hız hayat kurtarır deriz ama o hız, adliye koridorlarında en büyük düşmanımıza dönüşebiliyor. Ekranda gördüğünüz kelimeler size hiç yabancı gelmeyecek.

Saat gece 03:00. 35 yaşında bir erkek hasta. "Klima çarptı sırtım ağrıyor" diyor. EKG normal. İçerideki arrestle uğraşırken hızlıca bir iğne yaptırıp, o sihirli cümleyi yazıyoruz: **"Genel durum iyi, vitaller stabil, taburcu."**

Hasta 8 saat sonra Aort Diseksiyonundan evde arrest oluyor. Savcının size sorduğu tek soru şudur: **"Ölümcül tanıları dışladığınızı epikrizde nerede yazdınız?"**

HEART skorunu ve ADD-RS puanını epikrize işlediğiniz an, hukuk karşısında çelik yelek giymiş olursunuz.

İkinci vakamız: Acilin kadroluları. Alkol kokan, ajite Ahmet Amca. Hepimiz içimizden "Yine içmiş, bir serum takın uyusun" diyoruz.

Kokudan dolayı nörolojik muayeneyi atlıyoruz. Sabaha karşı Ahmet amca kötüleşiyor ve tomografide Masif Subdural Hematom çıkıyor. Hakime "Ama hocam her gün sarhoş geliyordu" diyemezsiniz. Buna Tanısal Gölgeleme diyoruz.

Zırhımız Kanada Kafa BT kuralıdır.

Saat 07:55. Aşırı yorgunsunuz, kapı arasından meslektaşınıza "1 hastamız var, Sedye 3'teki kadın hastaya bir bakıver sonuç bekliyor" deyip çıkıyorsunuz.

Hasta unutuluyor, ektopik gebelikten şoka giriyor. Sorumluluk kimde? Tamamen sizde!

10 saniyelik "Hocam sana zahmet" cümlesi yasal intihardır. Zırhımız SBAR protokolüdür.

Son vakamız. Çok iyi giyimli, saygın bir aile 3 aylık bebekleriyle geliyor. "Kanepeden halıya düştü" diyorlar. Röntgende Spiral Femur Kırığı var.

Ailenin düzgün profili bizi kör ediyor, ortopediye konsülte edip hastayı sonlandırıyoruz.

1 ay sonra o bebek Sarsılmış Bebek Sendromundan arrest olarak geri dönüyor.

Dönme yetisi olmayan 3 aylık bir bebekte "kanepeden düşmekle" spiral kırık oluşması biyomekanik olarak imkansızdır. Ailenin iyi eğitimli olması TCK'da savunma değildir.

Zırhımız TEN-4 facesp kuralıdır. Hekim, istismarı ispatlamakla değil, bu mekanizma uyumsuzluğunu bildirmekle yükümlüdür.

Adliyeden uzak durmak için bugün cebimize koyacağımız 4 kural şudur:

- Dışlamadığın tanıyı ekarte etmiş sayılmazsın.
- Etiket, tanının düşmanıdır.
- Resmi devretmediğin hasta, hala senin hastandır.
- Hekim ispatla değil, uyumsuzluğu bildirmekle yükümlüdür.

K – 042

Prehospital – Hospital Ayrımı: Bir Yanılsama mı?

Acil Tıpta Bakım Sürekliliği ve Entegrasyonun Klinik Çıktılara Etkisi

Uz. Dr. Mehmet Necmeddin SUTAŞIR

Başakşehir Çam ve Sakura Şehir Hastanesi, Acil Tıp Kliniği, İstanbul

Giriş ve Amaç: Acil tıbbın tarihsel gelişiminde "prehospital" ve "hospital" kavramları birbirinden bağımsız iki alan olarak tanımlanmış; farklı müfredatlar, ayrı protokoller ve zaman zaman rakip mesleki kimlikler aracılığıyla pekiştirilmiştir. Ancak bu idari sınır, olay yerinden nihai tedaviye uzanan kesintisiz bakım zinciriyle çelişmektedir. Bu çalışma, güncel literatür ışığında iki faz arasındaki ayrımın klinik bir yanılsama mı yoksa işlevsel bir gerçeklik mi olduğunu tartışmayı amaçlamaktadır.

Yöntem: Son beş yılda yayımlanan çalışmalar, ilgili literatür veri tabanlarında tarandı. Prehospital–hospital entegrasyonu ve hasta sonuçlarını değerlendiren çalışmalar kalite açısından incelenerek on temel çalışma analize dahil edildi.

Bulgular: Prehospital–hospital entegrasyonu zamana duyarlı acillerde mortaliteyi belirgin biçimde etkilemektedir. STEMI'de prehospital EKG ile kateter laboratuvarının erken aktivasyonu kapı-balon süresini kısaltmakta; her 30 dakikalık gecikme bir yıllık mortaliteyi %7,5 artırmaktadır. İnmede prehospital bildirim kapı-iğne süresini %28–46 oranında azaltmaktadır. Travmada belirleyici etken tek başına saha müdahalesi değil, entegre sistem organizasyonu, uygun merkez seçimi ve transport optimizasyonudur. Yapılandırılmış teslim protokolleri ve gerçek zamanlı mobil iletişim platformları bilgi kaybını azaltarak faz sınırını fiilen ortadan kaldırmaktadır.

Sonuç: Prehospital–hospital ayrımı tarihsel ve idari açıdan anlamlı olsa da klinik açıdan giderek anlamını yitirmektedir. Hastanın biyolojisi hastane kapısında durmaz; bakımın kesintisiz olması bir tercih değil, klinik bir zorunluluktur. Standart teslim protokolleri, ortak meslekler arası eğitim, kesintisiz veri akışı ve kanıta dayalı kılavuzlar bu yanılsamayı aşmanın

temel araçlarıdır. Türkiye, 112 ağı ve acil tıp uzmanlığının her iki fazdaki klinik liderliği sayesinde tam entegrasyon için güçlü bir zemine sahiptir.

Anahtar Kelimeler: prehospital bakım, bakım sürekliliği, entegrasyon, zamana duyarlı aciller, hasta teslimi

K – 043

PNÖMONİ: NE ZAMAN ACİL?

Uzm. Dr. Ecem Deniz Kırkpantur Taşçı
Sultan Abdülhamid Han Eğitim ve Araştırma Hastanesi

Toplum kökenli pnömoni, acil serviste sık karşılaşılan enfeksiyon hastalıklarından biri olup önemli bir morbidite ve mortalite nedenidir. Günümüzde pnömoninin klinik seyrinin; konak yanıtı, komorbid hastalıklar, immün durum ve enfeksiyona bağlı gelişen sistemik inflamatuvar süreçlerden önemli ölçüde etkilendiği bilinmektedir. Bu nedenle benzer radyolojik veya klinik başlangıç bulgularına sahip hastalar tamamen farklı klinik sonuçlar gösterebilmekte, bazı hastalarda enfeksiyon akciğer ile sınırlı kalırken bazılarında sepsis, organ disfonksiyonu ve yaşamı tehdit eden komplikasyonlar gelişebilmektedir.

Acil servis açısından temel soru pnömoni tanısını koymak değil, bu enfeksiyonun hastada ne ölçüde fizyolojik bozulmaya yol açtığıdır. Hastalığın ciddiyeti çoğu zaman radyolojik yaygınlıktan çok oksijenizasyonun bozulması, artmış solunum yükü, hemodinamik instabilite, mental durum değişikliği ve organ disfonksiyonu bulguları ile kendini göstermektedir. Özellikle yaşlı ve immünsüprese hastalarda klasik enfeksiyon belirtilerinin silik seyredebilmesi, risk değerlendirmesini daha da güçleştirmektedir.

Pnömoninin acil niteliğini belirleyen temel unsur lokal bir akciğer enfeksiyonundan sistemik bir hastalık tablosuna dönüşme potansiyelidir. Bu nedenle yüksek riskli hastaların erken tanınması, fizyolojik bozulmanın zamanında fark edilmesi ve uygun tedavinin gecikmeden başlanması hasta sonuçlarını belirleyen en önemli faktörler arasında yer almaktadır.

K – 044

ACİL SERVİSTE AKILCI ANTİBİYOTİK KULLANIMI

Dr.Öğr. Üyesi Erdem Yakup Çimen
Erzincan BinaliYıldırım Üniversitesi Mengücek Gazi Eğitim Ve Araştırma Hastanesi Acil Tıp Kliniği

Amaç:
Acil servisler, antibiyotik kararının çoğu zaman ilk verildiği klinik alanlardır. Bu karar; yalnızca bireysel hastanın tedavisini değil, hastane direnç yükünü, yatış sonrası antibiyotik yönetimini ve toplumdaki antibiyotik beklentisini de etkiler. Bu sunumun amacı, acil serviste akılcı antibiyotik kullanımının temel ilkelerini güncel kılavuzlar ışığında değerlendirmektir.

Yöntem:
Sunumda acil serviste antibiyotik kararını etkileyen klinik durumlar; enfeksiyon olasılığı, hastalık şiddeti ve direnç riski temelinde ele alınmıştır. Antibiyotik gerektiren ve gerektirmeyen durumlar, kültür alma ilkeleri, hızlı testler, biyobelirteçlerin kullanımı, ampirik tedavi seçimi, tedavi süresi, de-eskalasyon ve taburculuk reçetesi başlıkları güncel rehberler doğrultusunda değerlendirilmiştir.

Bulgular:
Acil serviste septik şok, yüksek sepsis olasılığı, menenjit, nekrotizan fasiit, febril nötropeni, ağır pnömoni ve komplike intraabdominal enfeksiyon gibi durumlarda antibiyotik tedavisi geciktirilmemelidir. Buna karşın viral üst solunum yolu enfeksiyonları, akut bronşit, asemptomatik bakteriüri, temiz yaralar ve çoğu akut diyare tablosunda gereksiz antibiyotik kullanımından kaçınılmalıdır. Pozitif laboratuvar veya kültür sonuçları tek başına enfeksiyon göstergesi olarak değerlendirilmemeli, klinik sendromla birlikte yorumlanmalıdır. Kültür alınması, 48–72 saat içinde tedavinin yeniden değerlendirilmesi, uygun hastalarda daraltma veya kesme planı yapılması akılcı kullanımın temel basamaklarıdır.

Sonuç:
Acil serviste akılcı antibiyotik kullanımı, antibiyotiği azaltmak değil; doğru hastada, doğru endikasyonla, uygun spektrumda, doğru dozda ve etkili en kısa sürede antibiyotik kullanmaktır. Taburculuk reçetelerinde tanı, endikasyon, doz, süre ve kontrol planının açıkça belirtilmesi dirençle mücadelede önemli bir adımdır.

K – 045

ENFEKSİYON HASTALARINDA GÜVENLİ TABURCULUK

Dr. Enes Ferhatlar
Sağlık Bilimleri Üniversitesi, İstanbul Bağcılar Eğitim ve Araştırma Hastanesi, Acil Tıp Kliniği

Bu konuşmada, enfeksiyon hastalarının acil servis veya hastane ortamından güvenli biçimde taburcu edilmesine ilişkin klinik ve organizasyonel yaklaşımlar ele alınmaktadır. Enfeksiyon hastalıkları başlangıçta hafif belirtilerle seyredebilse de kısa süre içerisinde sepsis, organ disfonksiyonu, tedavi başarısızlığı veya yeniden hastaneye yatış gerektiren ciddi klinik tablolara ilerleyebilir. Bu nedenle taburculuk kararı yalnızca ateşin düşmesi ya da semptomların gerilemesi gibi tekil iyileşme göstergelerine dayandırılmamalıdır. Hastanın genel durumu, hemodinamik stabilitesi, vital bulguları, bilinç düzeyi, oral alımı, idrar çıkışı, laboratuvar sonuçları, enfeksiyon odağı, eşlik eden hastalıkları ve evde takip edilebilirliği birlikte değerlendirilmelidir.

Güvenli taburculuk sürecinde yalnızca bireysel klinik iyileşme değil, toplum sağlığı açısından bulaştırıcılık riskinin devam edip etmediği de göz önünde bulundurulmalıdır. Ayrıca taburculuk sonrasında yeniden acil servis başvurusu veya hastane yatışı riski değerlendirilmelidir. İleri yaş, çoklu komorbidite, immünsüpresyon, gebelik, yetersiz sosyal destek ve sağlık hizmetlerine erişim güçlüğü gibi faktörler daha dikkatli bir taburculuk planı gerektirir.

Bakım geçişi, güvenli taburculuğun temel bileşenlerinden biridir. Bu süreç; tedavi planının, ilaçların, kontrol randevularının, sonuçlanmamış tetkiklerin ve kötüleşme belirtilerinin hasta, hasta yakını ve ilgili sağlık profesyonelleri arasında eksiksiz biçimde aktarılmasını kapsamaktadır. Taburculuk öncesinde ilaç mutabakatı yapılmalı; yeni başlanan, kesilen veya dozu değiştirilen tedaviler açıkça belirtilmelidir. Özellikle antibiyotiklerin endikasyonu, dozu, kullanım sıklığı ve süresi netleştirilmeli; gereksiz veya uygunsuz antibiyotik kullanımından kaçınılmalıdır.

Hasta ve yakınlarına ateşin devam etmesi veya yeniden yükselmesi, bilinç değişikliği, nefes darlığı, sıvı alamama, tekrarlayan kusma, idrar miktarında azalma ve genel durumda kötüleşme gibi alarm bulguları sözlü ve yazılı olarak açıklanmalıdır. Bilgilendirme, hastanın sağlık okuryazarlığına uygun ve anlaşılır bir dille yapılmalıdır. Ayrıca kontrol zamanı, başvuru yeri ve tedavi planı taburculuk belgesinde açık biçimde belirtilmelidir.

NICE yaklaşımında da taburculuk eğitimi, hastanın klinik durumu ve sepsis riski temelinde yapılandırılmaktadır. Sonuç olarak enfeksiyon hastalarında güvenli taburculuk; doğru hasta seçimi, kapsamlı klinik değerlendirme, uygun ilaç yönetimi, etkili iletişim, hasta eğitimi ve planlı izlemin birlikte yürütüldüğü bütüncül bir süreçtir.

K – 046

CROWDING: DÜNYA MODELLERİ VE TÜRKİYE'DEN ÇÖZÜMLER

Uzm. Dr. Mehmet Oktay Alkan
Bağcılar Eğitim ve Araştırma Hastanesi

Acil servis kalabalığı (crowding), sağlık sistemlerinin işlevselliğini ve hasta güvenliğini küresel ölçekte tehdit eden sistemik bir krizdir. Yatış kararı verilmiş hastaların servis yatağı bulamayarak acilde beklemesini tanımlayan 'boarding' kavramından farklı olarak crowding; acil servisin tüm alanlarının yeni gelen ve mevcut hastalarla aşırı dolması ve iş akışının tamamen kilitlenmesidir. Sistemin anlık yoğunluğunu objektif olarak ölçmek adına klinik işleyişte NEDOCS ve EDWIN gibi uluslararası skorlama sistemlerinden yararlanılmaktadır.

Kalabalığı besleyen kök nedenler yapısal olarak girdi (input) ve süreç (throughput) aşamalarında yoğunlaşmaktadır. Birinci basamak sağlık hizmetlerinin yetersizliği nedeniyle poliklinik randevusu bulamayan hastaların acil servisi kullanması (yeşil alan baskısı), yaşlanan nüfusa bağlı çoklu kronik hastalık alevlenmeleri ve adli başvurular temel girdi yükünü oluşturmaktadır. Süreç aşamasında ise laboratuvar ve radyolojik tetkiklerin sonuçlanma sürelerinin uzaması, diğer branş hekimlerinin konsültasyonlara geç yanıt vermesi ve artan iş yükü ile sağlıkta şiddet olaylarının tetiklediği personel tükenmişliği tıkanıklığın başlıca sebepleridir.

Dünya genelinde uygulanan kanıta dayalı çözüm modelleri, acil içi akışı hızlandırmaya yöneliktir. Triyaj alanında kıdemli bir acil tıp uzmanının görevlendirilmesi (Physician at Triage) sayesinde hastaların daha ilk adımda tetkiklerinin istenmesi veya Fast-Track (Hızlı Bakım) hatlarına yönlendirilerek hızla taburcu edilmesi sağlanmaktadır. Ayrıca, otomasyon sistemlerine entegre edilen yapay zeka algoritmaları, başvuru ivmesini analiz ederek acil servisin kalabalıklaşacağını saatler öncesinden tahmin edebilmekte ve esnek personel yönetimini devreye sokmaktadır.

Nüfusa oranla dünyada en yüksek acil başvuru oranına sahip olan Türkiye için özgün makro çözümler hayati önem taşımaktadır. En büyük sorun olan yeşil alan yoğunluğunu kırmak adına, Aile Sağlığı Merkezlerinin çalışma saatleri esnetilmeli ve triyajda stabil olduğu kesinleşen

Kategori-5 hastalarına ertesi gün için sistem üzerinden otomatik öncelikli poliklinik randevusu tanımlanarak acil servis dışına yönlendirilmesi yasal güvenceye alınmalıdır. Mikro düzeyde ise kamu hastanelerinde konsültasyon yanıt sürelerine katı zaman kotası (maksimum 30 dakika) getirilmeli, hekimlerin idari iş yükünü hafifletecek tıbbi sekreter desteği artırılmalı ve çalışan tükenmişliğini önleyecek fiziki güvenlik bariyerleri sıkılaştırılmalıdır

K – 047

HOCAM, GÖRMÜYORUM

Acil Servise Akut Görme Kaybı ile Başvuran Hastaya Klinik Yaklaşım — Dr. Öğr. Üyesi Mehmet Ekiz

Akut görme kaybı, acil başvurularının yalnızca %1–3'ünü oluşturmasına rağmen önemli bir bölümü kalıcı körlükle sonuçlanabilen gerçek bir tıbbi acildir; "vakit aynı zamanda retinadır." Acil hekiminin görevi, görmeyi tehdit eden nedenleri hızla ayırmak ve doğru hastayı zamanında doğru uzmana yönlendirmektir. Santral retina arter oklüzyonunda (CRAO) iskemi yaklaşık 90 dakika sonra kalıcı hasara döner; bu nedenle hız önceliklidir.

Yaklaşım

Görme kaybı süreye (geçici/akut/kronik), lateraliteye (monoküler/binoküler) ve ağrı durumuna göre sınıflandırılır; lokalizasyon (kiazma öncesi, kiazmal, retrokiazmal) tanıya yaklaştırır. Anamnez vakaların yaklaşık %80'inde tanıyı verir: başlangıç hızı, tek/çift göz tutulumu, ağrı ve eşlik eden semptomlar yönlendiricidir. Acil serviste 7 basamaklı muayene (görme keskinliği, görme alanı, pupiller, göz hareketleri, ön segment, göz içi basınç, fundoskopi) özel ekipman gerektirmez. RAPD, optik sinir hastalığını ortaya koyan en güçlü yatak başı testidir.

Kırmızı Bayraklar ve Tanılar

Ani ağrısız tek taraflı kayıp (CRAO; fundusta "cherry-red spot"), perde tarzı ilerleyen kayıp (retina dekolmanı), 60+ yaş + şakak ağrısı + çene kladikasyosu (dev hücreli arterit), şiddetli göz ağrısı + bulantı + bulutlu kornea (akut açı kapanma glokomu) ve bilateral kayıp (oksipital inme) acil konsültasyon gerektirir. AAKG'de topikal damlalar, asetazolamid ve mannitol ile basınç hızla düşürülür. GCA şüphesinde biyopsi sonucu beklenmeden steroid başlanır. Ayırıcı tanıda CRVO, optik nörit ve vitröz hemoraji de yer alır. Oküler POCUS dekolmanı saptamada ~%95 duyarlıdır; ancak açık glob şüphesinde yapılmaz.

Eve Götürülecek Mesajlar

1. Anamnez tanının %80'idir.
2. RAPD altın standarttır.
3. 60+ yaşta ESR/CRP rutindir — GCA'yı atlamak diğer gözü kaybetmektir.
4. CRAO bir inmedir; stroke protokolü uygulanır.
5. Açık glob şüphesinde dokunma: metal kalkan, NPO, IV antibiyotik, hızla cerrahi.

K – 048

GÖRÜNTÜLEMEDE YAPAY ZEKA- BT, Akciğer Grafisi ve USG Okuma Destekleri

Uzm. Dr. İbrahim Sarbay
Gaziosmanpaşa Eğitim ve Araştırma Hastanesi

Bugün gece 03:00'te nefes darlığı ile gelen bir hastanın radyoloji raporunu sabaha kadar beklemek gerekebilir. Bu boşlukta yapay zeka olsa neyi değiştirirdi? Acil serviste temel sorun yoğunluk, gecikme ve gözden kaçırmadır. Pinto et al.'a göre tanısal hataların en sık nedeni grafilerin yanlış yorumlanmasıdır; kaçırılanların çoğu kırık (%41–80), akciğer nodülleri ise malpraktis davalarının ikinci nedenidir. Hatalar dört başlıkta toplanır: algı, "Satisfaction of Search", yorumlama ve iletişim.

BT: AI'ın rolü tanı değil triyajdır; kritik bulguyu işaretleyip radyologa öncelik listesi sunar. Otopozisyonlama dozu %16, süreyi %28 azaltıyor. Pulmoner embolide sonuçlar çelişkili: bazı çalışmalarda NPV %98,6 ile radyologdan iyi, bazılarında sensitivite yalnızca %51,2. En çarpıcısı akut aortik sendrom: iAorta kontrastsız BT'de bile tanı süresini 220 dakikadan 62 dakikaya indirmiş (AUC 0.958).

Akciğer grafisi: Beş hedef bulgu — pnömotoraks, opasite, efüzyon, nodül, kosta fraktürü. Pnömotoraksta NPV %99,7 güvenlik ağı sağlıyor; meta-analizde sensitivite %87, spesifisite %95. Ancak konsolidasyonda sensitivite ~%40, mediastinal patolojiler taranmıyor. Laboratuvar ile gerçek dünya farkı çarpıcı: AUROC 0.95+ değeri gerçek veride 0.648'e düşmüş.

POCUS: AI hem görüntü elde etme rehberliği hem yorumlama desteği sunuyor. En güçlü mesaj erişilebilirlik: 2,5 saatlik eğitim alan, USG deneyimi olmayan operatörler vakaların %93'ünde diagnostik kalitede görüntü elde etmiş. Auto EF, IVC ve eFAST ölçümleri uzmanla yüksek uyumlu.

Kısıtlılıklar: Sonuçların çoğu ticari ürünlerden geliyor ve tekrarlanabilirlik tartışmalı. Onay almış bir AI bile sizin popülasyonunuzda ve cihazınızda valide edilmemiş olabilir.

Sonuç: AI algı ve iletişim hatalarını azaltır, SOS tuzağına düşmez; ama yorumlama klinik bağlam gerektirir. Bu araçları tanıyın, sınırlarını bilin, iş akışınıza entegre edin — ama klinik muhakemenizi asla devretmeyin. Yapay zeka, gece nöbetindeki acilciye verilebilecek en iyi hediye: uyumayan bir ikinci göz.

K – 049

ÖN TANIDA AĞIR BEDEL: KONVERSİYON – ACİL SERVİSTE FONKSİYONEL NÖROLOJİK BOZUKLUĞA GÜNCEL BİR

Onur Karabay[1]
S.B.Ü Seyrantepe Hamidiye Etfal Eğitim ve Araştırma Hastanesi

Giriş

Acil serviste "konversiyon" tanısı, çoğu zaman ayrıntılı bir değerlendirmeden ziyade aceleyle konulan bir ön etiket olarak kullanılmaktadır; bu durum hem altta yatan organik patolojilerin gözden kaçırılması hem de hastaların gereksiz tetkik ve girişimlere maruz kalması riskini doğurmaktadır. Güncel literatür, bu klinik tabloyu damgalayıcı "konversiyon" kavramı yerine Fonksiyonel Nörolojik Bozukluk (FNB) terimiyle tanımlamayı önermekte ve sürece nörobiyolojik bir çerçeveden yaklaşmaktadır.

Gelişme

Bu derlemede, FNB'nin acil serviste sıklıkla bir dışlama tanısı olarak ele alınmasının yetersizliğine dikkat çekilmekte; tanının pozitif klinik bulgulara dayandırılması gerektiği vurgulanmaktadır. Bu kapsamda Hoover testi, değişken muayene bulguları ve dikkatle ilişkili semptom dalgalanması gibi pozitif "rule-in" bulgular tartışılmakta; psikojenik nonepileptik nöbetlerin epilepsiyle, fonksiyonel motor defisitlerin de inme taklitçileriyle (stroke mimic) ayırıcı tanısına değinilmektedir. Akut iskemik inme gibi zamana bağlı acil durumların atlanmaması için sistematik bir değerlendirme algoritmasının önemi belirtilmektedir. Ayrıca tanının hastaya aktarılma biçimi ele alınmakta; semptomların gerçekliğini kabul eden, hastayı suçlamayan ve umut veren bir iletişim dilinin tedavi sürecine katkısı tartışılmakta, multidisipliner yönetim (nöroloji, psikiyatri, fizik tedavi) ve iyatrojenik zararın önlenmesi önerilmektedir.

Sonuç

FNB acil serviste sık görülen, gerçek ve tedavi edilebilir bir klinik tablodur; doğru tanı pozitif bulgulara dayanmalı, yönetim ise dikkatli bir ayırıcı tanı süreci ile duyarlı bir iletişim yaklaşımını birlikte içermelidir.

K – 050

SUİCİD SONRASI ACİL YAKLAŞIM: KONSÜLTASYON ÇIKMAZI, TABURCULUK KARARI?

Uzm. Dr. Aşkın Arslan
Şişli Hamidiye Etfal Eğitim ve Araştırma Hastanesi Acil Tıp Kliniği

İntihar kavramı tarih boyunca farklı kültürlerde farklı şekillerde değerlendirilmiştir. WHO verilerine göre yılda yaklaşık 700.000 kişi intihar nedeniyle yaşamını kaybetmektedir. İntihar, 15-29 yaş grubunda önde gelen ölüm nedenlerinden biridir. Tamamlanmış intihar erkeklerde daha sık görülmektedir (E/K=4/1). İntihar girişimleri kadınlarda daha fazladır (K/E=4/1).İntihar önemli bir halk sağlığı sorunudur. Risk faktörleri arasında erkek cinsiyet ,bekar / boşanmış olmak ,İşsizlik, madde kullanımı, travma öyküsü, sosyali izolasyon bulunmaktadır. En önemli risk faktörü; Önceki intihar girişimi olmasıdır. Karojisatsu, aşırı çalışmaya bağlı intihardır. İlk olarak Japonya'da tanımlanmıştır. Uzun çalışma saatleri önemli risk faktörüdür. Ölüm/intihar hakkında konuşma, kendine zarar verme davranışı , umutsuzluk hissi, madde kullanımında artış, sosyal geri çekilme, uyku düzeninde değişiklik , ani duygu durum değişiklikleri olması ileri değerlendirme gerektirir. İntihar yöntemleri aktif intihar (ilaç alımı, ası, ateşli silah, yüksekten atlama) ve pasif intihar (tedaviyi reddetme, kendine bakım vermeme) olarak 2'ye ayrılıyor.Dünya genelinde en sık yöntem zehirlenmedir. Acil serviste ilk yaklaşım; ABC değerlendirmesi, hemodinamik stabilizasyon, travma değerlendirmesi , toksikolojik yaklaşım, antidot / destek tedavisi , psikiyatrik değerlendirmedir. Amerikan İntihar Derneğinin 4 soruluk bir skorlaması mevcut. Bunlar ; Ölmeyi dilediniz mi? Kendinizi öldürmeyi düşündünüz mü? Ailenizin siz olmadan daha iyi olacağını düşündünüz mü? Daha önce girişimde bulundunuz mu? Bu sorulara ≥1 "Evet" ise ileri değerlendirme gerekir. Hasta taburculuğu ancak bu durumlarda düşünülmelidir; Aktif intihar düşüncesinin olmaması , intihar planı veya hazırlığının bulunmaması , güvenilir aile/sosyal destek

varlığı, yakın psikiyatri kontrolünün planlanmış olması, ölümcül araçlara erişimin kısıtlanması, yazılı güvenlik planı oluşturulması, hastanın işbirliği gösterebilmesi , madde intoksikasyonu olmamasıdır. Türkiye'de intihar girişimi adli vaka olarak değerlendirilir. Karar verme kapasitesi yoksa TTR kabul edilmez.18yaş üstü hasta ,annesi, babası ve 18 yaş altı hastalarda vasi TTR verebilir. Eş, kardeş, arkadaş, nişanlı ve diğer akrabalar TTR veremez. Zorunlu yatış kararı adli süreç gerektirebilir

K – 051

ACİL SERVİSTE SALDIRGAN HASTA: TIBBİ, ETİK VE GÜVENLİK

Uzm. Dr. Nikola Yapar
Bağcılar Eğitim ve Araştırma Hastanesi

Ajitasyon, bir kişinin, kendisinin ya da çevresinin güvenliğini tehlikeye sokan, tıbbi bakımı engelleyen, kişinin işlevselliğini bozan, her türlü sesli, sözlü ve/veya motor davranışlardır.

Saldırganlık ; yaralanma, ölüm, psikolojik hasar veya gelişim kusuru gibi zararlar verecek şekilde başka birine, gruba ya da topluma karşı fiziksel gücün bilinçli ve kasıtlı kullanımıdır. (DSÖ,2002)

Ajite hastaya yaklaşımda etik kurallar, hem hastanın haklarını korumayı hem de çevrenin güvenliğini sağlamayı amaçlar. Bu yaklaşım genellikle **Tıp Etiği İlkeleri'ne** dayanır.

Acil Serviste Ajite Hastaya Yaklaşım; ajitasyonun erkenden tanınması ve **Önleyici Güvenlik Planının** devreye sokulmasıyla başlar.

Tüm hastalarda ilk adım **de-eskalasyon (sözlü gerilimi azaltma)** olmalıdır. Hastaların büyük bir kısmında, başarılı de-eskalasyon sonrasında ilaç tedavisine gerek kalmaz veya hastalar tedaviye onay verirler.

İzolasyon ve Güvenlik: Ajite hastalar potansiyel silahlardan ve keskin nesnelerden arındırılmış, ayrı bir odada tutulmalıdır.

Kısıtlama Politikası ve Etik Çerçeve: Fiziksel kısıtlamalar, yalnızca personel veya hastanın zarar görmesini engellemek amacıyla, sözel iletişimin yetersiz kaldığı durumlarda son çare olarak ve büyük bir dikkatle uygulanmalıdır.

Kısıtlamanın Riskleri: Kısıtlanmış hastaların daha güvenli olduğu varsayımı doğru değildir. Yaralanmaların büyük bir kısmı, kısıtlama işlemi ve kısıtlı kalma süreci sırasında meydana gelir.

Klinik Müdahale ve Tedavi Stratejileri: Spesifik tedaviden önce, ajitasyona neden olabilecek altta yatan tıbbi sorunlar tespit edilmelidir. Hasta sakinleşmeyi reddetmeye veya tedaviyi geri çevirmeye devam ederse, farmakolojik müdahale aşamasına geçilir.

Oral Tedavi: Pratikte sık kullanılan seçenekler: Olanzapine, Risperidone, Lorazepam

İntramüsküler Tedavi: Pratikte sık kullanılan seçenekler: Olanzapin, Haloperidol, Droperidol, Midazolam, Lorazepam

Gereğinde kombinasyonlar:

- Haloperidol + Midazolam
- Haloperidol +Lorazepam

Ketamin: **Hava Yolu Güvenliği Önemli!** Entübasyon gereksiniminde **artış** görülebilir.

Gebe kadınlar, yaşlı hastalar ve çocuklarda ajitasyon yönetimi:

- Sözel de-eskalasyon teknikleri demans hastalarında bile etkilidir.
- Eğer ilaç kullanımı kaçınılmazsa, **ikinci kuşak antipsikotikller** tercih edilmelidir.

Yaşlı Hastalarda deliryum yönetimi:

- Deliryumlu yaşlı hastalarda en güvenli yaklaşım, hem deliryumu hem de ajitasyonu tetikleyen altta yatan tıbbi nedeni bulup tedavi etmektir.
- İlaç gereksinimi halinde ikinci kuşak antipsikotikler tercih edilmelidir.

K – 052

Hastane Öncesi ile Hastane Acilini Bir Araya Getirmek: Acil Tıp Liderliğinde Entegre Paramedik Rotasyon Modeli

Dr. Mehmet Tatlı

Sağlık Bilimleri Üniversitesi, Van Eğitim ve Araştırma Hastanesi, Acil Tıp Kliniği, Van, Türkiye

Konuşma Özeti

Türkiye'de acil tıp uzmanlığı ve paramediklik 1993 yılında aynı üniversitede, aynı öncü kadronun girişimiyle doğdu. Ortak kökten gelmelerine rağmen bu iki meslek zamanla iki ayrı dünyaya yerleşti: acil tıp uzmanları hastane acil servisine, paramedikler ambulans sistemine çekildi. Oysa hasta açısından olay yeri ile acil servis tek bir kesintisiz zincirdir.

Bu konuşmada sorunu iki cephede tanımlıyorum. Sahada paramedik hastayla çoğu zaman baş başa kalıyor; hekim entegrasyonu eksik olduğu için hastane öncesinde yeterli klinik performansa ulaşamıyor. Düşük vaka hacimli istasyonlarda bu açık daha da derinleşiyor. Hastanede ise klinik sorumluluğun büyük ölçüde acil tıp uzmanında toplanması, diğer sağlık personelinin bu alanda derinleşmesini yapısal olarak zayıflatıyor. Sonuç, birbirini besleyen bir çifte kopukluk ve saha ile hastane ekipleri arasında empati eksikliğidir.

Çözüm olarak "Acil Tıp Liderliğinde Entegre Paramedik Rotasyon Modeli"ni öneriyorum. Model dört sütuna dayanıyor: (1) paramediklerin hastane ve saha arasında planlı, çift yönlü klinik rotasyonu; burada hastane ayağı bir otonomi genişlemesi değil, acil tıp uzmanı gözetiminde gözetimli bir klinik çıraklıktır. (2) Sahadaki paramedik ile tanıdık uzman arasında ilişki temelli teletıp köprüsü. (3) Komuta kontrol merkezine hem acil tıp uzmanı hem kıdemli paramedik rotasyonu. (4) Acil ve il ambulans servisi yöneticiliğinin iki dünyayı da bilen acil tıp uzmanlarına verilmesi.

Her sütunu uluslararası kanıtlar destekliyor: İngiltere'nin rotasyonel paramedik programı gereksiz hastane sevklerini azaltıp maliyet tasarrufu sağlamış; ABD'de acil serviste paramedik istihdamı hasta devir sürelerini kısaltmış ve toplum paramedikliği kırsalda erişimi iyileştirmiştir. Model, otonomi eksenli değil gözetim eksenli kurgulandığı için Türkiye'nin hekim-merkezli mevzuatıyla da uyumludur. Ulusal ölçekte kalıcılığı ise merkezi bir yönetsel çerçeve gerektiriyor; bu nedenle Acil Sağlık Hizmetleri Genel Müdürlüğü bünyesinde bir Hastane Acilleri Daire Başkanlığı kurulmasını öneriyorum.

Nihai ölçüt hastadır: hastane öncesinden acil servise kadar güçlenen bir bakım zinciri, doğru tedavinin daha erken başlamasına ve nihayetinde morbidite ile mortalitenin azalmasına katkı sunar.

K – 053

RSI; Önce Sedatif mi?

Uzm.Dr.Mustafa AYAN
Sivas Numune Hastanesi

Sedasyon, kaygıyı, rahatsızlığı ve ağrıyı azaltmak amacıyla ilaçlarla oluşturulan kontrollü uyku ve sakinlik halidir. Sunumunda vurguladığın şekilde, sedasyonun amnezi sağlaması, ajitasyonu ve korkuyu azaltması, havayolu manipülasyonuna toleransı artırması, hareket ve direnç kaynaklı teknik güçlükleri azaltarak entübasyon tüpünün ilk geçişini kolaylaştırması temel klinik faydalardır. Aynı zamanda sempatik deşarjı sınırlayarak hipertansif/taşikardik yanıtı ve oksijen tüketimini azaltır; stres yanıtının baskılanması yoluyla özellikle kafa içi basınç artışı riski olan hastalarda daha kontrollü bir girişime imkân verir.

Acquisto ve arkadaşlarının erişkin kritik hasta için hazırladığı RSI kılavuzunda, nöromüsküler blokaj planlanan hastalarda sedatif etkinin ihmal edilmemesi gerektiği ve sedasyonsuz RSI'nin kaçınılması gereken bir yaklaşım olduğu vurgulanır. Pappal ve arkadaşlarının ED-AWARENESS çalışması, paralizi altında farkındalığın yüksek tehdit algısı ve uzun dönem psikolojik sekel riskiyle ilişkili olduğunu göstererek "uyanık paralizi"yi hasta merkezli önemli bir risk haline getirir. Sato ve arkadaşlarının verileri, yalnızca NMBA kullanılan hastalar ile klasik RSI uygulanan hastalarda ilk geçiş başarısı ve entübasyona bağlı advers olay oranlarının benzer olduğunu, dolayısıyla teknik sonuçların sedasyonsuz paraliziyi klinik olarak zorunlu kılmadığını ortaya koyar. Driver ve arkadaşlarının ilaç sırası çalışmasında paralizan-önce uygulanan grupta apne süresi sedatif-önce gruba göre yaklaşık 6 saniye daha kısa bulunmuş, ancak bu sınırlı avantajın farkındalık ve distres riski ile karşılaştırılması gerektiği vurgulanmıştır. Catoire ve arkadaşlarının verileri ise acil tıp, anestezi ve yoğun bakım hekimlerinin büyük çoğunluğunun RSI'de sedatif-önce sıralamayı tercih ettiğini göstererek, güncel uygulama eğiliminin sunumundaki hasta merkezli teziyle uyumlu olduğunu destekler.

RSI'de varsayılan hedef hastayı önce bilinçsiz ve amnestik hale getirmektir; paralizi sedasyonun alternatifi değil, tamamlayıcısıdır. Paralizan-önce yaklaşımı yalnızca fizyolojik rezervi çok sınırlı ve bilinci kapalı seçilmiş hastalarda düşünülmeli; çoğu kritik erişkin hastada sedatif-önce yaklaşımı daha etik, daha hasta merkezli ve klinik açıdan savunulabilir bir çerçeve sunar. RSI'de soru sadece ne kadar hızlı olduğumuz değil, hastaya ne yaşattığımızdır.

KAYNAKÇA

1. Acquisto, N. M., Mosier, J. M., Bittner, E. A., Patanwala, A. E., Hirsch, K. G., Hargwood, P., Oropello, J. M., Bodkin, R. P., Groth, C. M., Kaucher, K. A., Slampak-Cindric, A. A., Manno, E. M., Mayer, S. A., Peterson, L. N., Fulmer, J., Galton, C., Bleck, T. P., Chase, K., Heffner, A. C., Gunnerson, K. J., … Murray, M. J. (2023). Society of Critical Care Medicine Clinical Practice Guidelines for Rapid Sequence Intubation in the Critically Ill Adult Patient. *Critical care medicine*, *51*(10), 1411–1430. https://doi.org/10.1097/CCM.0000000000006000
2. Pappal, R. D., Roberts, B. W., Mohr, N. M., Ablordeppey, E., Wessman, B. T., Drewry, A. M., Winkler, W., Yan, Y., Kollef, M. H., Avidan, M. S., & Fuller, B. M. (2021). The ED-AWARENESS study: A prospective, observational cohort study of awareness with paralysis in mechanically ventilated patients admitted from the emergency department. *Annals of Emergency Medicine, 77*, 532–544. https://doi.org/10.1016/j.annemergmed.2020.10.012
3. Sato, N., Hagiwara, Y., Watase, H., Hasegawa, K., & Japanese Emergency Medicine Network investigators (2017). A comparison of emergency airway management between neuromuscular blockades alone and rapid sequence intubation: an analysis of multicenter prospective study. *BMC research notes*, *10*(1), 6. https://doi.org/10.1186/s13104-016-2338-2
4. Driver, B. E., Prekker, M. E., Wagner, E., et al. (2023). Recall of awareness during paralysis among ED patients undergoing tracheal intubation. *Chest, 163*, 2313–2323. https://doi.org/10.1016/j.chest.2023.02.021
5. Driver, B. E., Klein, L. R., Prekker, M. E., Cole, J. B., Satpathy, R., Kartha, G., Robinson, A., Miner, J. R., & Reardon, R. F. (2019). Drug order in rapid sequence intubation. *Academic Emergency Medicine, 26*(9), 1014–1021. https://doi.org/10.1111/acem.13723
6. Catoire, P., Driver, B., Prekker, M. E., & Freund, Y. (2025). Effect of administration sequence of induction agents on first-attempt failure during emergency intubation: A Bayesian analysis of a prospective cohort. *Academic Emergency Medicine, 32*(2), 123–129. https://doi.org/10.1111/acem.15031
7. Fuller, B. M., Roberts, B. W., Mohr, N. M., et al. (2019). The ED-SED study: A multicenter, prospective cohort study of practice patterns and clinical outcomes associated with emergency department sedation for mechanically ventilated patients. *Critical Care Medicine, 47*(11), 1539–1548. https://doi.org/10.1097/CCM.0000000000003952
8. Engstrom, K., Brown, C. S., Mattson, A. E., Lyons, N., & Rech, M. A. (2023). Pharmacotherapy optimization for rapid sequence intubation in the emergency

9. department. *American Journal of Emergency Medicine, 70*, 19–29. https://doi.org/10.1016/j.ajem.2023.05.004

K - 054

Akut Mezenterik İskemi (AMİ)

Dr. Buket Melekoğlu Ayvacı

Bağcılar Eğitim ve Araştırma Hastanesi

Akut Mezenterik İskemi (AMİ), bağırsaklara giden kan akışının aniden kesilmesiyle oluşan, %50'nin üzerinde mortaliteye (ölüm oranına) sahip kritik bir durumdur. Erken tanı, geri döndürülemez bağırsak nekrozunu önlemek için hayati önem taşır.

Etiyoloji ve Patofizyoloji:
AMİ temel olarak dört grupta incelenir: SMA embolisi, SMA trombozu, non-oklüzif mezenterik iskemi (NOMI) ve mezenterik venöz tromboz (MVT). İskemik hasar iç tabakadan (mukoza) başlar ve 4 saat gibi kısa bir sürede tam kat nekroza dönüşebilir.

Tanı Yaklaşımları:

Altın Standart: Çift fazlı Bilgisayarlı Tomografi Anjiyografi (BTA) en güvenilir görüntüleme yöntemidir. BTA çekiminde yaşanan her 6 saatlik gecikme, ölüm riskini ikiye katlar.

Yapay Zeka (AI): BTA görüntülerini klinik verilerle birleştiren Derin Öğrenme Füzyon Modelleri, tanı doğruluğunu %96'ya çıkararak erken tanıda büyük bir avantaj sağlar.

Biyobelirteçler: Tek başına kesin tanı koydurmasa da erken mukozal hasar için I-FABP, AMİ'yi dışlamak için D-dimer ve geç evre/geri dönüşsüz iskemi göstergesi olarak L-Laktat ön plana çıkar. Kolon iskemisi şüphesinde segmental biyopsiler uygulanabilir.

Klinik Yönetim ve Tedavi:

İlk Müdahale: Hastalara derhal agresif sıvı resüsitasyonu, intravenöz geniş spektrumlu antibiyotikler ve tam doz heparin başlanmalıdır.

Cerrahi Müdahale: Temel hedef kan akışının yeniden sağlanmasıdır (revaskülarizasyon). Ağır vakalarda Hasar Kontrol Cerrahisi (DCS) uygulanarak karın açık bırakılır ve 24-48 saat sonra "ikinci bakış" ameliyatı yapılır.

Uzun Dönem Takip:
Geniş çaplı bağırsak rezeksiyonları "Kısa Bağırsak Sendromu"na neden olabilir. Taburcu olan hastaların damar açıklığı düzenli olarak izlenmelidir. Ayrıca, COVID-19 gibi pıhtılaşma eğilimini artıran hastalıkların AMİ riskini belirgin şekilde yükselttiği akılda tutulmalıdır.

K – 055

Travma Hastanesinde Akciğer Görüntülemesi

H0: Tomografi ile

Doç. Dr. Metin Yadigaroğlu

Samsun Üniversitesi Tıp Fakültesi Acil Tıp Anabilim Dalı

Amaç: Travma hastalarında görüntülemenin amacı yalnızca pnömotoraks ve hemotoraks gibi acil müdahale gerektiren patolojileri saptamak değil; pulmoner kontüzyon, akciğer laserasyonu, trakeobronşiyal yaralanmalar, diyafram rüptürleri ve vasküler yaralanmalar gibi yaşamı tehdit eden eşlik eden lezyonları da ortaya koymaktır. Bu sunumda, güncel kanıtlar ışığında akciğer ultrasonografisi (USG) ile toraks bilgisayarlı tomografinin (BT) travma yönetimindeki rolleri değerlendirilmiştir.

Yöntem: Erişkin toraks travmalarını konu alan sistematik derlemeler, meta-analizler, klinik çalışmalar ve güncel travma kılavuzları incelenmiştir. Travmatik pnömotoraks, hemotoraks, pulmoner kontüzyon ve kompleks toraks yaralanmalarında USG ve BT'nin tanısal performansları ile klinik karar verme süreçlerine etkileri değerlendirilmiştir.

Bulgular: Akciğer USG'nin travmatik pnömotoraks tanısında supin akciğer grafisine göre daha yüksek duyarlılığa sahip olduğu gösterilmiştir. Ancak bu çalışmaların büyük kısmında referans standart toraks BT olup, USG'nin performansı BT'ye göre değerlendirilmektedir. Güncel travma merkezi çalışmalarında ultrasonografinin occult pnömotoraks, küçük hemotorakslar ve bazı klinik olarak önemli yaralanmaları kaçırabileceği bildirilmiştir. Buna karşılık USG, hemodinamik instabil hastalarda ve resüsitasyon sırasında hızlı tanısal bilgi sağlayarak yaşam kurtarıcı girişimlerin gecikmesini önleyebilmektedir. Toraks BT ise yalnızca pnömotoraks ve hemotoraksı değil; pulmoner kontüzyonun yaygınlığını, akciğer laserasyonlarını, trakeobronşiyal, diyafragmatik ve vasküler yaralanmaları da değerlendirebilmektedir. Ayrıca multidetektör BT'nin tedavi planını anlamlı ölçüde değiştirdiği ve normal akciğer grafisine sahip hastalarda dahi ek yaralanmaları ortaya koyabildiği gösterilmiştir.

Sonuç: Travma hastasında akciğer USG ve toraks BT birbirinin alternatifi değil, tamamlayıcısıdır. USG instabil hastalarda hızlı tarama ve erken karar verme açısından vazgeçilmez bir araçtır. Ancak yaralanmanın anatomik yaygınlığının belirlenmesi, occult lezyonların saptanması ve tedavi planlaması açısından toraks BT günümüzde en kapsamlı ve güvenilir görüntüleme yöntemidir. Mevcut kanıtlar doğrultusunda travma hastasında definitive görüntüleme yöntemi toraks BT olarak kabul edilmelidir. Gelecekte oluşturulabilecek hibrit aciller de göz önünde bulundurulmalıdır. Sonuç olarak klinik pratiğe yönelik en doğru yaklaşım, "Ultrason kararı başlatır, toraks BT kararı netleştirir" şeklinde özetlenebilir.

K - 056

İstatistik Biliminin Yapay Zekâya Bakışı

Uzm. Dr. Ecem Ermete Güler[1]

[1]İzmir Katip Çelebi Üniversitesi Atatürk Eğitim ve Araştırma Hastanesi

Yapay zekâ günümüzde çoğu zaman istatistikten bağımsız, tamamen yeni bir teknoloji alanı olarak algılansa da, temelde veriden öğrenmeye dayanan istatistiksel yöntemlerin doğal bir devamıdır. Bu nedenle yapay zekâyı istatistiğin alternatifi olarak değil, istatistiksel öğrenmenin günümüzde ulaştığı en görünür ve etkili aşamalarından biri olarak değerlendirmek gerekir. Sağlık alanında yapay zekâ; bireysel hasta değerlendirmesinden hastane operasyonlarının yönetimine ve sağlık politikalarının şekillendirilmesine kadar mikro, mezo ve makro düzeylerde etkisini göstermektedir. Bu farklı düzeylerin ortak noktası ise veriden anlamlı bilgi üretme çabasıdır.

Klinik uygulamalarda uzun yıllardır NEWS, MEWS ve mSOFA gibi erken uyarı sistemleri kullanılmaktadır. Ancak bu sistemler çoğunlukla belirli bir zaman noktasındaki ölçümlere dayanmakta ve hastanın dinamik fizyolojik sürecini sınırlı ölçüde yansıtmaktadır. Buna karşılık makine öğrenmesi yöntemleri çok sayıda değişken arasındaki doğrusal olmayan ilişkileri ve karmaşık örüntüleri aynı anda analiz ederek hasta kötüleşmesini daha başarılı şekilde öngörebilmektedir. Bununla birlikte istatistik açısından asıl önemli nokta yalnızca daha yüksek doğruluk oranları elde etmek değil; modelin genellenebilirliği, dış doğrulama performansı ve farklı popülasyonlarda güvenilirliğini koruyabilmesidir.

Yapay zekâ sistemlerine yönelik en önemli eleştirilerden biri karar mekanizmalarının “kara kutu” niteliğinde olmasıdır. Son yıllarda geliştirilen açıklanabilir yapay zekâ yaklaşımları bu soruna çözüm üretmeyi amaçlamaktadır. Özellikle SHAP (Shapley Additive Explanations) analizi, modelin verdiği kararın hangi değişkenlerden ne ölçüde etkilendiğini ortaya koyarak karar sürecinin şeffaflığını artırmaktadır. Böylece yalnızca model performansını değil, modelin klinik olarak anlamlı sinyalleri kullanıp kullanmadığını da değerlendirmek mümkün hale gelmektedir. Ancak SHAP analizlerinin nedensellik göstermediği, yalnızca model davranışını açıkladığı unutulmamalıdır.

Yapay zekânın sağlık sistemlerine entegrasyonu beraberinde algoritmik önyargı, veri güvenliği, etik sorumluluk ve uzmanlığın geleceği gibi önemli tartışmaları da getirmektedir. Bu nedenle gelecekte başarı yalnızca yüksek AUC veya doğruluk oranlarıyla değil; açıklanabilirlik, güvenilirlik, etik denetlenebilirlik ve insan denetiminin korunmasıyla değerlendirilecektir. Sonuç olarak yapay zekâ, istatistiğin sonu değil; istatistiksel düşüncenin, veriyi anlamlandırma ve karar süreçlerini destekleme kapasitesinin en güçlü ve en görünür temsilidir.

SÖZLÜ BİLDİRİLER

Yayın No: SS - 001

Sekonder 112 Sevkinde Travmatik Amputasyon Olguları: Demografik, Klinik ve Sevk Süreci Özelliklerinin Retrospektif Analizi

Ramiz Yazıcı[1], Uğur Şakar[2], Müge Yenigün[3]

Ramiz Yazıcı / Kanuni Sultan Süleyman Eğitim ve Araştırma Hastanesi

Giriş/Amaç: Travmatik amputasyon, yüksek morbiditeye ve kalıcı işlev kaybına yol açabilen ağır bir yaralanma türü olup replantasyon başarısı amputatın korunmasına ve hastanın zamanında uygun merkeze ulaştırılmasına bağlıdır. Bu çalışma, ikinci basamaktan üçüncü basamağa 112 ile sevk edilen travmatik amputasyon olgularının demografik, klinik ve sevk süreci özelliklerini değerlendirmeyi; sevk süresinin transfer mesafesi ve triaj kategorisiyle ilişkisini ortaya koymayı amaçlamaktadır.

Yöntem: Retrospektif gözlemsel çalışmaya, kayıtları eksiksiz olan 40 travmatik amputasyon olgusu ardışık biçimde dahil edilmiştir. Veriler 112 kayıtları ve hastane bilgi sisteminden derlenmiş; analizde Mann-Whitney U, Kruskal-Wallis, Spearman ve Pearson korelasyonu ile doğrusal regresyon kullanılmıştır ($p < 0,05$).

Bulgular: Olguların yaş ortalaması 39,0 ± 20,9 yıl olup %97,5'i erkekti. Amputasyonların %90,0'ı üst ekstremitede, %80,0'ı parmak düzeyinde yerleşmiş; %70,0'ı tam amputasyon niteliğindeydi. En sık yaralanma paterni crush-avülsiyon (%42,5) olarak saptanmıştır. Olguların %97,5'inde amputat dokusu hedef hastaneye eksiksiz ulaştırılmıştır. Sevk süresi medyan 42,0 dakika, transfer mesafesi medyan 31,0 km bulunmuştur. Sevk süresi ile mesafe arasında çok güçlü pozitif ilişki saptanmış (rho=0,815; $p < 0,001$) ve regresyonda mesafenin süredeki değişkenliğin %73,6'sını açıkladığı görülmüştür. Triaj kategorileri arasında sevk süresi anlamlı farklılık göstermiş ($p=0,011$); kırmızı kod olgularında süre en kısa (medyan 28,0 dakika), yeşil kod olgularında en uzun (medyan 80,0 dakika) gerçekleşmiştir. Sevk süresi ile amputasyon tipi, yaralanma paterni ve bölgesi arasında anlamlı ilişki bulunmamıştır.

Sevk süresiyle ilişkili değişkenlerin analiz sonuçları (n=40)

Değişken / karşılaştırma	Test	İstatistik	p	Yorum
Sevk süresi – Transfer mesafesi	Spearman / Pearson	rho=0,815; r=0,858	**<0,001**	Çok güçlü pozitif ilişki
Sevk süresi – Transfer mesafesi	Doğrusal regresyon	R^2=0,736; β=0,66 dk/km	**<0,001**	Mesafe süreyi açıklıyor
Sevk süresi – Triaj kodu	Kruskal-Wallis	H=9,11	**0,011**	Aciliyet arttıkça süre kısalıyor
Kırmızı kod (n=15)	—	medyan 28,0 dk (IQR 18,0–44,5)	—	En hızlı sevk
Sarı kod (n=21)	—	medyan 45,0 dk (IQR 33,0–79,0)	—	Orta düzey
Yeşil kod (n=4)	—	medyan 80,0 dk (IQR 66,2–94,8)	—	En uzun süre
Sevk süresi – Amputasyon tipi	Mann-Whitney U	U=170,5	0,953	İlişki yok
Sevk süresi – Yaralanma paterni	Mann-Whitney U	U=155,0	0,712	İlişki yok
Sevk süresi – Amputasyon bölgesi	Mann-Whitney U	U=98,5	0,241	İlişki yok

Sonuç: Sevk süresi, yaralanmanın klinik niteliklerinden bağımsız olarak transfer mesafesi ve triaj kategorisi tarafından belirlenmektedir. Amputat dokusunun olguların neredeyse tamamında korunması ve sürelerin replantasyon için kritik zaman penceresi içinde yoğunlaşması, prehospital sevk zincirinin etkin ve aciliyet temelli işlediğini göstermektedir.

Yayın No: SS - 002

Nadir Bir Olgu: Trafik Kazası Sonrası Tiroid Kartilaj Fraktürü

Elif Cansu ERGÜN[1], Merve Didem KOÇER[1], Öykü ÇALIK[1], Seval KOMUT[1]

Merve Didem KOÇER / Hitit Üniversitesi Acil Tıp

Giriş/Amaç: Tiroid kartilaj ve hyoid kemik fraktürleri, boyun bölgesine alınan doğrudan veya dolaylı travmalar sonucu oluşabilir ve hayatı tehdit edici hava yolu obstrüksiyonuna yol açabilir. Travma geçirmiş bir hastada birçok yaralanma görülebilir ancak bu hastalarda hava yolu açıklığı ilk öncelik olmalıdır. Bu nedenle, tiroid kartilaj ve/veya hyoid kemik fraktürü şüphesi olan bir hasta acil olarak tedavi edilmelidir. Olgu sunumumuzda travma hastalarında nadir olarak görülen tiroid kartilaj fraktürünün önemi vurgulanmaktadır.

Olgu: 35 yaşında erkek hasta, motosiklet kazası sonrası acil servise 112 aracılığıyla başvurdu. Başvuru sırasında vitalleri normal, genel durumu iyi, oryante-koopere ve GKS: 15 olan hastanın; muayene ve tetkiklerinde sol 2. kostada akciğer parankim dokusunu etkilemeyen nondeplase lineer fraktür ve sol el 5. parmak proksimal falanks fraktürü hariç patolojiye rastlanmadı.

Takibi sırasında boynun ön bölgesinde ağrı ve ses kısıklığı şikayetleri gelişen hastaya çekilen Kontrastsız Boyun BT görüntülerinde tiroid kartilajda nondeplase fraktür görüldü. Kaza sırasında takılı olan kaskın alt bölgesinin, başını çarpma sonrasında boyunda travmaya yol açmış olabileceği öngörüldü. Kulak-Burun-Boğaz Hastalıkları (KBB) hekimine konsülte edilen hastaya yapılan larinks muayenesinde özellikle sol vokal kord ve sol ariepiglottik bantta ödem ve ekimoz görüldü, ek patoloji izlenmedi. Muayenede hava yolu obstrüksiyonu bulguları görülmemekle birlikte, risk yüksek olması nedeniyle KBB hekimi tarafından hastaya trakeostomi açılması önerilerek yoğun bakım yatışı verildi.

Tiroid Kartilajda Fraktür Hattı

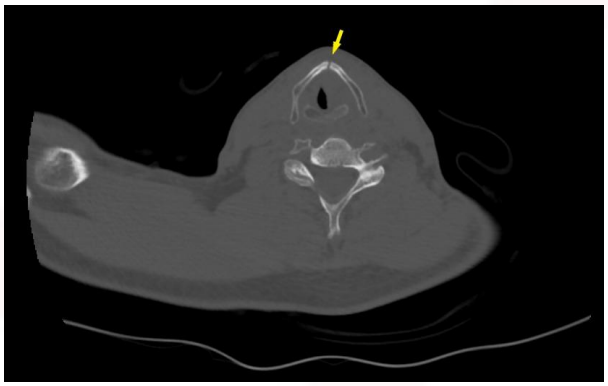

Sonuç: Boyun bölgesine alındığı bilinen veya muhtemel olan travma sonrası başvuran hastalarda, tiroid kartilaj ve hyoid kemik fraktürleri göz önünde bulundurulmalıdır. Akut hava yolu obstrüksiyonuna yol açabilme ihtimali nedeniyle bu yaralanmalara yönelik muayene ve tetkikler önceliklendirilmelidir. Gereklilik halinde profilaktik veya tedavi edici müdahalelerin hayat kurtarıcı olacağı akıldan çıkarılmamalıdır.

Yayın No: SS - 003

Bahar Temizliğinde Macklin Etkisi: Klor İnhalasyonu Sonrası Spontan Pnömomediastinum

Sümeyye Kılıç Acar[1], Sinem Güzel Öztürk[1], Burcu Bayramoğlu[1], İsmail Tayfur[1]

Sümeyye Kılıç Acar / Sağlık Bilimleri Üniversitesi, Sancaktepe Şehit Prof. Dr. İlhan Varank Sağlık Uygulama ve Araştırma Merkezi, Acil Tıp Kliniği, İstanbul, Türkiye

Giriş/Amaç: Ev içi temizlik maddelerinin karıştırılması sonucu çok sayıda hasta solunum yolu semptomları ile acil servise başvurmaktadır. Sodyum hipoklorit ve asit içerikli temizleyicilerin karışımı, yüksek oranda toksik klor gazı ve kloramin salınımına yol açar. İnhalasyona sekonder trakeobronşit ve kimyasal pnömoni sık görülmekle birlikte spontan pnömomediastinum oldukça nadir bir komplikasyondur. Bu bildiride, klor gazı inhalasyonuna bağlı akut spontan pnömomediastinum gelişen ve konservatif yaklaşımla yönetilen bir olgunun sunulması amaçlanmıştır.

Olgu: Olgu Sunumu: Yirmi yaşında kadın hasta, evde temizlik amacıyla çamaşır suyu-porçözü karıştırarak kullanma sonrasında başlayan şiddetli öksürük, progresif dispne ve retrosternal ağrı şikayetleriyle acil servise başvurdu. Solunum sayısı 26/dk olan hastanın takipneik ve abdominal solunumu olduğu saptandı. Oskültasyonda bilateral ekspiratuar ronküsler mevcuttu. Çekilen Toraks BT'de pnemomediastinum saptandı (Fig.1). Hastaya ampirik antibiyoterapi, bronkodilatör ve oksijen desteği başlandı. Semptomları rahatlamayan hasta takip tedavi ve ileri tetkik amacıyla YBÜ'ye devredildi. Olası bir trakeobronşiyal veya özofageal rüptürü/perforasyonu dışlamak ve mukozal hasarı evrelemek amacıyla hastaya fiberoptik bronkoskopi ve üst gastrointestinal sistem endoskopisi istendi. Yapılan endoskopi ve FOB işleminde patolojik rüptür alanı, derin nekroz veya akut patoloji saptanmadı. Klinik takiplerinde şikayetleri gerileyen vital bulguları stabilize olan hasta taburcu edildi.

Pnömomediastinum

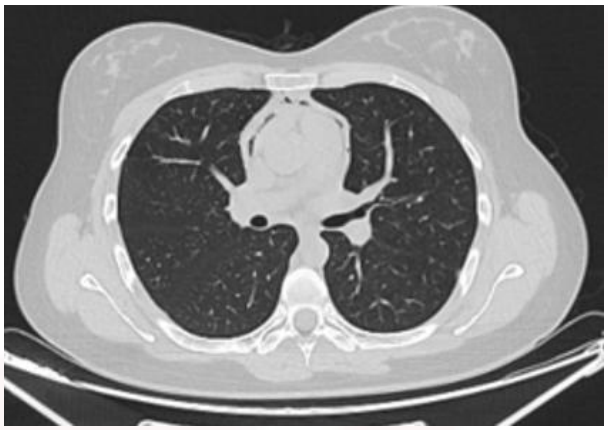

Sonuç: Endoskopik ve bronkoskopik değerlendirmelerin negatif olması, serbest havanın gross bir perforasyondan ziyade, şiddetli öksürüğe bağlı artmış basınçla gelişen mikroskobik alveolar rüptürlerden (Macklin etkisi) kaynaklandığını doğrulamaktadır. Toksik inhalasyon öyküsü, dispne ve göğüs ağrısı ile başvuran hastalarda spontan pnömomediastinum akılda tutulmalıdır. Anatomik bütünlük teyit edildikten sonra, bu komplikasyonun invaziv cerrahi gerekmeksizin konservatif yaklaşımla güvenle yönetilebileceği unutulmamalıdır.

Yayın No: SS - 004

Kalp İçinde Tuzak: Obstrüksiyon ve Arreste Neden Olan İntrakardiyak Kitle

Erhan Altunbaş[1], Serhat Bulut[1]

Erhan Altunbaş / Marmara Üniversitesi Tıp Fakültesi, Acil Tıp Anabilim Dalı, İstanbul, Türkiye

Giriş/Amaç: Bu olgu sunumunda, ani kardiyak arrest ile acil servise başvuran ileri evre hepatosellüler karsinomlu (HCC) bir hastada saptanan metastatik sağ atriyal intrakardiyak kitle ve buna bağlı gelişen dinamik intrakardiyak obstrüksiyon mekanizması tartışılmaktadır.

Olgu: Hepatit B'ye bağlı karaciğer sirozu, akciğer metastazı ve peritoneal karsinomatozu bulunan 65 yaşındaki erkek hasta, terapötik parasentez işleminin hemen ardından gelişen ani kardiyak arrest tablosunda acil servise getirildi. Kardiyopulmoner resüsitasyon (KPR) eşliğinde teslim alınan hastada, resüsitasyon sürecinde uygulanan odaklanmış acil ultrasonografik değerlendirme (FEEL protokolü) ile perikardiyal efüzyon ve tansiyon pnömotoraks dışlandı. Akut koroner sendrom ve pulmoner emboli de klinik ve görüntüleme bulguları ile ekarte edildi. Acil ekokardiyografide sağ atriyum içinde 50×30 mm boyutlarında kitle formasyonu saptandı (şekil 1 ve şekil 2). Yoğun sıvı replasmanı eşliğinde sürdürülen KPR'nin 10. dakikasında spontan dolaşım yeniden sağlandı. Laboratuvar değerlerinde belirgin özellik saptanmadı (tablo 1). Kritik klinik tablosu ve genel performans durumu nedeniyle cerrahi müdahale planlanamayan hasta yoğun bakım ünitesine (YBÜ) nakledildi. YBÜ'de ek girişim yapılmayan hasta üç gün sonra eksitus oldu.

Şekil 1: Ultrasonografi ile Subksifoidal dört boşluk görüntülemede kitlenin görünümü

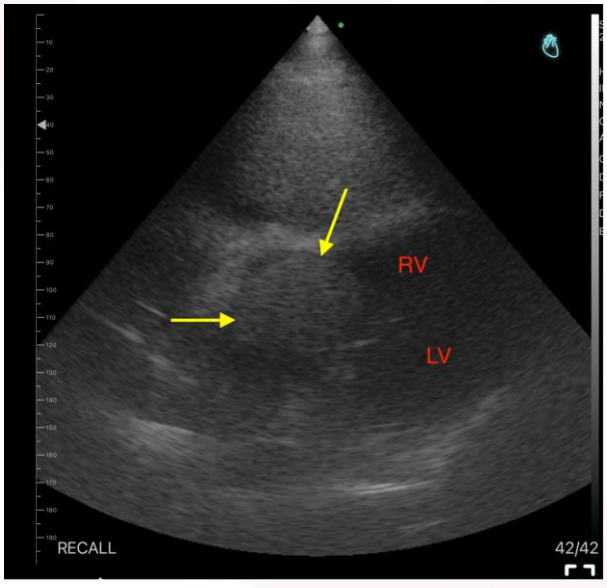

Sağ atriyumda yer alan ve sağ atriyum boşluğunu büyük ölçüde tıkayan intrakardiyak kitle (Sarı oklar) RV: sağ ventrikül; LV: sol ventrikül.

Şekil 2: Pulmoner Bilgisayarlı Tomografi Anjiografide Sağ Atriumda Kitlenin Görünümü

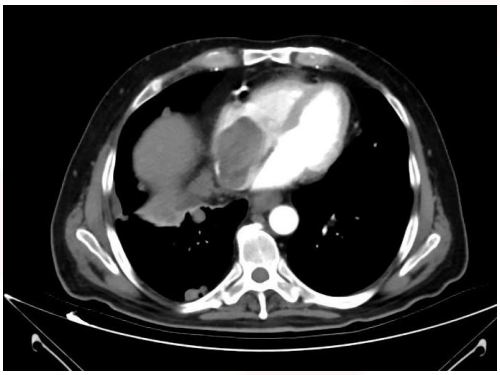

Tablo 1: Laboratuvar bulguları

Parametre	**Sonuç**
Troponin-I (1. saat)	138.9 ng/L (cut-off: 16 ng/L)
Troponin-I (2. saat)	148.2 ng/L (cut-off: 16 ng/L)
C-reactive protein (CRP)	154.10 mg/L
Kreatinin	1.73 mg/dL
Hemoglobin (Hgb)	9.9 g/dL
Trombosit	65,000 /µL
INR	1.8

HCC'nin vasküler yapıları istila etme eğilimi, intravasküler tümör trombüsü ve intrakardiyak yayılım açısından önemli bir risk oluşturmaktadır. Olgumuzda terapötik parasentezin tetiklediği göreceli hipovolemi, azalan sağ atriyum ön yükü aracılığıyla hareketli intrakardiyak kitlenin triküspit kapağı aralıklı olarak tıkamasına ve ani kardiyak arreste zemin hazırladığı düşünülmektedir.

Sonuç: Resüsitasyon sırasında yatak başı ultrasonografisi, kardiyak arrestin altta yatan nedeninin hızla aydınlatılmasında kritik öneme sahip, vazgeçilmez bir araçtır. Primer kardiyak tümörü veya melanom ve gastrointestinal maligniteler başta olmak üzere çeşitli ekstrakardiyak malignitelere bağlı metastatik kardiyak tutulum olabilecek hastalarda hipovolemiye yol açabilecek girişimler öncesinde kapsamlı ultrasonografik değerlendirme yapılmalıdır.

Yayın No: SS - 005

Ateş, Mukozit ve Ağrılı Döküntü: Acil Serviste Stevens-Johnson Sendromu/Toksik Epidermal Nekroliz Spektrumunun Erken Tanınması

İSMAİL BORAZAN[1], Alperen Yergenli[1]

Alperen Yergenli / Ankara Etlik Şehir Hastanesi, Acil Tıp Kliniği

Giriş/Amaç: Stevens-Johnson sendromu/toksik epidermal nekroliz spektrumu, çoğunlukla ilaç ilişkili gelişen, mukokütanöz nekroz ve epidermal ayrılma ile karakterize, nadir ancak hayatı tehdit edici dermatolojik acillerdendir. Erken dönemde ateş, halsizlik ve nonspesifik döküntü ile başlayabilmesi nedeniyle tanı gecikebilir. Bu olguda acil serviste erken tanınan bir SJS olgusunu sunmayı amaçladık.

Olgu: Kırk sekiz yaşında kadın hasta, üç gündür devam eden ateş, halsizlik, ağız içinde ağrılı yaralar ve gözlerde yanma-kızarıklık yakınmalarıyla acil servise başvurdu. Öyküsünde, başvurudan yaklaşık on gün önce idrar yolu enfeksiyonu nedeniyle trimetoprim-sülfametoksazol başlandığı öğrenildi. Başvuruda ateşi 38,6 °C, nabzı 118/dk, kan basıncı 110/70 mmHg idi. Muayenede gövde ve proksimal ekstremitelerde ağrılı eritematöz-purpurik maküller, atipik targetoid lezyonlar, belirgin deri hassasiyeti ve fokal Nikolsky pozitifliği saptandı. Oral mukozada erozyonlar, dudaklarda hemorajik krutlanma, bilateral konjonktival hiperemi ve genital mukozada yüzeyel erozyon izlendi. Epidermal ayrılma oranı yaklaşık %8 olarak hesaplandı. Klinik bulgular ve yakın dönem ilaç öyküsüyle hasta SJS/TEN spektrumunda değerlendirilerek Stevens-Johnson sendromu olarak sınıflandırıldı. SCORTEN skoru 2 idi. Şüpheli ilaç kesildi; intravenöz sıvı, analjezi ve destek tedavisi başlandı. Dermatoloji ve göz hastalıkları konsültasyonları istendi. Hasta dermatoloji servisine yatırıldı. Takipte sistemik kortikosteroid ve destek tedavisiyle yeni lezyon çıkışı üçüncü günde durdu. Onuncu yatış gününde oküler sekel olmadan taburcu edildi.

SJS/TEN'de ateş, deri ağrısı, mukozal tutulum, purpurik veya atipik targetoid lezyonlar ve yakın zamanda ilaç kullanımı acil hekimi için önemli uyarıcı bulgulardır. Epidermal ayrılma oranının belirlenmesi, SCORTEN hesaplanması ve multidisipliner yaklaşım prognoz açısından önemlidir. Şüpheli ilacın erken kesilmesi mortalite ve morbiditeyi azaltabilir.

Sonuç: Acil serviste ateş, mukozit ve ağrılı döküntü birlikteliğinde SJS/TEN mutlaka ayırıcı tanıda düşünülmelidir.

Yayın No: SS - 006

Acil Servise Kuduz Şüpheli Maruziyet ile Başvuran 18 Yaş Altı Olguların Demografik ve Klinik Özellikleri

Fatih Mehmet Gülmez[1], Emre Aygün[2], Ertuğrul Altınbilek[3]

Ertuğrul Altınbilek / Şişli Hamidiye Etfal Eğitim ve Araştırma Hastanesi

Giriş/Amaç: Bu çalışmada, çocukluk çağındaki kuduz riskli temasların epidemiyolojik özelliklerinin belirlenmesi, uygulanan klinik yaklaşımların değerlendirilmesi ve aşı şeması uyumunu etkileyen bağımsız risk faktörlerinin analiz edilmesi amaçlanmıştır. Kuduz, uygun profilaksi ile önlenebilir olmasına rağmen hala ciddi bir halk sağlığı sorunudur.

Yöntem: Ocak 2022 – Ocak 2026 tarihleri arasında Şişli Hamidiye Etfal Eğitim ve Araştırma Hastanesi Acil Servisi'ne kuduz riskli temas şüphesiyle başvuran, 4 yıllık süreci kapsayan 2174 çocuk olgu çalışmaya dahil edilmiştir. Veriler tanımlayıcı istatistikler ve çok değişkenli lojistik regresyon analizi ile değerlendirilmiştir. Bu çalışma için Şişli Hamidiye Etfal Eğitim ve Araştırma Hastanesi Etik Kurulu'nun 20.01.2026 tarihli ve 5307 sayılı onayı alınmıştır.

Bulgular: Olguların yaş ortalaması 8,57±4,76 yıl olup, %50,3'ü (n=1094) kadındır. Temasların %82,0'ı kedi, %17,4'ü köpektir; %87,3'ü kategori 2, %10,3'ü kategori 3 gruptadır. Olguların %95,7'sine aşı, %3,6'sına immünglobulin (IG), %62,5'ine yara bakımı ve %33,5'ine tetanoz profilaksisi uygulanmıştır. Planlanan aşı şeması %84,0 oranında tamamlanmıştır. Köpek temaslarında tamamlamama oranı (%18,4), kedi temaslarından (%9,9) anlamlı derecede yüksektir ($p < 0,001$). Başvuru süresi ≥2 gün gecikenlerde tamamlamama oranı %22,9'a yükselmektedir ($p < 0,001$). Lojistik regresyon analizinde; köpek teması (OR=1,74), hayvanın gözlem altında olması ($p < 0,001$) ve geç başvuru (OR=2,77) uyumsuzluğu artıran bağımsız risk faktörleri olarak saptanmıştır. Kategori 3 temas (OR=0,47) ve önceden profilaksi öyküsü (OR=0,19) ise tamamlama oranını anlamlı şekilde artıran faktörlerdir ($p < 0,05$).

Sonuç: Çocuklarda profilaksi uyumu genel olarak yüksektir; fakat köpek temasları ve geç başvurular şemanın yarım bırakılmasında kritik risk faktörleridir. Riskli temas sonrası erken başvuru ve şema uyumuna yönelik toplumsal farkındalığın artırılması, kuduzun önlenmesinde hayati önem taşımaktadır.

Yayın No: SS - 007

Travma Değerlendirmesi Sırasında Saptanan Dissemine Herpes Zoster: İleri Yaşta İnsidental Tanı

İlayda Taş[1]

İlayda Taş / Ankara Bilkent Şehir Hastanesi

Giriş/Amaç: Herpes zoster (HZ), varisella-zoster virüsünün reaktivasyonu sonucu genellikle tek dermatomla sınırlı veziküler döküntü ile seyrederken, dissemine kutanöz herpes zoster (DKHZ) primer dermatom dışına yayılan ≥20 lezyon ile tanımlanır ve yaşamı tehdit edebilecek komplikasyonlara yol açabilir. Erken tanı ve antiviral tedavi kritik öneme sahiptir. Acil serviste başvuru şekli ve ilk ön tanı klinik yaklaşımı yönlendirse de, bu durum altta yatan daha ciddi patolojilerin gözden kaçmasına neden olabilir. Bu olguda, travma ön tanısı ile başvuran ileri yaş bir hastada insidental olarak saptanan DKHZ üzerinden kapsamlı klinik değerlendirmenin önemi vurgulanmıştır.

Olgu: Tek merkezli, tanımlayıcı nitelikte olgu sunumudur. Düşme sonrası acil servise başvuran 94 yaşındaki erkek hasta; klinik bulgular, laboratuvar parametreleri ve görüntüleme yöntemleri ile sistematik olarak değerlendirilmiştir. Tanı dermatolojik muayene ile konulmuştur.

Sol inguinal bölgeden başlayarak gluteal bölge üzerinden gövde ve ekstremitelere yayılan, eritemli zemin üzerinde yer yer hemorajik veziküler döküntü; ayrıntılı anamnez ve sistematik fizik muayene ile saptandı. Dermatolojik değerlendirmede farklı dermatomlara yayılmış lezyonlar izlenirken mukozal tutulum gözlenmedi. Travmaya yönelik yapılan kraniyal ve spinal bilgisayarlı tomografilerde akut patoloji saptanmadı. C-reaktif protein 29 mg/L olup takipte geriledi. eGFR 48 mL/dk/1.73 m² idi. Renal fonksiyona göre düzenlenen intravenöz asiklovir tedavisi sonrası hasta 12 gün içinde klinik düzelme ile taburcu edildi.

Sonuç: Bu olgu, acil serviste ilk tanıya odaklanmanın eşlik eden klinik olarak önemli patolojilerin atlanmasına yol açabileceğini göstermektedir. İleri yaş hastalarda kapsamlı fizik muayene ve bütüncül klinik değerlendirme, erken tanı ve uygun tedavi açısından belirleyici olup, acil servis pratiğinde tanısal yaklaşımın geniş tutulması gerektiğini vurgulamaktadır.

Yayın No: SS - 008

Travma Sonrası Gözden Kaçabilen Tam Kat Pankreas Rüptürü: Gecikmiş Tanılı Bir Olgu Sunumu

ONUR KARABAY[1]

ONUR KARABAY / S.B.Ü SEYRANTEPE HAMİDİYE ETFAL EĞİTİM VE ARAŞTIRMA HASTANESİ

Giriş/Amaç: Pankreas yaralanmaları, abdominal travmalar içinde nadir görülen ancak tanısı geciktiğinde ciddi komplikasyonlara neden olabilen yaralanmalardır. Retroperitoneal yerleşimi nedeniyle erken dönemde fizik muayene ve görüntüleme bulguları sınırlı kalabilir. Hemodinamik olarak stabil hastalarda kontrastlı BT temel görüntüleme yöntemi olsa da, erken dönemde pankreas yaralanmaları normal ya da nonspesifik bulgularla seyredebilir. Bu nedenle klinik şüphe devam eden olgularda seri laboratuvar izlemi ve tekrarlayan görüntüleme önemlidir.

Olgu: Bu olgu sunumu, künt abdominal travma sonrası takipte travmatik tam kat pankreas rüptürü tanısı alan 21 yaşındaki kadın hastanın klinik, laboratuvar ve radyolojik verilerinin retrospektif olarak değerlendirilmesiyle hazırlanmıştır.

Yirmi bir yaşında kadın hasta, yaya olarak geçirdiği trafik kazası sonrası acil servise başvurdu. İlk değerlendirmede vital bulguları stabil olup sol üst kadranda hassasiyet mevcuttu. Başvuru laboratuvarlarında amilaz 158 U/L, lipaz 205 U/L, hemoglobin 13.9 g/dL ve CRP 0.62 mg/L saptandı. İlk kontrastlı batın BT'de pankreas ve diğer solid organlar doğal izlenmiş, serbest sıvı saptanmamıştır.Yaklaşık 4,5 saat sonra hastada senkop gelişti. Hemoglobin 12.1 g/dL'ye gerilerken, izlemde amilaz 1436 U/L, lipaz 1529 U/L ve CRP 87.64 mg/L'ye yükseldi. Genel cerrahi servisine interne edildi 2 gün sonra ki kontrol BT'de pankreas korpus-kuyruk bileşkesinde pankreatik kanalı tam kat geçen rüptür saptandı. Travmadan 4 gün sonra çekilen MRCP'de aynı bölgede tam kat yaralanma ile uyumlu bulgular izlenerek travmatik tam kat pankreas rüptürü tanısı desteklendi.

ŞEKİL 1 : Tomografide pankreas rüptürü

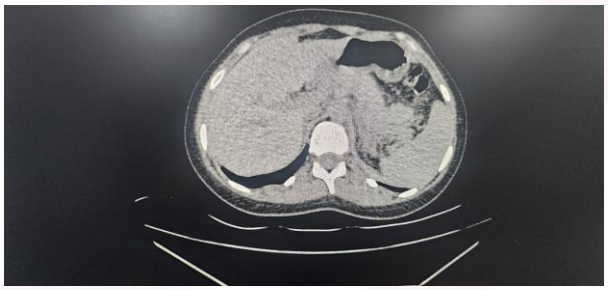

Kontrastlı aksiyel abdominal BT kesitinde, pankreas gövde hizasında parankim bütünlüğünün tam olarak kaybolduğu (transection) ve bu görünümün yüksek dereceli pankreas rüptürü (Evre III/IV yaralanma) ile uyumlu olduğu izlenmiştir. Peripankreatik alanda normal pankreas konturlarını tamamen silen yaygın heterojen yumuşak doku dansite artışı, stranding ve akut sıvı koleksiyonu/hematom mevcuttur.

Seri hemogram ve biyokimya değerlerinin karşılaştırması

Parametre	**1. Ölçüm (İlk Başvuru)**	**2. Ölçüm (Takip)**	**3. Ölçüm (24 saat)**	**Referans Aralığı**
Amilaz	158 U/L	271 U/L	**1436 U/L**	28 - 100 U/L
Lipaz	205 U/L	410 U/L	**1529 U/L**	0 - 67 U/L
CRP	0.62 mg/L	*Ölçüm Yok*	**87.64 mg/L**	0 - 5 mg/L
Lökosit (WBC)	11.03 x10³/µL	13.17 x10³/µL	---------	3.8 - 10 x10³/µL
Hemoglobin (HGB)	13.9 g/dL	12.1 g/dL	----------	11.5 - 15.5 g/dL
AST (SGOT)	52 U/L	39 U/L	**25 U/L**	0 - 35 U/L
ALT (SGPT)	36 U/L	28 U/L	**21 U/L**	0 - 35 U/L
Glukoz*	127 mg/dL	306 mg/dL	**94 mg/dL**	70 - 104 mg/dL
Total Bilirubin	0.34 mg/dL	0.32 mg/dL	**0.91 mg/dL**	0.3 - 1.2 mg/dL
Direkt Bilirubin	0.08 mg/dL	0.04 mg/dL	**0.13 mg/dL**	0.0 - 0.2 mg/dL
İndirekt Bilirubin	0.26 mg/dL	0.28 mg/dL	**0.78 mg/dL** ***	0 - 0.8 mg/dL

	İlk Üst Batın BT (Acil Başvuru)	5. Saat Kontrol BT	24. Saat Kontrol BT
Pankreas	Majör patoloji saptanmadı.	Distalde heterojen hipodens hat izlendi.	Korpus-kuyruk bileşkesinde pankreatik kanalı tam kat geçen rüptür ve kuyrukta kontüzyon.
Dalak	Boyutları ve parankim yapısı tabii.	Orta 1/3 posterior düzeyinde hipodens laserasyon hattı şüphesi.	Kontur ve parankim yapısı doğal. *(Pankreatik inflamasyonun dalağı taklit ettiği anlaşıldı)*.
Serbest Sıvı / Koleksiyon	Batında serbest sıvı saptanmadı.	Perisplenik alanda yoğun içerikli sıvı (intraperitoneal hemoraji şüphesi).	Mide büyük kurvatur komşuluğuna uzanan **54x25 mm sıvı koleksiyonu**. Perihepatik, pelvik ve sol üst kadranda hemorajik serbest sıvı.
Ekstra-abdominal Bulgular	Özellik bildirilmedi.	Özellik bildirilmedi.	Bilateral plevral efüzyon (sol dominant) ve komşu akciğerlerde atelektazi.
Diğer Karın İçi Organlar	Karaciğer, safra kesesi, böbrekler doğal.	Karaciğer diffüz yağlı, safra kesesinde çamur.	Karaciğer ve böbrekler doğal, sürrenaller normal.

Sonuç: Künt abdominal travma sonrası persistan karın ağrısı, klinik kötüleşme ve pankreatik enzim yüksekliği varlığında, ilk BT normal olsa bile pankreas yaralanması akılda tutulmalıdır. Seri fizik muayene, laboratuvar izlemi, tekrarlayan BT ve gerektiğinde MRCP kullanımı tanı gecikmesini önlemede kritik öneme sahiptir.

Yayın No: SS - 009

Travma Sonrası Bilinç Değişikliğinde Maskelenmiş Tani: Hepatik Ensefalopati Olgusu

Harun Kaplan[1], Serkan Bilgin[1], Hanife Kübra Gezer[1]

Harun Kaplan / İzmir Katip Çelebi Üniversitesi Atatürk Eğitim ve Araştırma Hastanesi

Giriş/Amaç: Travma hastalarında bilinç değişikliği sıklıkla travmatik santral sinir sistemi patolojileri ile ilişkilendirilmekte, metabolik nedenler gözden kaçabilmektedir. Özellikle anamnezin sınırlı olduğu hastalarda tanısal süreç zorlaşmaktadır. Bu olgu sunumunda, araç içi trafik kazası sonrası bilinç değişikliği ile başvuran ve ileri değerlendirmeler sonucunda hepatik ensefalopati tanısı alan sirotik bir hastanın sunulması amaçlandı.

Olgu: Elli sekiz yaşında erkek hasta araç içi trafik kazası sonrası 112 tarafından travma birimine getirildi. Başvuru sırasında Glasgow Koma Skoru 12 olan hasta konfüze olarak değerlendirildi. İlk değerlendirmede hasta yakınlarına ulaşılamadığı için ayrıntılı anamnez alınamadı.

Travma protokolü kapsamında yapılan kraniyal, torakal ve abdominal görüntülemelerde akut travmatik patoloji saptanmadı; yalnızca sirotik karaciğer görünümü izlendi. Takiplerinde bilinç durumu kötüleşen ve solunum paterni bozulan hastanın yakınlarından, bilinen karaciğer sirozu olduğu, son günlerde bilincinin dalgalandığı ve gömleğinin düğmesini ilikleyemeyecek kadar ellerinde titreme geliştiği öğrenildi. Hastanın siroz kontrolü amacıyla hastaneye gitmek üzere yola çıktığı sırada kazanın meydana geldiği ifade edildi. Laboratuvar incelemelerinde amonyak düzeyi 181 µmol/L olarak saptandı. T.Bilibubin 5 mg/dL Direkt Bilirubin 1.58 mg/dL olarak saptandı. Glasgow Koma Skoru 6'ya düşen hasta hava yolu güvenliği amacıyla elektif entübe edildi. Hasta hepatik ensefalopati tanısıyla dahiliye yoğun bakım ünitesine yatırıldı.

Beyin BT

Hastanın Beyin BT'si

Abdomen BT'si

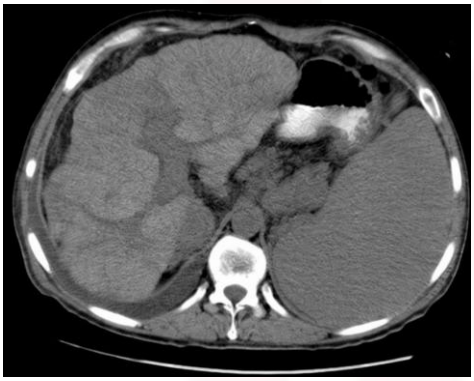

Sirotik Karaciğer Görünümü

Sonuç: Bu olgu, travma hastalarında bilinç değişikliğinin yalnızca travmatik nedenlerle açıklanmaması gerektiğini göstermektedir. Negatif görüntüleme sonuçlarına rağmen klinik kötüleşmenin sürdüğü olgularda metabolik nedenler yeniden değerlendirilmelidir. Siroz öyküsü, bilinç dalgalanması, hiperamonyemi ve ince motor beceri kaybı hepatik ensefalopati açısından önemli klinik ipuçlarıdır. Acil serviste dinamik değerlendirme ve multidisipliner yaklaşım mortaliteyi azaltmada kritik öneme sahiptir.

Yayın No: SS- 010

Toplum Kökenli Pnömoni Tanısı İle Hastaneye Yatırılan Hastalarda APUA Skoru İle Pnömoni Şiddet İndeksi (PSI) Skorunun 30 Günlük Mortaliteyi Öngörmedeki Tanısal Performanslarının Karşılaştırılması

ERTUĞRUL ALTINBİLEK[1], MÜFİDE ARZU ÖZKARAFAKILI[1], ABDULLAH AVLAÇ[1], EMRE SARIMAN[1], EMRULLAH EKİCİ[1], ARAS DALYAN[1]

EMRE SARIMAN / Şişli Hamidiye Etfal Eğitim ve Araştırma Hastanesi

Giriş/Amaç: Toplum kökenli pnömoni, acil servislerde önemli mortalite riski taşıyan klinik tablolardan biridir. Erken risk sınıflaması prognozun öngörülmesi ve uygun yatış düzeyinin belirlenmesi açısından önemlidir. Pnömoni Şiddet İndeksi (PSI) geçerli bir skorlama sistemi olmakla birlikte çok sayıda değişken gerektirir. Age, Pulse, Urea, Albumin (APUA) skoru ise dört kolay erişilebilir değişkenden oluşur. Bu çalışmada APUA'nın 30 günlük mortaliteyi öngörmedeki performansının PSI ile karşılaştırılması amaçlandı.

Yöntem: Etik kurul onayı alındıktan sonra, acil serviste toplum kökenli pnömoni tanısı alan ve servis veya yoğun bakım ünitesine yatırılan 400 hasta retrospektif olarak değerlendirildi. Birincil sonlanım 30 günlük mortaliteydi. Demografik, klinik ve laboratuvar veriler ile APUA ve PSI skorları kaydedildi. Gruplar uygun parametrik veya nonparametrik testlerle karşılaştırıldı. Skor performansları ROC analizi ile değerlendirildi; optimal cut-off değerleri Youden indeksi ile belirlendi.

Bulgular: 30 günlük mortalite 95 hastada (%23,8) izlendi. Bu grupta nabız, üre, APUA ve PSI skorları daha yüksek; albümin düzeyi daha düşüktü (tümü $p < 0,001$). APUA bileşen analizinde albümin, nabız ve üre mortalite ile bağımsız ilişkili bulundu. ROC analizinde APUA için AUC 0,726 (95% GA 0,670–0,780), PSI için AUC 0,800 (95% GA 0,746–0,846) saptandı. Optimal cut-off APUA için ≥4, PSI için ≥133 idi. PSI ve APUA birlikte modele alındığında her iki skor bağımsız anlamlılığını korudu.

30 Günlük Mortalite İçin ROC Eğrileri

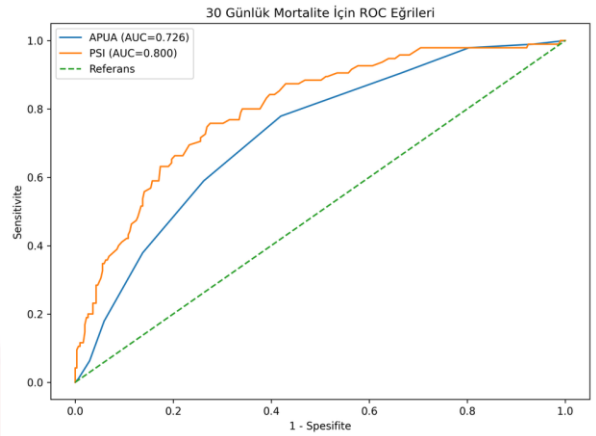

APUA ve PSI Skor Performansı

Skor	AUC (95% GA)	Optimal cut-off	Sensitivite	Spesifite	NPV
APUA	0,726 (0,670–0,780)	≥4	%77,9	%58,0	%89,4
PSI	0,800 (0,746–0,846)	≥133	%75,8	%72,5	%90,6

Sonuç: PSI, 30 günlük mortaliteyi öngörmede APUA'dan daha yüksek diskriminatif performans göstermiştir. Bununla birlikte APUA, dört kolay erişilebilir değişkenle kabul edilebilir prognostik performans sağlamış ve PSI ile birlikte değerlendirildiğinde bağımsız prognostik değerini korumuştur. APUA, acil serviste hızlı ön risk değerlendirmesi için pratik bir yardımcı araç olabilir.

Yayın No: SS - 011

Yapay Zeka Tarafından Oluşturulan Akut Pankreatit Bilgilerinin Okunabilirlik Değerlendirmesi: ChatGPT-5 ve Gemini 2.5 Pro Arasında Bir Karşılaştırma

Resmiye Nur Okudan[1], Cihan Bedel[1]

Cihan Bedel / Sağlık Bilimleri Üniversitesi Antalya Eğitim ve Araştırma Hastanesi Acil tıp

Giriş/Amaç: Yapay zeka (YZ) tabanlı büyük dil modelleri, hastalar ve sağlık profesyonelleri için tıbbi bilgi üretiminde giderek daha yaygın şekilde kullanılmaktadır. Ancak YZ tarafından oluşturulan sağlık bilgilerinin okunabilirliği önemli bir sorun olmaya devam etmektedir. Bu çalışmanın amacı, ChatGPT-5 ve Gemini 2.5 Pro tarafından oluşturulan akut pankreatit bilgilerinin okunabilirliğini standart okunabilirlik indeksleri kullanarak karşılaştırmaktır.

Yöntem: Bu çalışmada akut pankreatit ile ilgili yapay zeka tarafından oluşturulan metinler üzerinde karşılaştırmalı kesitsel okunabilirlik analizi yapılmıştır. Standartlaştırılmış istemler kullanılarak ChatGPT-5'ten 40, Gemini 2.5 Pro'dan ise 40 yanıt elde edilmiştir. Okunabilirlik; Automated Readability Index (ARI), Flesch Reading Ease Score, Gunning Fog Index, Flesch–Kincaid Grade Level, Coleman–Liau Index, SMOG Index, Linsear Write Formula, Dale–Chall Readability Score ve Spache Readability Formula gibi doğrulanmış okunabilirlik formülleri kullanılarak değerlendirilmiştir. İki yapay zeka modeli arasındaki okunabilirlik skorları istatistiksel olarak karşılaştırılmış ve $p < 0,05$ değeri anlamlı kabul edilmiştir.

Bulgular: Gemini 2.5 Pro, bazı okunabilirlik ölçütlerinde ChatGPT-5'e kıyasla daha düşük sınıf düzeyi skorları göstermiştir. Flesch–Kincaid Grade Level skorunda istatistiksel olarak anlamlı fark saptanmıştır (Gemini 2.5 Pro için 8,55±2,62; ChatGPT-5 için 9,25±1,64; $p < 0,001$). ChatGPT-5'in Flesch Reading Ease skorları biraz daha yüksek olmasına rağmen, ARI, Gunning Fog Index, Coleman–Liau Index, SMOG Index, Linsear Write Formula, Dale–Chall Readability Score ve Spache Readability Formula açısından anlamlı fark bulunmamıştır.

Tablo 1. Okunabilirlik puanları açısından CHATGPT ve GEMINI'nin karşılaştırılması

	GEMINI (n=40)	CHAT –GPT (n=40)	p-Value	
ARI	8,25±1,21	9.44±1,03	0.223	
Flesch Reading Ease	55,44±2,45	56,62±4,12	0.112	
Fog Scale (Gunning FOG Formula)	14.62±2,1	12.44±2.4	0.248	
Flesch-Kincaid Grade Level	8.55±2.62	9,25±1.64	<0.001	
Coleman-Liau Readability Index	11.84±3.12	15.62±1,82	0.244	
The SMOG Index	8.56±2.22	9.44±2,01	0.148	
Linsear Write Formula	60.12±10.660	66.38±10.84	0.332	
Dale-Chall Readability Score	10.44±0.66	11.84±0.98	0.642	
Spache Readability Formula	8.56±0.88	8.86±0.74	0.442	

Sonuç: Hem ChatGPT-5 hem de Gemini 2.5 Pro akut pankreatit hakkında okunabilir tıbbi bilgiler üretmiştir. Ancak Gemini 2.5 Pro, bazı okunabilirlik indekslerine göre hafif üstün performans göstermiştir.

Yayın No: SS - 012

Tedavisiz Tip 2 Diyabetten Fournier Gangrenine: Sosyoekonomik Engellerin Ölümcül Yüzü

Begüm Ezelsoy[1], Alper Görkem Çimen[1], Osman Gazi Karababa[1], Mustafa Çalık[1]

Begüm Ezelsoy / SBÜ İstanbul Gaziosmanpaşa Eğitim ve Araştırma Hastanesi

Giriş/Amaç: Fournier gangreni, perinenin hızla ilerleyen, yüksek mortaliteli nekrotizan fasiitidir. Tip 2 Diabetes Mellitus (DM) ve düşük sosyoekonomik düzey önemli predispozan faktörler arasındadır. Bu faktörler hem komplikasyon riskini artırmakta hem de sağlık hizmetine erişimde gecikmelere sebep olmaktadır. Bu vaka, sosyoekonomik engellerin hastalık progresyonu ve tedavi süreci üzerindeki etkisini göstermektedir.

Olgu: Olguya ait anemnez, klinik, laboratuvar ve görüntüleme verileri retrospektif olarak değerlendirildi.

50 yaşında erkek hasta, bir gündür devam eden akut üriner retansiyon ile acile başvurdu. Hasta koopere ve oryanteydi. Hastanın kalp tepe atımı 110 bpm ve ateşi 38.0°C'ydi. Hasta derinleşen anamnezde daha önce DM tanısı aldığını söylemiş ancak finansal zorluklardan ve yeterli sağlık okuryazarlığı olmamasından ötürü takiplerine gidemediğini belirtmiştir. Fizik muayenede kötü koku, pürülan üretral akıntı ve sağ gluteal bölgede krepitasyonun eşlik ettiği apse formasyonu saptandı. Laboratuvar sonuçlarında CRP 485 mg/L, WBC 24.5 × 10^3/µL, glukoz 370 mg/dL ve laktat 4.22 mmol/L olarak not edildi.Bilgisayarlı tomografide gluteal ve periprostatik abse formasyonu ile ile perineal ve retroperitoneal alanlara uzanan yaygın subkutan serbest hava imajları izlendi, bulgular Fournier gangreni lehine değerlendirildi. Hastaya intravenöz antibiyoterapi başlandı ve acil cerrahi endikasyonu konuldu. Ancak hasta, maddi yetersizlikler nedeniyle çalışmak zorunda olduğunu belirterek tedavi ret imzaladı. Ertesi gün aynı şikayetle tekrar başvuran hastanın enfektif parametrelerinin önceki güne göre yaklaşık iki kat arttığı görüldü ve hasta acil operasyona alındı.

Olguya Ait Kontrastlı Batın Bilgisayarlı Tomografi Bulguları

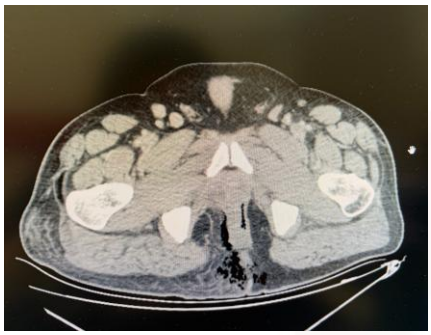

Sağ gluteal bölgede apse formasyonu, prostat komşuluğunda ek apse alanı ve perineal-intergluteal bölgeden başlayarak presakral, perivezikal ve retroperitoneal alanlara uzanan yaygın serbest hava

Gluteal Apse Muayene Bulgusu

*Hastanın izni alınarak çekilmiştir.

Sonuç: Bu olgu, acil serviste yalnızca klinik bulguların değil, hastaların sağlık hizmetine erişimini etkileyen sosyoekonomik engellerin de tedavi sürecini ve prognozu doğrudan etkileyebileceğini göstermektedir. Acil servis hekimleri, medikal yaklaşımın yanında bütüncül ve küresel bir sağlık anlayışını da benimsemelidir.

Yayın No: SS - 013

Rüptüre Abdominal Aort Anevrizmalı Bir Hastada ST Yükselmesi: Olgu Sunumu

Mehmet Esat Ferhatlar[1], Ali Sarıdaş[1]

Ali Sarıdaş / Prof. Dr. Cemil Taşcıoğlu Şehir Hastanesi

Giriş/Amaç: ST elevasyonlu miyokard infarktüsü (STEMI), acil serviste hızlı tanı ve reperfüzyon tedavisi gerektiren kritik bir klinik tablodur. Bununla birlikte bazı ölümcül vasküler patolojiler elektrokardiyografide ST elevasyonu oluşturarak STEMI'yi taklit edebilir. Rüptüre abdominal aort anevrizması (RAAA), yüksek mortaliteye sahip nadir bir acil durumdur ve nadiren ST yükselmeli miyokard enfarktüsünü (STEMI) taklit eder. Bu durum, antitrombosit tedavi gerektiren STEMI ile kanamayı kötüleştiren RAAA arasında ciddi bir tanı ikilemi yaratır.

Olgu: Seksen yaşında erkek hasta, karın ağrısı şikayetiyle acil servise başvurdu. Fizik muayenede abdominal hassasiyet mevcuttu. Başvuru elektrokardiyografisinde V1-V6, DI ve aVL derivasyonlarında ST elevasyonu, DII, DIII ve aVF derivasyonlarında ST depresyonu saptandı ve yaygın anterior STEMI olarak değerlendirildi (Figure 1).

Figure 1

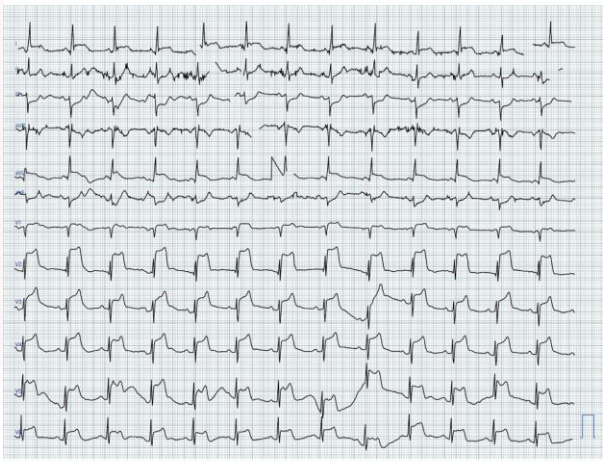

EKG'de V1, V2, V3, V4, V5, V6, DI ve aVL derivasyonlarında ST elevasyonu, DII, DIII ve aVF derivasyonlarında ise ST depresyonu görülmektedir

Acil koroner anjiyografi planlanırken hastanın bacaklarını hareket ettiremediğini ifade etmesi üzerine aort diseksiyonu/rüptürü açısından bilgisayarlı tomografi anjiyografi yapıldı. Görüntülemede retroperitoneal hematom ve rüptüre abdominal aort anevrizması saptandı (Figure 2). Koroner anjiyografi iptal edildi. Acil olarak kardiyovasküler cerrahi tarafından operasyona alınan hasta tüm destek tedavilerine rağmen operasyon sırasında kaybedildi.

Figure 2

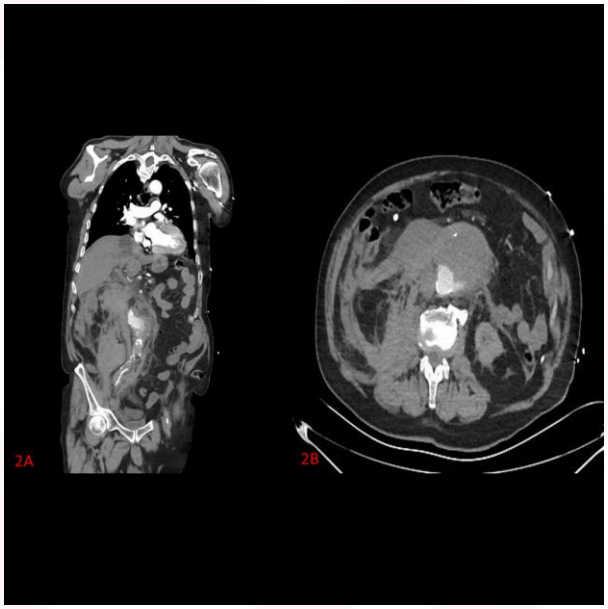

CTA, abdominal aort anevrizma rüptürü ve retroperitonda hematomu göstermektedir.

Sonuç: RAAA'nın STEMI ile karışmasının en önemli klinik sonuçlarından biri, hastalara antiplatelet ve antikoagülan tedavi başlanabilmesidir. STEMI tedavisinde kullanılan asetilsalisilik asit, heparin ve diğer antitrombotik ajanlar mevcut kanamayı artırarak mortaliteyi yükseltebilir. RAAA, nadiren de olsa STEMI paterni ile prezente olabilir ve literatürde bildirilen vakaların tamamı inferior STEMI şeklindeyken bu olgu bildiğimiz kadarıyla yaygın anterior STEMI ile seyreden ilk vakadır. EKG'de ST yükselmesi olan, ancak hipotansiyon, karın ağrısı veya ekstremite iskemisi bulguları eşlik eden hastalar RAAA açısından değerlendirilmelidir.

Yayın No: SS - 014

Nefrostomi İşlemi Sonrası Gelişen Hemodinamik Instabilite

Ömer Yeşil[1]

Ömer Yeşil / Haseki Eğitim Ve Araştırma Hastanesi

Giriş/Amaç: Perkütan nefrostomi işlemi, üriner obstrüksiyonların tedavisinde sık uygulanan girişimsel işlemlerden biridir. Genellikle güvenli kabul edilmekle birlikte enfeksiyon, sepsis, hemoraji ve nadiren işlem sonrası gelişen ciddi sistemik komplikasyonlar görülebilmektedir. Özellikle üriner enfeksiyon zemininde yapılan girişimsel işlemler sonrasında gelişen hemodinamik bozulma erken tanı ve hızlı müdahale gerektiren klinik tablolardır. Bu olgu sunumunda, nefrostomi işlemi sonrası hipotansiyon ve taşikardi gelişen bir hastanın sunulması amaçlandı.

Olgu: Bu çalışmada, girişimsel radyoloji ünitesinde nefrostomi işlemi sonrasında hemodinamik instabilite gelişen 58 yaşındaki erkek hastanın klinik, laboratuvar ve tedavi süreci retrospektif olarak değerlendirildi. Hastanın anamnez bilgileri, fizik muayene bulguları, vital parametreleri, uygulanan tedaviler ve konsültasyon süreçleri incelendi. Çalışma etik ilkelere uygun şekilde hazırlandı.

Bilinen lenfoma tanısı bulunan ve yaklaşık 3 yıldır bilateral nefrostomi kateteri olan hasta, nefrostomi değişimi amacıyla girişimsel radyoloji ünitesine alındı. Hastanın son 5 gündür üriner sistem enfeksiyonu nedeniyle seftriakson tedavisi aldığı öğrenildi. İşlem öncesinde profilaktik olarak 1 gram sefazolin uygulandı. İşlem sırasında pürülan drenaj izlendi. İşlem sonrasında taşikardi ve hipotansiyon gelişmesi üzerine hasta acil servise devralındı. Başvuru anındaki vital bulgularında tansiyon arteriyel 90/50 mmHg, nabız 130/dk olarak değerlendirildi. Hastaya 1000 cc izotonik sıvı replasmanı, parasetamol ve seftriakson tedavisi uygulandı. Methemoglobinemi ayırıcı tanıda düşünülerek anestezi kliniğine konsülte edildi. Yoğun bakım ünitesi yatışı yapıldı.

Sonuç: Nefrostomi işlemi sonrası gelişen hipotansiyon ve taşikardi, özellikle enfeksiyon zemininde bulunan hastalarda ciddi sistemik komplikasyonların habercisi olabilir. Bu hastalarda erken klinik değerlendirme, yakın hemodinamik takip ve hızlı multidisipliner yaklaşım kritik öneme sahiptir. Özellikle girişimsel işlemler sonrası gelişen ani klinik kötüleşmelerde sepsis ve diğer nadir komplikasyonlar ayırıcı tanıda akılda tutulmalıdır.

Yayın No: SS - 015

Senkop ile Başvuran Pnömosefalisi Olgusunda Rino-Orbito-Serebral Mukormikoz

rümeysa seren[1], enes ferhatlar[1], fatma köleoğlu[1]

rümeysa seren / bağcılar eğitim ve araştırma hastanesi

Giriş/Amaç: Mukormikoz, immün sistemi zayıflamış ve diyabet mellituslu kişilerde çeşitli farklı sendromlarla kendini gösterir: en yaygın olanlar rino-orbital-serebral ve pulmoner enfeksiyonlardır. Bunlar genellikle sinüzit semptomları ile başlar ve orbita, sert damak ve serebruma yayılır. Sinüslerden beyine yayılması ile bilinç değişikliği veya kaybına kadar ilerleyici semptomlar verebilir.En sık semtomlar ateş, burun ülseri veya nekrozu, göz çevresi veya yüzde şişme gibi semptomlardır. Diğer tutulumları arasında akciğer, gastrointestinal sistem, kutanöz, ve merkezi sinir sistemi bulunur.Tanı, dokuda organizmaların histopatolojik olarak tanımlanmasına dayanır. Kültür, serum testleri, PCR kullanılsa da, mukormikoz tanısı testlerde pozitif sonuç vermeyebilir. Yüksek klinik şüphe varlığında, tanıdan vazgeçilmemelidir. BT görüntülemesi ile kemik erozyonları, burun mukozasında yumuşak doku ödemi, sinüslerde kalınlaşma, orbital invazyon görülebilir.Tedavide en kısa zamanda antifungal tedaviye başlanması ve dokuların debridmanı yer alır.

Olgu: 57 yaşında erkek hasta evde bilinçsiz bulunma şikayeti ile getiriliyor. Hastanın geliş GKS 9(M3E3V3), sağ göz küresi yok, orbital fossa ve burun deliklerinde pürülan akıntılı siyah kabuklu lezyon mevcuttu. ög: diyabet ve inverted papillom zemininde scc nedenli 4 ay önce septoplasti mevcut. bt görüntülemesinde yaygın pnömosefali, sağ orbita medial ve inferior duvarda erozyon ve sinüs duvarında kalınlaşma izlendi.orbita ve nazal bölgeden biyopsi örneği alındı. hastaya mukor ön tanısı ile antifungal başlandı.genel durumu kötüleşen ve entübe edilen hasta ex oldu.

pnömosefali

Duvar erozyonu ve pnömosefali

Akıntılı göz lezyonu

Sonuç: Mukormikoz, immün sistemi baskılanmış kişilerde ortaya çıkabilen, agresif cerrahi ve antifungal tedavi gerektiren bir fırsatçı enfeksiyondur. Senkoptan bilinç bulanıklığına kadar varabilen çeşitli semptomlarla gelebilir. Tetikleyen faktörler göz önünde bulundurulmalıdır.Kültürün negatif çıkması, yüksek şüphe varlığında tedaviye başlamaya engel olmamalıdır.

Yayın No: SS - 016

Servikal Travmalı Hastalarda Potansiyel BT Aşırı Kullanımı: NEXUS Kriterlerine Dayalı Retrospektif Bir Ön Çalışma

Süleyman Saka[1], Berna Tokmakoğlu[1], Semih Musa Coşkun[2], Tutku Duman Şahan[1]

Berna Tokmakoğlu / İzmir Katip Çelebi Üniversitesi Atatürk Eğitim ve Araştırma Hastanesi

Giriş/Amaç: Servikal omurga travmalarında klinik karar kuralları gereksiz görüntülemeyi azaltmayı amaçlamaktadır. Bu çalışmada, servikal travma nedeniyle servikal bilgisayarlı tomografi (BT) yapılan hastalarda, NEXUS kriterlerine göre görüntüleme gerekliliği bulunan ve bulunmayan grupların karşılaştırılması; primer olarak düşük risk grubunda servikal BT kullanım sıklığının, ikincil olarak ise servikal fraktür saptanma oranlarının değerlendirilmesi amaçlandı.

Yöntem: Bu tek merkezli, retrospektif gözlemsel ön çalışmaya 01.01.2026–01.03.2026 tarihleri arasında üçüncü basamak bir acil servise servikal travma sonrası başvuran ve servikal BT görüntüleme yapılan 18 yaş ve üzeri 200 hasta dahil edildi. Hastalar NEXUS kriterlerine göre sınıflandırıldı. En az bir NEXUS kriterinin varlığı görüntüleme gerekliliği olarak kabul edilirken, hiçbir kriteri karşılamayan hastalar düşük risk grubu olarak değerlendirildi. Demografik özellikler, travma mekanizmaları, klinik bulgular ve servikal BT sonuçları retrospektif olarak incelendi. Gruplar arasında demografik özellikler, travma mekanizması ve servikal fraktür oranları karşılaştırıldı.

Bulgular: Hastaların medyan yaşı 54 (33–75) yıl olup %54'ü erkekti. En sık travma mekanizması düşme (%63,5) olarak saptandı. Hastaların %60'ı NEXUS kriterlerine göre düşük risk grubunda değerlendirildi. Toplam servikal fraktür prevalansı %5,5 idi. Görüntüleme gerekliliği bulunan hastalarda servikal fraktür oranı, düşük risk grubuna göre anlamlı derecede daha yüksekti (%11,2'ye karşı %1,7; p=0,008). Yaş, cinsiyet ve travma mekanizması açısından gruplar arasında anlamlı fark saptanmadı (p > 0,05).

Sonuç: NEXUS kriterlerine göre görüntüleme endikasyonu bulunan hastalarda servikal fraktür oranı daha yüksek, düşük risk grubunda ise oldukça düşük bulundu. Bu durum, düşük riskli hastalarda servikal BT kullanımının bir kısmının potansiyel aşırı görüntüleme ile ilişkili olabileceğini düşündürmektedir. NEXUS kriterleri, görüntüleme kararını destekleyen yararlı bir araç olmakla birlikte klinik değerlendirme ile birlikte kullanılmalıdır.

4. Ulusal Acil Tıp Kongresi
Anı Yönet, Umuda Şans Ver
9-11 Haziran Elexus Resort Hotel, K.K.T.C

Yayın No: SS - 017

65 Yaş Üzeri Trafik Kazalarının Demografik Ve Travmatik Özelliklerinin Değerlendirilmesi

Ömer Turan[1], İsmail Altın[1], Uğur Durmuş[2]

Uğur Durmuş / İstanbul Medeniyet Üniversitesi Tıp Fakültesi, Acil Tıp Anabilim Dalı, İstanbul, Türkiye

Giriş/Amaç: Bu çalışmada 65 yaş ve üzeri bireylerde trafik kazalarına bağlı gelişen travmatik yaralanmaların demografik özellikleri, travma bölgeleri ve fraktür paternlerinin değerlendirilmesi amaçlandı.

Yöntem: Retrospektif olarak gerçekleştirilen çalışmaya trafik kazası sonrası adli tıbbi değerlendirmesi yapılan 65 yaş ve üzeri 268 olgu dahil edildi. Olgular araç içi, araç dışı ve motorlu araç kazaları olarak sınıflandırıldı. Travma bölgeleri, intrakraniyal yaralanmalar, vertebral yaralanmalar ve ekstremite fraktürleri incelendi. İstatistiksel analizlerde Pearson ki-kare, Fisher exact ve Kruskal-Wallis H testleri kullanıldı. Çalışma için Göztepe Prof. Dr. Süleyman Yalçın Şehir Hastanesi Girişimsel Olmayan Klinik Araştırmalar Etik Kurulu'ndan onay alındı (Karar No: 2026/0156, Tarih: 04.03.2026).

Bulgular: Olguların yaşları 65-86 arasında değişmekteydi. Olguların 233'ü 65-75 yaş, 34'ü 75-85 yaş ve 1'i 85 yaş üzerindeydi. Göğüs bölgesi travmaları araç içi kazalarda anlamlı olarak daha yüksek bulundu ($p=0.006$). Omurga travmaları ve vertebra fraktürleri araç içi kazalarda daha sık saptandı ($p < 0.001$, $p=0.002$). Alt ekstremite travmaları araç dışı ve motorlu araç kazalarında anlamlı olarak daha yüksekti ($p < 0.001$). Tibia ve fibula fraktürlerinin özellikle araç dışı kazalarda daha sık görüldüğü belirlendi ($p=0.002$, $p=0.007$). Subdural kanama yalnızca araç içi kazalarda saptandı ($p=0.049$).

Sonuç: 65 yaş ve üzeri bireylerde trafik kazalarına bağlı yaralanma paternlerinin kaza mekanizmasına göre farklılık gösterdiği belirlendi. Araç içi kazalarda torakal ve vertebral yaralanmalar ön plandayken, araç dışı kazalarda alt ekstremite travmaları daha sık izlenmektedir. Yaşlı bireylerde travma yönetiminde kaza mekanizmasının dikkate alınması önemlidir.

4. ULUSAL ACİL TIP KONGRESİ
Türkiye Acil Tıp Vakfı
Anı Yönet, Umuda Şans Ver
9-11 HAZİRAN ELEKUS RESORT HOTEL, K.K.T.C

Yayın No: SS - 018

Sentetik Kannabinoid Kullanımı Sonrası Gelişen Akut İskemik İnme: Olgu Sunumu

Mustafa Yorgancıoğlu[1]

Mustafa Yorgancıoğlu / İzmir Torbalı Devlet Hastanesi

Giriş/Amaç: Giriş: Genç erişkinlerde kullanımı artan sentetik kannabinoidler (“bonzai”), doğal kannabinoidlere kıyasla daha güçlü agonist etkileriyle ciddi nörolojik komplikasyonlara yol açabilmektedir. Literatürde bu maddelere bağlı akut iskemik inme, subaraknoid kanama, aritmi ve ani ölüm bildirilmiştir (1-3).

Olgu: Olgu Sunumu: Bilinen kronik hastalığı olmayan 28 yaşında erkek hasta, bonzai kullanımından yaklaşık 1 saat sonra ani gelişen sol taraf güçsüzlüğü ve konuşma bozukluğuyla acil servise getirildi. Başvuruda tansiyonu 168/102 mmHg, nabzı 132/dk olan hastanın nörolojik muayenesinde sol santral fasiyal paralizi, sol hemiparezi (üst: 2/5, alt: 4/5), hafif dizartri saptandı (NIHSS: 5). Kontrastsız Beyin BT'de patoloji saptanmadı. Difüzyon MRG’de sağ periventriküler derin beyaz cevher ve bazal ganglion düzeyinde akut iskemik enfarkt ile uyumlu difüzyon kısıtlılığı izlendi. Hastanın diğer olası madde kullanım durumlarını dışlamak amacıyla istenen rutin idrar toksikoloji paneli negatif sonuçlandı. Hasta nöroloji kliniğine yatırıldı.

Kranial difüzyon MRG ve ADC incelemesinde sağ paraventriküler derin beyaz cevher ve bazal ganglion düzeyinde akut iskemik enfarkt görünümü.

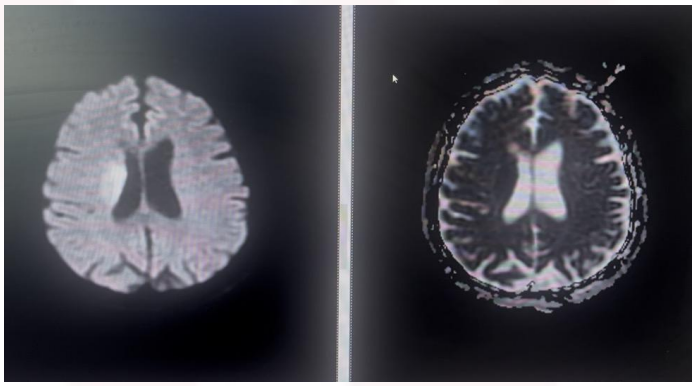

Tartışma: Sentetik kannabinoid ilişkili inmelerin mekanizmasında serebral vazospazm, endotelyal hasar, hipertansif ataklar ve katekolamin deşarjı suçlanmaktadır (2). Freeman ve ark. ile Doğan ve ark. (1,4), genç olgularda bonzai kullanımı sonrası gelişen orta serebral arter ve akut iskemik enfarktları bildirerek bu maddelerin önemli bir risk faktörü olduğunu vurgulamıştır. Olgumuzdaki gibi standart toksikoloji taramasının negatif olması tanıyı dışlamaz; çünkü bu maddelerin çoğu rutin panellerde saptanamamaktadır (5).

Sonuç: Sonuç: Genç yaşta ek risk faktörü olmaksızın akut iskemik inme ile başvuran hastalarda sentetik kannabinoid kullanımı mutlaka sorgulanmalı, rutin toksikoloji testlerinin negatif olabileceği unutulmamalıdır.

Yayın No: SS- 019

Akut Parapleji ile Başvuran Spinal Kord Enfarktı Olgusunda Tanısal İkilem ve Yalancı HSV-1 Pozitifliği

Emir Bilici[1], Muhammed Furkan Özden[1], Süreyya Tuba Fettahoğlu[1], Özgür Söğüt[1], Adem Az[1]

Emir Bilici / İstanbul Haseki Eğitim ve Araştırma Hastanesi

Giriş/Amaç: Spinal kord enfarktı (SKE), akut parapareziyle seyreden ve transvers miyelit (TM) gibi inflamatuar süreçleri taklit edebilen nadir, tanısal olarak zorlayıcı bir acil patolojidir.

Olgu: Altmış dört yaşında kadın hasta, ani başlayan şiddetli sırt ağrısı (T11-12 seviyesinde) ve dispne sonrası gelişen bilateral alt ekstremitede kuvvetsizlik ve uyuşma şikayetiyle başvurdu. Özgeçmişinde hipertansiyon ve diabetes mellitus öyküsü mevcuttu. Nörolojik muayenesinde; alt ekstremitelerde derin tendon refleksleri alınamadı, taban derisi refleksleri lakayttı ve motor güç ağrılı uyarana minimal yanıtlıydı.

Acil servisteki laboratuvar, beyin BT ve difüzyon MRG tetkikleri doğaldı. İlk lomber ponksiyonu (LP) patolojisiz olan hasta, SKE ve TM ön tanılarıyla nöroloji yoğun bakım ünitesine yatırıldı. Takibindeki LP PCR incelemesinde HSV-1 pozitifliği saptanması üzerine viral TM düşünülerek asiklovir, pulse steroid ve plazmaferez tedavileri uygulandı. Tedavi altında klinik semptomları gerilemeyen hastanın kontrastlı spinal MRG'sinde T1-7 seviyelerinde sinyal artışı izlendi. Sonraki mükerrer LP testinde HSV-1'in negatif gelmesi ve spinal görüntülemedeki iskemi odaklarının netleşmesi üzerine kesin tanı SKE olarak revize edildi.

Sonuç: 10 gün servis takibi sırasınca klinik durumunda iyileşme gözlenmeyen ancak progresyon görülmeyen hastanın ayaktan takibi planlandı ve oral antikoagülan tedaviyle taburcu edildi. Akut gelişen paraparezi nedeniyle acil servise başvuran hastaların ayırıcı tanısında TM'den daha nadir görülen SKE mutlaka düşünülmelidir. Sırt ağrısı ve nefes darlığı semptomların varlığı, SKE şüphesinde destekleyici olabilir. LP' deki yalancı pozitiflikler(HSV-1 gibi) tanısal karışıklığa yol açabilse de, bu süreçte seri nöroradyolojik tetkikler ve klinik durum doğru tanıya ulaşmada yardımcı olabilir.Vakamızı asıl "özgün" kılan durum ise, BOS PCR incelemesinde saptanan yalancı HSV-1 pozitifliğidir. Bu durum, klinisyeni hızla viral TM tanısına yönlendirerek SKE tanısında gecikmeye yol açabilir.

Yayın No: SS- 020

Kaptopril Anjiyoödemini Taklit Eden, Haemophilus influenzae İlişkili Kompleman ve IgG Pozitif Atipik Otoimmün Hemolitik Anemi: Acil Serviste Tanısal Yaklaşım

Erhan Altunbaş[1], Emir Ünal[1]

Erhan Altunbaş / Marmara Üniversitesi Tıp Fakültesi

Giriş/Amaç: Otoimmün hemolitik anemiler (OİHA), acil servislerde atipik klinik prezantasyonlar ve laboratuvar artefaktları ile maskelenebilir. Haemophilus influenzae kaynaklı, hem IgG hem de kompleman (C3d) pozitifliğiyle seyreden sekonder OİHA olguları literatürde son derece nadirdir. Bu sunumda, kaptopril kullanımı sonrası anjiyoödem ön tanısıyla acil servisimize başvuran ve tekrarlayan in vitro hemoliz ipucuyla tanı alan atipik bir OİHA olgusunun CARE kılavuzuna göre sunulması amaçlanmıştır.

Olgu: Benign beyin tümörü ve hipertansiyon öyküsü olan 40 yaşında kadın hasta, kaptopril kullanımı sonrası ani gelişen nefes darlığı, dudakta uyuşma ve konuşma bozukluğu şikayetleriyle acil servisimize başvurdu. İlk fizik muayenesinde skleraları hafif ikterik saptanan hastanın acil laboratuvarımızda çalışılan hemogram örneklerinin üst üste "hemolizli numune" olarak reddedilmesi üzerine, yeni alınan tüpler 37°C su banyosunda bekletilerek çalışıldı. Analizde derin anemi (HGB: 9.5 g/dL) ve trombositopeni (PLT: 90.000/uL) tespit edildi. Sunum için hastadan yazılı aydınlatılmış onam alındı.

Klinik Seyir ve Laboratuvar Takip Zaman Çizelgesi

Parametre (Referans Aralığı)	Acil Servis Başvurusu	Servis Takibi	Taburculuk / Stabilizasyon Öncesi	Klinik Anlamı
Klinik Durum	Kaptopril sonrası anjiyoödem taklidi, 37°C su banyosunda kan çalışılması	Hematoloji servisine yatış, H. influenzae tespiti ve Ab tedavisi	Kemik iliği biyopsisi ve malignite tarama planı	
Hemoglobin (12-16 g/dL)	9.5	9.0	9.1	anemi,stabil seyir
Trombosit (PLT) (150-450 bin)	90.000	254.000	250.000	Başvuruda tüketim trombositopenisi
WBC (4-10 bin)	17.09 (Sola kayma +)	8.93	9.00	Enfeksiyona sekonder lökositoz
LDH (135-214 U/L)	1495.1	358	341	Akut intravasküler hemoliz kanıtı ve tedaviye yanıt
Total Bilirubin (0.3-1.2 mg/dL)	2.55	-	-	İndirekt bilirubin hakimiyetinde sarılık
Haptoglobin (0.3-2 g/L)	<0.1	-	-	Yaygın eritrosit yıkımı
CRP (0-5 mg/L)	9.51	9.51	10.79	Enfektif/inflamatuvar süreç takibi
Direkt Coombs	C3d (+4), IgG (+2)	-	-	Kompleman fiksasyonlu OİHA tanısı

Hastanın acil servise başvurusundan hematoloji servisindeki stabilizasyonuna kadar olan kritik dönüm noktalarını ve hemoliz parametrelerinin gerileyişini özetlemektedir.

İndirekt hiperbilirubinemi (T.Bil: 2.55 mg/dL), haptoglobin düşüklüğü (< 0.1 g/L) ve yüksek LDH (1495 U/L) ile intravasküler hemoliz doğrulandı. Direkt Coombs testinde C3d (+4) ve IgG (+2) pozitif saptanırken, rutin soğuk aglütinasyon testi negatifti. Periferik yaymada polikromazi ve sola kayma izlendi. Solunum panelinde H. influenzae pozitifliği saptanan ve sekonder malignite/etiyoloji taramaları başlatılan hasta hematoloji kliniğine interne edildi. Antibiyotik ve destek tedavisiyle LDH düzeyi 341 U/L'ye geriledi, anemi ve trombositopenisi stabilize oldu.

Hastanın Başvuru Anındaki Periferik Yayma Bulguları

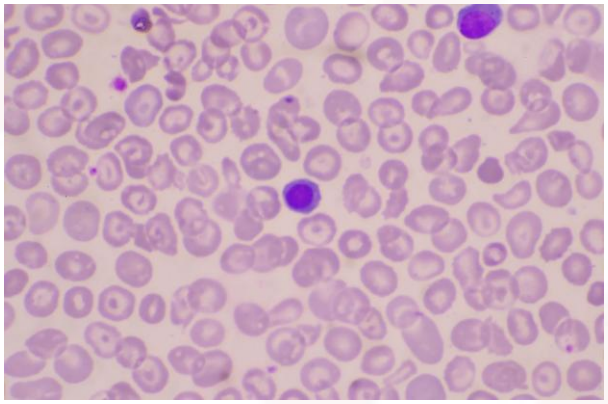

Wright-Giemsa boyası ile boyanmış periferik kan yaymasında, Haemophilus influenzae enfeksiyonuna sekonder gelişen kompleman ve IgG pozitif otoimmün hemolitik anemi (OİHA) tablosu izlenmektedir.

Sonuç: Acil serviste anjiyoödem benzeri mikrovasküler semptomlar ve laboratuvarda sürekli reddedilen hemolizli tüpler, OİHA için erken bir uyarı işaretidir. H. influenzae'nin mikst/kompleman ilişkili hemolizi tetikleyebileceği akılda tutulmalı, şüpheli numuneler hızla 37°C'de işlenmelidir.

Yayın No: SS - 021

vena cava superior sendromu

Gülbahar bıçakçı[1]

Gülbahar bıçakçı / Haydarpaşa Numune Eğitim Araştırma hastanesi

Giriş/Amaç: Superior Vena Cava Sendromu (SVCS), vena cava superior obstrüksiyonu sonucu gelişen ve baş-boyun bölgesinde venöz konjesyon ile seyreden klinik tablodur. En sık neden malignitelerdir. Dispne, yüz-boyun şişliği ve üst ekstremite ödemi ile başvurabilir. Erken tanı ve hızlı müdahale ciddi komplikasyonların önlenmesi açısından önemlidir.

Olgu: 79 yaş erkek hasta; boyun, sağ kol ve yüzün sağ yarısında şişlik-kızarıklık şikayetiyle başvurdu. Semptomların 20 gündür devam ettiği ve dış merkez tedavilerine rağmen gerilemediği öğrenildi. Fizik muayenede yüz-boyunda ödem, sağ üst ekstremitede venöz dolgunluk ve pozitif Pemberton bulgusu saptandı.

fizik muayene

sağ kol sol arası belirgin ödem

Ta:173/94 MAP:120 mmHg, nabız: 105/dk, solunum sayısı: 16/dk, ateş: 36,5 °C ve SPO2: 94%, Laboratuvar incelemelerinde belirgin patoloji yoktu.(WBC: 10,7 hb:14,6 CRP:25,5 BNP:168 Trop:10,7)CT anjiyografide vena cavaya bası yapan kitle, toraks BT anjiyografide mediastinal multiple LAP ve vena cava superior düzeyinde invazyon/trombüs şüphesi izlendi. İleri değerlendirme sonrası hastaya SVCS tanısı konuldu. Hastaya semptomatik tedavi başlanarak dahiliye servisine devredildi.

bt görüntüsü

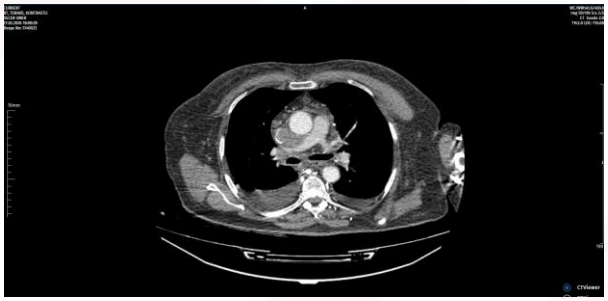

trombüs görüntüsü

Sonuç: SVCS; yüz-boyun ödemi ve üst ekstremite şişliği ile başvurabilen önemli bir acil durumdur. Başlangıç semptomları nedeniyle alerjik reaksiyon ve anjiyoödem ile karışabilmektedir. Bu olguda Pemberton bulgusunun pozitifliği mediastinal bası açısından yol gösterici olmuş ve tanıya katkı sağlamıştır. Yüz-boyun şişliği ile başvuran hastalarda SVCS ayırıcı tanıda düşünülmelidir.

Yayın No: SS - 022

Persistan Abdominal Ağrıda Atlanabilen Bir Cerrahi Acil: Mezenterik Volvulus

Narot Kaplan[1], Mehmet Birkan Korgan[1], Kemal Gökçek[1], Sedat Yanturalı[1]

Narot Kaplan / Dokuz Eylül Üniversitesi Tıp Fakültesi, Acil Tıp Anabilim Dalı, İzmir

Giriş/Amaç: Mezenterik volvulus,bağırsak anslarının ve mezenterik dokunun genellikle süperior mezenterik arter(SMA) ekseni etrafında dönmesiyle oluşan,intestinal iskemi ve nekroza ilerleyebilen nadir ancak yaşamı tehdit edici bir akut batın nedenidir.Patofizyolojik süreç venöz obstrüksiyonla başlar,arteriyel iskemiye,nekroza ve tedavi edilmezse perforasyona ilerler.Klinik bulguların nonspesifik olması ve laktat gibi laboratuvar parametrelerinin erken dönemde normal olabilmesi tanıyı geciktirebilir.Tanıda en değerli görüntüleme yöntemi kontrastlı abdominal BT olup "girdap belirtisi",mezenterik ödem ve bağırsak duvar kalınlaşması önemli radyolojik bulgulardır.Bu olguda,ilk değerlendirmelerde gözden kaçan ancak klinik şüpheyle görüntülemelerin yeniden değerlendirilmesiyle tanı alan erişkin bir mezenterik volvulus hastası sunuldu.

Olgu: Kırk yaşında kadın hasta, bir gün önce ani başlayan yaygın karın ağrısı nedeniyle acil servise başvurdu.Ağrının alt kadranlarda daha belirgin olduğu, bulantı,kusma,konstipasyonun eşlik etmediği öğrenildi.Hastanın bir gün önce başka merkeze başvurduğu, yapılan tetkiklerde akut patoloji saptanmadığı ve lavman sonrası yakınmalarında geçici düzelme olması üzerine taburcu edildiği öğrenildi.Ağrısının devam etmesi üzerine hastanemize yeniden başvurdu.

Özgeçmişinde yalnızca alerjik astım bulunan ve geçirilmiş cerrahi öyküsü olmayan hastanın vital bulguları stabildi.Fizik muayenesinde alt kadranlarda minimal distansiyon, yaygın abdominal hassasiyet ve sağ alt kadranda rebound mevcuttu. Laboratuvar incelemelerinde lökositoz saptanırken laktat düzeyi normaldi.Kontrastlı abdominal BT'de mezenterik yapılarda torsiyon görünümü, superior mezenterik vende kalibrasyon azalması ve distal ince barsak anslarında ödem izlendi. Bulgular venöz iskemi ile uyumlu mezenterik volvulus lehine değerlendirildi.Hasta operasyon planıyla cerrahiye devredildi.

Sonuç: Mezenterik volvulus, laboratuvar sonuçlarının (özellikle laktat) ve erken görüntülemelerin normal seyredebileceği hızlı ilerleyen bir cerrahi acildir. Persistan ve açıklanamayan karın ağrısında klinik şüphe sürdürülmeli ve görüntülemeler mutlaka yeniden değerlendirilmelidir. Klinik takip ve yapılan erken cerrahi müdahale, bağırsak rezeksiyonunu ve mortaliteyi önlemede kritik öneme sahiptir.

Yayın No: SS - 023

Koroid Pleksus Ksantagranülomu

Batuhan Yavuz[1], Rezan Karaali[2], Gülşah Şehitoğlu Alpağut[1]

Batuhan Yavuz / İzmir Demokrasi Üniversitesi Buca Seyfidemirsoy Eğitim ve Araştırma Hastanesi

Giriş/Amaç: Koroid pleksus ksantogranülomları, patolojik olarak kolesterol kristalleri, hemosiderin birikimi, lenfositik infiltrasyon ve fibröz proliferasyon ile karakterize iyi huylu, iyi sınırlanmış lobüler lezyonlardır. Çoğu lateral ventriküllerde, genellikle bilateral olarak meydana gelir. BT'de, beyin dokusuna kıyasla hipo veya hiperdens olabilen ve bir kalsifikasyon kenarına sahip olabilen küresel veya oval lezyonlardır.MRG'de, T1 ağırlıklı görüntülerde tipik olarak izo- veya hipoyoğun ve T2 ağırlıklı görüntülerde hipointenstir; çoğu difüzyon ağırlıklı görüntülemede azaltılmış difüzyon gösterir.Büyük çoğunluğu takip gerektirmeyen asemptomatik ve tesadüfi bulgulardır. Nadir üçüncü ventriküler ksantogranülomların hidrosefali neden olduğu ve kolloid kistleri taklit edebileceği bildirilmiştir.

Olgu: Acil servise senkop ile başvuran hastanın takibi ve araştırılması ile elde edilmiştir. Tarafımıza senkop sonrası kafa travması ile gelen 11 yaş erkek hastanın yapılan ilk nörolojik muayenesinin olağan olmasına rağmen hastada bulantı ve baş dönmesi semptomları olması nedeni ile bilgisayarlı tomografi çekildi. Elde edilen görüntülerde hastanın lateral ventriküllerini kaplayan sağda 20x18mm, solda 24x17mm boyutlarında periferik kalsifikasyonu bulunan ve düzenli sınırlara sahip koroid pleksus ksantagranülomları saptanmıştır. Bunun üzerine yapılan nörolojik muayenelerde kötüleşme olmaması, takiplerde şikayetleri gerileyen hastaya beyin sinir cerrahisi takibi önerilerek taburcu edildi.

Resim 1

Resim 1

Resim 2

Resim 2

Sonuç: Koroid pleksus ksantogranülomları çoğu zaman benign ve insidental kabul edilse de, acil serviste açıklanamayan nörolojik semptomlar, hidrosefali veya atipik intrakraniyal görüntüleme bulguları ile başvuran hastalarda ayırıcı tanıda akılda tutulması; erken farkındalık sayesinde gereksiz gecikme, yanlış tanı ve potansiyel nörolojik morbiditenin önlenmesi açısından kritik önem taşımaktadır.

Yayın No: SS - 024

PA-Akciğer Grafisi Analizinde Alana Özgü ve Bilgisayarlı Görme Odaklı Yapay Zeka Modelleri ile Genel Amaçlı Modellerin Acil Tıp Uzmanlarıyla Karşılaştırılması

Özgür Söğüt[1], Yunus Doğan[1], Adem Az[1], Mustafa Fatih Öztürk[1]

Mustafa Fatih Öztürk / Haseki Eğitim ve Araştırma Hastanesi

Giriş/Amaç: Yapay zeka (YZ), tıbbi görüntülerin yorumlanmasını iyileştirme potansiyeline sahiptir. Ancak acil servis (AS) gibi hızlı karar gerektiren ortamlarda genel amaçlı büyük dil modelleri (LLM) ile alana özgü bilgisayarlı görüntüleme sistemlerinin etkinliği yeterince karşılaştırılmamıştır. Bu çalışmanın amacı; GPT-5, Xray-GPT ve Qure.ai modellerinin posteroanterior akciğer grafisi (PA-CXR) yorumlamasındaki tanısal doğruluğunu acil tıp uzmanlarının (ATU) performansıyla değerlendirmek ve karşılaştırmaktır.

Yöntem: Haziran-Aralık 2024 arasında Haseki Eğitim ve Araştırma Hastanesinde yürütülen bu prospektif, kesitsel çalışmaya, etik kurul onayı (No: 31-2025) alınarak 30 ATU dahil edilmiştir. Gerçek AS vakalarından yüksek teknik kalitede 40 adet çoktan seçmeli PA-CXR sorusu (6 tanı grubu) derlenmiştir. ATU'lar testi bir kez tamamlarken, YZ modelleri aynı testi ardışık 30 gün boyunca günde bir kez yanıtlamıştır. Veriler Friedman ve Wilcoxon işaretli sıra testleri ile analiz edilmiştir.

Bulgular: Qure.ai en yüksek genel doğruluğa ulaşarak (medyan: 37.0; IQR: 36.8-38.0) hemATU'ları (medyan: 32.0; IQR: 31.0-33.0) hem de GPT tabanlı modelleri (GPT-5 medyan: 19.0,Xray-GPT medyan: 19.0) anlamlı derecede geride bırakmıştır ($p < 0.001$). Qure.ai; pnömoni (medyan: 12.0) ve pnömotoraks (medyan: 10.0) gibi kritik vakalarda en yüksek doğruluğu göstermiştir. GPT modelleri ise yaklaşık %50 doğrulukla ATU'lardan anlamlı derecede geride kalmıştır ($p < 0.001$). Temel bulgular Tablo 1 ve Tablo 2'de sunulmuştur.

Sonuç: PA-CXR yorumlanmasında alana özgü ve bilgisayarlı görme tabanlı YZ sistemleri, uzman hekimlerle yarışabilecek ve onları aşabilecek düzeydedir; genel amaçlı LLM'ler ise görsel tanıda yetersizdir. Bu sistemlerin AS iş akışlarına yardımcı araç olarak entegrasyonu tanısal doğruluğu artırabilir.

Yayın No: SS - 025

Renal Kolik Hastalarında İntradermal Steril Su Enjeksiyonu İle Ağrı Yönetimi: Etkinlik, Süre ve Hasta Sonuçları

Şeyma Nur POLAT[1], Adem AZ[1], Özgür SÖĞÜT[1], Muhammed Furkan ÖZDEN[1], Tilbe GÖKÇE[1], Ayşe Feyza ÇELİK[1]

Şeyma Nur POLAT / Sultangazi Haseki Eğitim ve Araştırma Hastanesi

Giriş/Amaç: Renal kolik,acil servis pratiğinde hızlı analjezi gerektiren şiddetli bir ağrı tablosudur.İntradermal steril su enjeksiyonu(İSSE) nonfarmakolojik, uygulanması kolay ve güvenilir bir alternatif olarak öne çıksa da, analjezik etkinin başlangıç zamanı,etki süresi,ağrı nüksünün zamanlaması ve yanıtı belirleyen özelliklerine ilişkin veriler sınırlıdır.Bu çalışmanın amacı;akut renal kolik'in medikal tedavisinde İSSE'nin etkinliğini, güvenilirliğini,analjezik etkinlik süresini ve tedavi başarısını etkileyen klinik faktörleri araştırmaktır.

Yöntem: Bu çalışma, 2024 yılında Acile renal kolik ile başvuran hastalar üzerinde yürütülen tek merkezli, retrospektif bir araştırmadır.Görüntülemeyle renal kolik tanısı doğrulanan ve 1.basamak tedavi olarak İSSE uygulanan 18yaş ve üzeri toplam 156 hasta çalışmaya dahil edildi.İSSE, insülin enjektörü kullanılarak, hastanın flank bölgesini çevreleyen dört noktaya intradermal ve her bir noktaya 0,1–0,2mL olacak şekilde uygulandı.Çalışmanın birincil sonlanım noktası,işlem öncesi ve işlem sonrası 15, 30 ve 60. dakikalarda ölçülen Vizüel Analog Skala(VAS) skorları üzerinden analjezik etkinlik olarak belirlendi.İkincil sonlanım noktaları ise etki başlama süresi,kurtarıcı analjezik gereksinimi ve tedavi başarısı ile ilişkili klinik değişkenlerdi.

ISWI UYGULAMASI

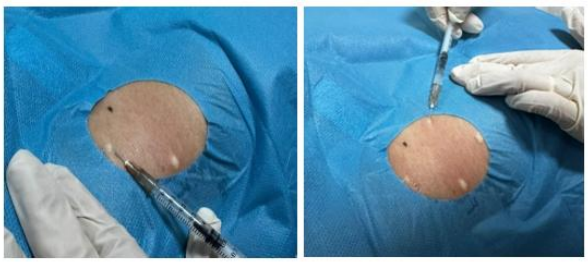

Bulgular: Hastalarda başvuru sırasında ölçülen VAS medyan değeri 9 cmidi.İSSE uygulaması, hastaların %77,6'sında (n=121) ek bir analjeziğe ihtiyaç duyulmaksızın ağrı kontrolü sağladı.Tedaviye yanıt veren hastalarda analjezik etki başlangıç süresi medyan 2,0 dakika olarak tespit edildi.Hastalarda tedavi sonrası 15,30ve 60. dakikalarda ölçülen VAS skorları medyan değerleri sırasıyla 2,0-2,0ve -1,0 dakikaydı.Takip süresinde VAS skorlarında istatistiksel olarak anlamlı ve süreklilik gösteren bir düşüş izlendi.Etkin ağrı kontrolü sağlanan hastaların %47,9'unda 24 saat boyunca ağrı tekrarı gözlenmezken;ağrı kontrolü sağlanmasına rağmen takiplerinde nüks gelişen hastalarda ağrının yeniden başlama süresi medyan 180 dakika olarak bulundu.

Tablo 2 İSSE uygulaması sonrası klinik sonlanımlar ve analjezik etkinlik verileri

Klinik Sonlanım			p^1	p^2
VAS skoru (cm), medyan (ÇAA)	Başvuru Anı	9,0 (8,0 - 10,0)		
	15. Dk	2,0 (1,0 - 5,0)	< 0,001	
	30. Dk	2,0 (0,0 - 3,0)	< 0,001	0,007
	60. Dk	1,0 (0,0 - 2,0)	< 0,001	< 0,001
Analjezik etki başlangıç süresi (Dk), medyan (ÇAA)		2,0 (1,0 - 4,0)		
Ağrının tekrar başlama süresi (Dk), medyan (ÇAA)		180,0 (120,0 -390,0)		
Kurtarma tedavisi gerekliliği	Hayır	121 (77,6)		
	Evet	35 (22,4)		
İstenmeyen yan etki, n (%)	Yok	154 (98,7)		
	Bulantı	2 (1,3)		

Not: Veriler sayı (n), yüzde (%), medyan ve çeyrekler arası aralığı (ÇAA) olarak verildi. * Gruplar arası karşılaştırmalarda normal dağılım koşulunu sağlamadığı için Wilcoxon test kullanıldı. p [1]: Başvuru anına göre değişim; p [2]: Bir önceki ölçüm noktasına göre değişim

Sonuç: Özellikle NSAİİve opioid kullanımının kısıtlı olduğu hastalarda,İSSE güvenilir bir alternatif tedavi olarak değerlendirilebilir

Yayın No: SS - 026

Bir 'Zaman Noktası' (Temporal Hotspot) Olarak Sevgililer Günü ve Öz-kıyım Davranışı

Begüm Senanur Baldan[1], Tuba Betül Ümit[1]

Begüm Senanur Baldan / Sağlık Bilimleri Üniversitesi, Haseki Eğitim ve Araştırma Hastanesi, Acil Tıp Kliniği, İstanbul

Giriş/Amaç: Dünya genelinde her yıl yaklaşık 727.000 kişinin ölümüyle sonuçlanan intihar, ciddi bir halk sağlığı sorunudur. Literatürde özel günlerin psikopatoloji üzerindeki etkisi "Tatil Etkisi" ve "Kırılmış Vaatler Teorisi" ile açıklanmaktadır. Romantizmle özdeşleştirilen 14 Şubat Sevgililer Günü; yüksek beklentiler, yalnızlık ve sosyal izolasyon nedeniyle kırılgan bireylerde intihar riskini artırabilmektedir.

Yöntem: Bu çalışmada, 2020–2026 yılları arasında şubat aylarında acil servise intihar girişimiyle başvuran vakalar retrospektif olarak incelendi. Özel gün ve çevresel stresörlerin net etkisini belirlemek amacıyla; psikiyatrik hastalık tanısı, mükerrer girişim öyküsü, gebelik/laktasyon ve adli mahkûmiyeti olanlar dışlandı. Toplam 73 vaka; yaş, cinsiyet, yöntem ve başvuru tarihi açısından analiz edildi.

Bulgular: Yedi yıllık izlemde Şubat ayı toplam intihar girişim sayısının ortalaması 10.42 olarak saptandı. Bu girişimlerin takvim ayı içerisine homojen dağılmadığı, tüm girişimlerin %31,51'inin yalnızca 13–15 Şubat tarihlerini kapsayan 3 günlük dar periyotta yoğunlaştığı görüldü. Bu durum, 14 Şubat civarının kurumumuz verilerine göre bir "zamansal sıcak nokta" (temporal hotspot) olduğunu kanıtlamaktadır. Vakaların yaş ortalaması 30.15 olarak belirlenmiş olup, 13-15 şubat tarihlerinde cinsiyet dağılımının (12 Kadın, 11 Erkek) literatürdeki genel eğilimlerin aksine oldukça dengeli bir yapı sergilemesi dikkat çekicidir En sık kullanılan yöntemin %95 oranıyla ilaç intoksikasyonu olduğu belirlenmiştir ki bu bulgu, Türkiye genelindeki diğer çalışmalarla paralellik göstermektedir.

Sonuç: Yedi yıllık verilerimiz, 14 Şubat Sevgililer Günü'nün hastanemiz bazında suisid girişimleri açısından kritik bir risk penceresi oluşturduğunu göstermektedir. Bu dönemde acil servislerin ve psikiyatri birimlerinin hazırlıklı olması, kriz müdahale hizmetlerinin erişilebilirliğinin artırılması hayati önem taşımaktadır. Sosyal destek sistemlerinin zayıfladığı bu tür "kutlama" dönemlerinde, riskli grupların erken fark edilmesi ve psikososyal desteğin güçlendirilmesi, Sevgililer Günü'nün bir trajediye dönüşmesini engelleyebilir.

Yayın No: SS - 027

Koroner Arter Hastalığı ve Koroner Girişim Gereksiniminin Öngörülmesinde CAD-RADS ve İnflamatuvar İndekslerin Prediktif Performansı

İsmail Kaçıra[1], Arjen Teğin[1], Ecem Ermete Güler[1]

İsmail Kaçıra / İzmir Katip Çelebi Üniversitesi Atatürk Eğitim ve Araştırma Hastanesi

Giriş/Amaç: Koroner arter hastalığının (KAH) erken tanınması ve girişim gereksiniminin öngörülmesi klinik karar verme sürecinde önemli yer tutmaktadır. Koroner BT anjiyografide kullanılan CAD-RADS skoru koroner arter darlığının derecesinin standart şekilde sınıflandırılmasını sağlarken, inflamatuvar indekslerin koroner arter hastalığı yükü ve klinik sonuçlarla ilişkili olabileceği bildirilmektedir. Bu çalışmada CAD-RADS ve inflamatuvar indekslerin koroner anjiyografi bulguları ile koroner girişim gereksinimini öngörmedeki prediktif performanslarının değerlendirilmesi amaçlandı.

Yöntem: Bu retrospektif çalışmada, acil servise başvuran unstabil anjina pektoris (USAP) ve non-ST elevasyonlu miyokard enfarktüsü (NSTEMI) tanılı hastalar değerlendirildi. Başvuru öncesindeki son iki ay içerisinde koroner BT anjiyografi incelemesi bulunan ve sonrasında invaziv koroner anjiyografi uygulanan hastalar çalışmaya dahil edildi. Hastaların nötrofil/lenfosit oranı (NLR), trombosit/lenfosit oranı (PLR) ve monosit/lenfosit oranı (MLR) hesaplandı. İnvaziv koroner anjiyografide saptanan damar tutulumu referans standart olarak kabul edildi. CAD-RADS ve inflamatuvar indekslerin koroner arter hastalığı yükü ile perkütan koroner girişim gereksinimini öngörmedeki performansları ROC analizleri ile değerlendirildi.

Bulgular: Toplam 341 hasta analiz edildi. CAD-RADS'ın çoklu damar koroner arter hastalığını öngörmede yüksek ayırt edici güce sahip olduğu görüldü (AUC:0,921). Benzer şekilde CAD-RADS'ın koroner girişim gereksinimini öngörmede de yüksek performans gösterdiği saptandı (AUC:0,962). Koroner anjiyografide belirlenen damar tutulumu ile girişim gereksinimi arasında güçlü ilişki bulundu (AUC:0,939). İnflamatuvar indekslerin çoklu damar hastalığı ve koroner girişim gereksinimini öngörmedeki ayırt edici güçlerinin sınırlı olduğu görüldü.

Müdahale Gereksinimini Öngörmede ROC analizi

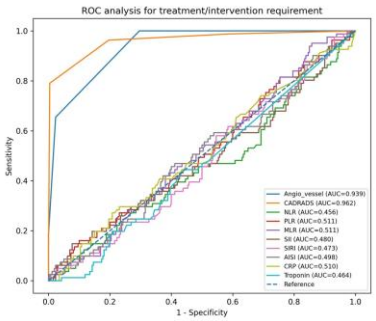

Çoklu Damar Hastalığını Öngörmede ROC analizi

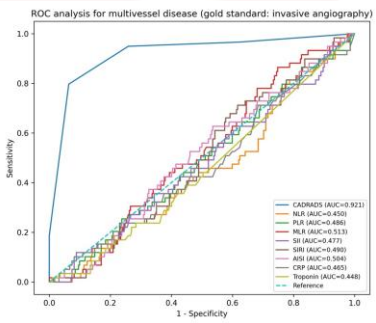

Çoklu Damar Hastalığını Öngörmede ROC Analizi

Predictor	AUC	95% CI lower	95% CI upper	p	Optimal cut-off	Sensitivity	Specificity	Youden index
CADRADS	0.921	0.881	0.952	<0.001	3.000	0.797	0.936	0.733
MLR	0.513	0.427	0.592	0.746	0.191	0.864	0.252	0.116
AISI	0.504	0.429	0.577	0.918	259.047	0.627	0.465	0.092
SIRI	0.490	0.419	0.561	0.803	0.979	0.712	0.383	0.095
PLR	0.486	0.416	0.572	0.736	75.610	0.864	0.174	0.038
SII	0.477	0.397	0.579	0.581	1014.868	0.119	0.911	0.030
CRP	0.465	0.397	0.545	0.404	1.600	0.712	0.316	0.027
NLR	0.450	0.383	0.530	0.228	0.933	0.983	0.046	0.029
Troponin	0.448	0.374	0.526	0.183	334.000	0.017	0.989	0.006

Müdahale Gereksinimini Öngörmede ROC Analizi

Predictor	AUC	95% CI lower	95% CI upper	p	Optimal cut-off	Sensitivity	Specificity	Youden index
CADRADS	0.962	0.936	0.985	<0.001	3.000	0.790	0.996	0.786
Angio_vessel	0.939	0.920	0.958	<0.001	1.000	1.000	0.704	0.704
MLR	0.511	0.445	0.582	0.767	0.173	0.951	0.142	0.093
PLR	0.511	0.445	0.585	0.774	83.777	0.815	0.246	0.061
CRP	0.510	0.429	0.578	0.777	7.900	0.296	0.769	0.066
AISI	0.498	0.438	0.579	0.959	311.979	0.469	0.588	0.058
SII	0.480	0.405	0.537	0.583	1014.868	0.148	0.923	0.071
SIRI	0.473	0.398	0.539	0.458	0.489	0.975	0.069	0.045
Troponin	0.464	0.400	0.528	0.302	0.900	0.444	0.558	0.002
NLR	0.456	0.376	0.527	0.232	2.381	0.272	0.762	0.033

Sonuç: CAD-RADS'ın koroner arter hastalığı yükü ve koroner girişim gereksiniminin öngörülmesinde yüksek prediktif performans gösterdiği saptandı. İnflamatuvar indekslerin ise tek başına sınırlı prediktif değere sahip olduğu görüldü. CAD-RADS'ın klinik karar verme sürecinde daha güçlü bir araç olabileceği düşünülmektedir.

Yayın No: SS - 028

Paramedikler ile Büyük Dil Modellerinin Hastane Öncesi Üç Düzeyli Triyaj Performansının Karşılaştırılması: Prospektif Bir Çalışma

Mustafa Altun[1], Emre Kudu[2], Furkan Yakın[1], Mustafa Aytemiz[2], Erhan Altunbaş[2], Erkman Sanrı[2], Sinan Karacabey[2]

Mustafa Altun / Marmara Üniversitesi Pendik Eğitim ve Araştırma Hastanesi, Acil Tıp Anabilim Dalı, İstanbul

Giriş/Amaç: Bu çalışmanın amacı, ambulans ekipleri tarafından hastane öncesi dönemde atanan üç düzeyli triyaj kategorileri ile büyük dil modellerinin (LLM) standartlaştırılmış klinik senaryolar üzerinden oluşturduğu triyaj kategorilerini, uzman panelini referans standart kabul ederek karşılaştırmak ve bu kategorilerin klinik sonuçlarla ilişkisini değerlendirmektir.

Yöntem: Bu prospektif, gözlemsel ve karşılaştırmalı çalışma, üçüncü basamak bir acil serviste gerçekleştirildi. 17 Eylül 2025 ile 30 Ekim 2025 tarihleri arasında ambulansla başvuran ardışık hastalar değerlendirildi. Hastane öncesi ve hastane verileri kullanılarak; anamnez, vital bulgular, parmak ucu kan şekeri ve elektrokardiyografik bulguları içeren standartlaştırılmış klinik senaryolar oluşturuldu. Referans standart, üç acil tıp uzmanından oluşan bir panel tarafından belirlendi. ChatGPT Plus (GPT-5.3), Gemini Pro (v3.1) ve Grok (v4.1) bağımsız olarak kırmızı, sarı veya yeşil triyaj kategorileri belirlediler. Tablo 1'de, paramedikler ve büyük dil modelleri tarafından yapılan triyaj sınıflamalarının uzman paneliyle karşılaştırılması ve yöntemler arasındaki uyum düzeyleri gösterilmiştir. Tablo 2'de her bir triyaj kategorisi için triyaj yöntemlerinin tanısal performans ölçütleri sunulmuştur.

Bulgular: Taranan 1.411 hastanın 1.208'i çalışmaya dahil edildi. Uzman panele göre hastaların 194'ü (%16,1) yeşil, 684'ü (%56,6) sarı ve 330'u (%27,3) kırmızı olarak sınıflandırıldı. Ağırlıklı kappa değerleri paramedikler için 0,449, ChatGPT için 0,607, Gemini için 0,589 ve Grok için 0,596 olarak bulundu. Doğru sınıflandırma oranları paramediklerde %62,9, ChatGPT'de %70,4, Gemini'de %69,2 ve Grok'ta %69,6 idi. LLM'ler, özellikle yeşil ve kırmızı kategorilerde daha iyi performans gösterdi. Tüm sistemlerde triyaj kategorisi ile klinik sonuçlar ve mortalite arasında anlamlı ilişki saptandı ($p < 0,001$).

Tablo 2. Triyaj kategorilerine göre triyaj yöntemlerinin tanısal performansı

Triyaj Kodu	Triyaj Yöntemi	Duyarlılık	Özgüllük	Pozitif Prediktif Değer	Negatif Prediktif Değer	Doğruluk	AUC
Yeşil	Paramedik	34,5 (27,9–41,7)	97,6 (96,5–98,5)	73,6 (64,3–81,3)	88,6 (87,6–89,6)	87,5 (85,5–89,3)	0,661 (0,627–0,695)
	ChatGPT	44,3 (37,2–51,6)	95,2 (93,7–96,4)	63,7 (56,2–70,6)	89,9 (88,7–91,0)	87,0 (85,0–88,9)	0,697 (0,661–0,733)
	Gemini	46,4 (39,2–53,7)	91,2 (89,3–92,9)	50,3 (44,1–56,5)	89,9 (88,6–91,0)	84,0 (81,8–86,1)	0,688 (0,652–0,724)
	Grok	47,4 (40,2–54,7)	92,0 (90,2–93,6)	53,2 (46,8–59,5)	90,1 (88,9–91,3)	84,9 (82,7–86,8)	0,697 (0,661–0,733)
Sarı	Paramedik	77,1 (73,7–80,2)	46,6 (42,2–50,9)	65,3 (63,2–67,3)	60,9 (56,9–64,7)	63,8 (61,0–66,5)	0,618 (0,591–0,645)
	ChatGPT	76,8 (73,4–79,9)	63,4 (59,1–67,5)	73,2 (70,8–75,5)	67,6 (64,2–70,8)	70,9 (68,3–73,5)	0,701 (0,675–0,727)
	Gemini	75,4 (72,0–78,6)	63,4 (59,1–67,5)	72,9 (70,4–75,2)	66,4 (63,1–69,6)	70,2 (67,5–72,8)	0,694 (0,668–0,720)
	Grok	75,2 (71,7–78,3)	64,7 (60,4–68,8)	73,5 (71,1–75,9)	66,6 (63,3–69,7)	70,6 (68,0–73,2)	0,699 (0,673–0,725)
Kırmızı	Paramedik	50,3 (44,8–55,8)	83,6 (81,0–86,0)	53,6 (49,0–58,1)	81,7 (80,0–83,4)	74,5 (72,0–76,9)	0,670 (0,640–0,699)
	ChatGPT	72,4 (67,3–77,2)	86,7 (84,3–88,9)	67,1 (63,0–71,0)	89,3 (87,5–90,9)	82,8 (80,5–84,9)	0,795 (0,770–0,823)
	Gemini	69,7 (64,4–74,6)	89,6 (87,4–91,6)	71,7 (67,3–75,7)	88,7 (87,0–90,3)	84,2 (82,0–86,2)	0,797 (0,770–0,823)
	Grok	71,2 (66,0–76,0)	88,5 (86,2–90,5)	69,9 (65,7–73,9)	89,1 (87,3–90,7)	83,8 (81,6–85,8)	0,799 (0,772–0,825)

Tablo 1. Uzman paneli referans standart olarak alındığında, triyaj yöntemlerine göre sınıflamaların dağılımı ve yöntemler ile uzman paneli arasındaki uyum

Triyaj Yöntemi	Triyaj Kodu	Uzman Paneli Yeşil (n=194) (%)	Uzman Paneli Sarı (n=684) (%)	Uzman Paneli Kırmızı (n=330) (%)	Ağırlıklı Cohen kappa katsayısı
Paramedik	Yeşil (n=91)	67 (73,6)	21 (23,1)	3 (3,3)	0,449
	Sarı (n=807)	119 (14,7)	527 (65,3)	161 (20,0)	-
	Kırmızı (n=310)	8 (2,6)	136 (43,9)	166 (53,5)	-
ChatGPT	Yeşil (n=135)	86 (63,7)	45 (33,3)	4 (3,0)	0,607
	Sarı (n=717)	105 (14,6)	525 (73,2)	87 (12,1)	—
	Kırmızı (n=356)	3 (0,8)	114 (32,0)	239 (67,1)	—
Gemini	Yeşil (n=179)	90 (50,3)	82 (45,8)	7 (3,9)	0,589
	Sarı (n=708)	99 (14,0)	516 (72,9)	93 (13,1)	—
	Kırmızı (n=321)	5 (1,6)	86 (26,8)	230 (71,7)	—
Grok	Yeşil (n=173)	92 (53,2)	75 (43,4)	6 (3,5)	0,596
	Sarı (n=699)	96 (13,7)	514 (73,5)	89 (12,7)	—
	Kırmızı (n=336)	6 (16,1)	95 (28,3)	235 (69,9)	—

Sonuç: LLM'ler, uzman triyajı ile paramediklere kıyasla daha yüksek uyum göstermiştir ve daha güvenli, daha az öznel hastane öncesi triyaj uygulamalarını destekleyebilir.

Yayın No: SS - 029

Acil Serviste Stevens-Johnson Sendromunu Taklit Eden Eritema Multiforme Major Olgusu

ERİŞCAN MELİH KIRSOY[1], SELMANİ DOĞAN[2], NAZLI CAF[3], MUSTAFA TÜMTÜRK[4]

SELMANİ DOĞAN / Sağlık Bilimleri Üniversitesi, Başakşehir Çam ve Sakura Şehir Hastanesi, Acil Tıp Kliniği, İstanbul, Türkiye

Giriş/Amaç: Eritema multiforme (EM), çoğunlukla enfeksiyonlar ve daha nadiren ilaçlarla tetiklenen, akut immün aracılı bir mukokutanöz reaksiyondur. Akral yerleşimli, simetrik tipik veya atipik hedef benzeri lezyonlarla karakterizedir; mukozal tutulum varlığında EM major olarak sınıflandırılır. Acil serviste EM major, hemorajik oral mukozit ve yaygın döküntü nedeniyle Stevens-Johnson sendromu (SJS) ve toksik epidermal nekroliz (TEN) ile karışabilir; bu ayrım prognoz ve tedavi yaklaşımı açısından kritiktir.

Olgu: Bu bildiride acil servise mukokutanöz lezyonlarla başvuran 34 yaşında kadın EM major olgusu; klinik morfoloji, mukozal tutulum, SJS/TEN ayırıcı tanısı ve acil servis yönetimi açısından sunuldu. Otuz dört yaşında kadın hasta, dudaklarda ağrılı erozyon, oral alımda azalma ve el-ayaklarda döküntü yakınmalarıyla acil servise başvurdu. Muayenede dudaklarda ödem, erozyon ve hemorajik krutlanma; oral mukozada ağrılı erozyonlar izlendi. Bilateral el dorsalleri, ayak tabanları, ayak bilekleri ve diz çevresinde eritemli-viyolase, yer yer santral renk koyulaşması gösteren hedef benzeri papül ve plaklar mevcuttu (Şekil 1). Nikolsky bulgusu negatif olup yaygın epidermal ayrışma ve sistemik toksisite saptanmadı. Akral-simetrik dağılım, targetoid morfoloji ve oral mukozal tutulum nedeniyle olgu EM major ile uyumlu değerlendirildi. Oral alım kısıtlılığı ve SJS/TEN ayırıcı tanısı nedeniyle dermatoloji servisine yatırıldı. İzlemde sıvı-elektrolit desteği, analjezi, oral mukoza bakımı ve topikal tedavi ile lezyonlarda gerileme izlendi. Olası HSV ilişkili EM major ve rekürrens riski nedeniyle taburculuk sonrası 6 ay süreyle valasiklovir 500 mg günde iki kez profilaktik olarak başlandı.

Şekil: 1

Oral mukozada ağrılı erozyonlar, hemoraji ve krutlanma; bilateral el dorsallerinde, ayak bileklerinde ve dizlerde hedef benzeri lezyonlar.

Sonuç: Akral hedef benzeri lezyonlara eşlik eden hemorajik keilit ve oral mukozit EM majoru destekler. SJS/TEN ayrımında lezyon paterni, epidermal ayrışma, Nikolsky bulgusu ve sistemik tutulum değerlendirilmeli; erken dermatoloji konsültasyonu yatış kararını yönlendirmelidir.

Yayın No: SS - 030

Türkiye'de Yerel Nüfus ve Mülteciler Arasında Acil Servis Süreçleri ile Yoğun Bakım Ünitesi Yatışlarının Karşılaştırılması: Retrospektif, Kesitsel Bir Çalışma

Necip Gökhan Güner[1], Fatih Güneysu[1], Yusuf Yürümez[1], Nuray Aslan[2], Sacit Akdeniz[2]

Necip Gökhan Güner / Sakarya Üniversitesi Tıp Fakültesi Acil Tıp Anabilim Dalı

Giriş/Amaç: Bu çalışmanın amacı, Türkiye Cumhuriyeti (TC) vatandaşları ile göçmen, mülteci veya sığınmacı statüsündeki bireylerin acil servis (AS) ve yoğun bakım ünitesi (YBÜ) yatış süreçlerini karşılaştırmak ve gruplar arasındaki farklılıkları değerlendirmektir.

Yöntem: Bu retrospektif, kesitsel ve gözlemsel çalışma; 1 Ocak 2022 ile 1 Ocak 2024 tarihleri arasında Sakarya Eğitim ve Araştırma Hastanesi Acil Tıp Kliniği'ne başvurup yoğun bakım ünitesine yatırılan 10.163 hastanın verilerinin analiz edilmesiyle gerçekleştirildi. Hastaların 10.060'ını yerel nüfus, 103'ünü ise mülteciler oluşturdu. Hastaların demografik özellikleri, komorbiditeleri, acil servis süreçleri, hastane yatış ve sevk durumları gibi temel değişkenler toplandı ve analiz edildi. Veriler, Statistical Package for the Social Sciences (SPSS) sürüm 21.0 kullanılarak analiz edildi.

Bulgular: Mülteci hastaların yaş ortalaması 39.1 ± 26.5 yıl olup yerel nüfusa göre daha gençti. Muayene bekleme süreleri ve ilk konsültasyona kadar geçen süre açısından iki grup arasında anlamlı fark saptanmadı (sırasıyla $p = 0.721$ ve $p = 0.06$). Mültecilerin ilk başvurdukları sağlık kuruluşuna yatış oranı (%85.4), Türk vatandaşlarına (%39) kıyasla anlamlı derecede daha yüksekti ($p < 0.001$).

Demografik ve Klinik Veriler

Table 1. Demographic and Clinical Information of Patients Included in the Study

Categories		Patients with refugee status (n = 103)	Patients with Turkish citizen status (n = 10,060)
Sex, n (%)	**Female**	41 (39.8)	4161 (41.4)
	Male	62 (60.2)	5899 (58.6)
Age, years (SD)		39.1 (26.5)	64.5 (18.6)
Comorbidities, n (%)	**Hypertension**	11 (10.7)	3088 (30.7)
	CKD	1 (1)	262 (2.6)
	COPD	11 (10.7)	1281 (12.7)
	Asthma	-	480 (4.8)
	DM	-	112 (1.1)
Waiting time for examination, min (SD)		7.1 (11.5)	5.95 (9.4)
Time to first consultation, min (SD)		83.4 (86.6)	95.3 (102.1)
Total number of consultations, n (SD)		1.9 (1.8)	2.3 (1.9)
Length of ED stay, min (SD)		273.8 (216.8)	335.3 (313.9)
Admission to health facility/referral status, n (%)	**Hospitalization**	88 (85.4)	3927 (39)
	Referral	15 (14.6)	6133 (61)

Abbreviations: CKD, Chronic kidney disease; COPD, Chronic obstructive pulmonary disease; DM, Diabetes mellitus; SD, Standard deviation

Sonuç: Türkiye'de mülteciler, dil ve kültürel farklılıklardan etkilenmeksizin eşit sağlık hizmeti almakta olup, acil serviste kalış süresi ve yoğun bakım yatışı gibi sonuçlar yerel nüfus ile benzer hatta bazı açılardan daha iyi düzeydedir. Bu çalışmanın bulguları, mültecilerin sağlık hizmetlerine erişimini iyileştirmeye yönelik sağlık politikalarının geliştirilmesinin önemini vurgulamakta olup, mülteci nüfusa ev sahipliği yapan diğer ülkeler için de model oluşturabilir.

4. Ulusal Acil Tıp Kongresi
Anı Yönet, Umuda Şans Ver
9-11 Haziran Elexus Resort Hotel, K.K.T.C

Yayın No: SS - 031

Acil Serviste Kardiyak Arrestli Hastalarda Temporalis Kas Kalınlığı Ölçümünün Prognostik Değeri

Serkan Günay[1], Ahmet Öztürk[1], Erdal Komut[2], Serdal Ateş[3], Seval Komut[1], Yavuz Yiğit[4]

Serkan Günay / Hitit Üniversitesi Çorum Erol Olçok Eğitim ve Araştırma Hastanesi, Acil Tıp Kliniği, Çorum, Türkiye

Giriş/Amaç: Acil servis kardiyak arresti (EDCA), hastane içi kardiyak arrest olgularının %19'una kadarını oluşturmakta olup yüksek mortalite oranları ile seyreden, kendine özgü klinik özelliklere sahip bir durumdur. Temporal kas kalınlığı (TMT), sarkopeninin güvenilir bir radyolojik belirteci olarak öne çıkmıştır; ancak EDCA hastalarındaki prognostik değeri henüz net olarak ortaya konulamamıştır. Bu çalışmanın amacı, EDCA hastalarında TMT'nin acil servis mortalitesini öngörmedeki tanısal rolünü değerlendirmek ve hastane içi mortalite ile ilişkisini araştırmaktır.

Yöntem: Bu çalışmaya, 1 Haziran 2022 ile 31 Mayıs 2025 tarihleri arasında acil serviste kardiyak arrest gelişen erişkin hastalar dahil edildi. Son analizde EDCA tanısı alan hastalar değerlendirildi. TMT ölçümleri kontrastsız beyin bilgisayarlı tomografi görüntüleri üzerinden bağımsız olarak gerçekleştirildi. TMT ile mortalite sonuçları (acil servis mortalitesi ve hastane içi mortalite) arasındaki ilişki istatistiksel yöntemlerle analiz edildi.

Bulgular: Acil servis mortalitesi gelişen hastalarda TMT değerleri, sağ kalan hastalara göre anlamlı derecede daha düşüktü (medyan 3,29 mm [ÇAA: 1,32] ve 4,69 mm [ÇAA: 1,96]; $p < 0,001$). Benzer şekilde, hastane içi mortalite gelişen hastalarda da TMT değerleri sağ kalanlara kıyasla daha düşük bulundu (medyan 4,06 mm [ÇAA: 2,08] ve 5,00 mm [ÇAA: 1,64]; $p = 0,040$). Alıcı işletim karakteristiği (ROC) analizi, TMT'nin acil servis mortalitesini öngörmede iyi düzeyde ayırt edici güce sahip olduğunu gösterdi (EAA = 0,763). Lojistik regresyon analizinde, kardiyopulmoner resüsitasyon süresi (OR: 1,342; $p < 0,001$) ve TMT (OR: 0,158; $p = 0,031$) acil servis mortalitesinin bağımsız belirleyicileri olarak saptandı.

Sonuç: Düşük TMT değerleri, EDCA hastalarında acil servis mortalitesinin öngörülmesinde değerli bir belirteçtir. Buna karşın, TMT'nin hastane içi mortaliteyi öngörmedeki prognostik yararının sınırlı olduğu görülmektedir.

Yayın No: SS - 032

Aşılı ve Aşısız Kızamık Hastalarında Demografik ve Klinik Özelliklerin Araştırılması

Özgür Söğüt[1], Adem Az[1], Yunus Doğan[1], Mehmet Özçömlekçi[1]

Mehmet Özçömlekçi / Haseki Eğitim ve Araştırma Hastanesi Acil Tıp Kliniği

Giriş/Amaç: Kızamık, etkili aşılama programlarına rağmen aşı tereddüdü ve göç gibi faktörlerle halk sağlığı sorunu olmaya devam etmektedir ve Türkiye'de de vaka artışı görülmektedir. Bu çalışmada, acil servise başvuran kızamık hastalarının demografik, epidemiyolojik ve klinik özelliklerini inceleyerek aşı durumlarıyla ilişkisini analiz etmeyi amaçladık.

Yöntem: Bu tek merkezli, retrospektif, gözlemsel çalışmaya Temmuz 2022–Temmuz 2023 arasında acil servise makülopapüler döküntüyle başvuran ve tanısı RT-PCR/serolojiyle doğrulanan ardışık 110 hasta dahil edildi. Hastaların demografik, klinik ve laboratuvar verileri kaydedildi. Veriler; ayakta/yatarak tedavi ve iki doz KKK aşısı alma/almama durumlarına göre gruplandırılarak karşılaştırıldı. İstatistiksel analizlerde Ki-kare, Student's t ve Mann-Whitney U testleri kullanıldı ($p < 0.05$). Helsinki Bildirgesi'ne uygun yürütülen çalışma, Haseki Araştırma ve Eğitim Hastanesi Etik Kurulu tarafından onaylanmıştır (No: 2023/158).

Bulgular: Çalışmaya alınan 110 hastanın (yaş: 9.32 ±10.47; %51.82 kadın) %58.18'i aşısızdı. Hastaların %93.64'ü ayakta, %6.36'sı yatarak tedavi edildi; mortalite izlenmedi. En sık semptomlar ateş (%77.27) ve yorgunluk (%49.09) iken, en yaygın komplikasyon otitis mediaydı (%6.36). Yatarak tedavi görenlerin tamamı aşısızdı ve yatış durumu ile aşısızlık arasında anlamlı ilişki saptandı (p=0.007). Ayakta izlenenlere kıyasla yatarak tedavi görenlerde yorgunluk (p=0.006), öksürük (p=0.008), otitis media ($p < 0.001$) ve pnömoni (p=0.010) anlamlı düzeyde yüksekti. Ayrıca yatan grupta hemoglobin (p=0.004), hematokrit (p=0.011), lenfosit (p=0.018), AST (p=0.011) ve ALT (p=0.033) değerleri anlamlı derecede yüksek bulundu.

Tablo 1

Tablo 1. Kızamık hastalarının demografik ve klinik özellikleri

		n (%)
Cinsiyet	Kadın	57 (51.82)
	Erkek	53 (48.18)
Yaş dağılımı, yıl	<2	38 (34.55)
	2–10	39 (35.45)
	11–20	18 (16.36)
	21–30	8 (7.27)
	31–40	6 (5.45)
	≥41	1 (0.91)
Takip durumu	Ayakta takip	103 (93.64)
	Yatarak tedavi	7 (6.36)
Başvuru anındaki semptomlar	Makülopapüler döküntü	110 (100.00)
	Ateş (>37.8°C)	85 (77.27)
	Yorgunluk	54 (49.09)
	Öksürük	39 (35.45)
	Burun akıntısı	28 (25.45)
	Boğaz ağrısı	22 (20.00)
	İshal	15 (13.64)
	Lenfadenopati	11 (10.00)
	Konjonktivit	9 (8.18)
	Artrit	7 (6.36)
	Hiçbiri	14 (12.73)
Komplikasyonlar	Otitis media	7 (6.36)
	Pnömoni	3 (2.73)
	Nöbet	1 (0.91)
	Yok	100 (90.91)
Aşılama durumu	Aşılanmamış	64 (58.18)
	<2 doz	21 (19.09)
	≥2 doz	25 (22.73)

Veriler sayı (n) ve yüzde (%) olarak ifade edilmiştir.

Tablo 2

Tablo 2. Aşı durumuna göre demografik ve klinik özelliklerin karşılaştırılması

		<2 Doz Aşı (n=85)	2 doz aşılama (n=25)	P*
Yaş, yıl	ortalama±standart sapma	10.13±11.61	6.56±3.98	0.454
		n (%)	n (%)	
Cinsiyet	Dişi	44 (51.76)	13 (52.00)	0.983
	Erkek	41 (48.24)	12 (48.00)	
Takip şekli	Ayakta tedavi takibi	78 (91.76)	25 (100.00)	0.347
	Yatan hasta	7 (8.24)	0 (0.00)	
Komplikasyon	Orta kulak iltihabı	6 (7.06)	1 (4.00)	1.000
	Akciğer iltihaplanması	2 (2.35)	1 (4.00)	0.542
	Nöbet	1 (1.18)	0 (0.00)	1.000
	Hicbiri	77 (90.59)	23 (92.00)	1.000

*Veriler sayılar (n) ve yüzdeler (%), ortalamalar ve standart sapmalar (SD) olarak ifade edilmiştir. *Gruplar arası karşılaştırmalar (<2 doz aşılama ile 2 doz aşılama)Aşılama ile ilgili analizler, normal dağılımlı veriler için ki-kare testleri (örneğin, cinsiyet, izleme ve komplikasyon) ve normal dağılımlı olmayan veriler için Mann–Whitney U testi (örneğin, yaş) kullanılarak gerçekleştirilmiştir.

Sonuç: Kızamık enfeksiyonu çoğunlukla pediatrik yaş grubunda görülmekte ve aşısız hastalarda anlamlı derecede daha şiddetli seyretmektedir. Tüm hastaneye yatışların ve komplikasyonların çoğunun aşısız grupta saptanması, aşının enfeksiyonu mutlak önlemese dahi klinik şiddeti ve ciddi komplikasyon riskini azaltmadaki kritik rolünü ve önemini ortaya koymaktadır.

Yayın No: SS - 033

Olay Yerinde İlk Karar: Ankara 112 Personelinin Start Triajı Bilgi Düzeyi Ve Belirleyici Faktörler

MEDİNE AKKAN ÖZ[1]

MEDİNE AKKAN ÖZ / Gülhane Eğitim ve Araştırma Hastanesi

Giriş/Amaç: Çoklu yaralanmalı olaylar ve afetlerde olay yeri triyajının doğruluğu, hastane öncesi acil sağlık personelinin algoritmik bilgi düzeyine bağımlıdır. Bu çalışmada, Ankara İl Ambulans Servisi Başhekimliği bünyesinde aktif görev yapan acil tıp teknisyenleri (ATT), acil ve afet bakım teknikerleri (AABT) ve hekimlerin START (Simple Triage and Rapid Treatment) temelli olay yeri triyajı bilgi düzeyini saptamak ve bu düzeyi belirleyen değişkenleri ortaya koymak amaçlanmıştır.

Yöntem: Tanımlayıcı ve analitik nitelikte kesitsel anket tasarımı kullanılmıştır. Veriler; sosyodemografik ve mesleki bilgi formu ile START ve JumpSTART algoritmalarına dayalı, yirmi doğru-yanlış ve on beş senaryo temelli sorudan oluşan, toplam 35 puan üzerinden değerlendirilen anket formuyla toplanmıştır. Bilgi puanı normal dağılım göstermediğinden (Shapiro-Wilk) karşılaştırmalarda Mann-Whitney U, Kruskal-Wallis H testleri ve Spearman korelasyon analizi kullanılmış; anlamlılık düzeyi $p < 0,05$ olarak kabul edilmiştir.

Bulgular: Çalışmaya yaş ortalaması 37,70±4,79 yıl olan 23 sağlık çalışanı (12 ATT, 8 AABT, 3 hekim; %69,6 kadın) katılmıştır. Toplam bilgi puan ortalaması 28,30±4,40 (%80,9) olarak saptanmıştır. Meslek grupları arasında bilgi puanı açısından anlamlı fark bulunmuştur (Kruskal-Wallis H=9,091; p=0,011): hekimler 33,00±1,00, AABT'ler 29,75±2,71, ATT'ler 26,17±4,63 puan almıştır. Yaş ile bilgi puanı arasında orta düzeyli negatif yönlü anlamlı korelasyon saptanmıştır (rho=-0,497; p=0,016). Triyaj eğitimi, UMKE eğitimi, tatbikat katılımı, olay deneyimi ve özyeterlik algısı ise beklenen yönde olmakla birlikte istatistiksel anlamlılığa ulaşamamıştır.

1

Değişken	Kategori	n (%)	Puan (Ort±SS)	Medyan (Ç1–Ç3)	Test istatistiği	p değeri
Meslek grubu	Hekim	3 (13,0)	**33,00±1,00**	33,0 (32,5–33,5)	**H=9,091[a]**	**0,011***
	AABT	8 (34,8)	**29,75±2,71**	30,5 (28,8–31,5)		
	ATT	12 (52,2)	**26,17±4,63**	27,0 (24,5–29,5)		
Cinsiyet	Kadın	16 (69,6)	28,56±4,02	29,5 (27,0–32,0)	U=59,50[b]	0,840
	Erkek	7 (30,4)	27,71±5,50	29,0 (25,5–32,0)		
Triyaj eğitimi	Evet	19 (82,6)	29,00±4,06	30,0 (27,0–32,0)	U=44,50[b]	0,136
	Hayır	3 (13,0)	24,33±6,03	27,0 (18,0–28,0)		
UMKE eğitimi	Evet	6 (26,1)	29,17±5,98	31,0 (27,5–33,3)	U=67,50[b]	0,260
	Hayır	17 (73,9)	28,00±3,89	29,0 (26,0–31,0)		
Tatbikat katılımı	Evet	11 (47,8)	28,09±5,01	29,0 (26,5–32,0)	U=66,00[b]	1,000
	Hayır	12 (52,2)	28,50±3,99	29,0 (26,5–32,0)		
Çoklu yaralanmalı olay maruziyeti	Evet	19 (82,6)	28,68±3,76	29,0 (27,0–32,0)	U=41,50[b]	0,807
	Hayır	4 (17,4)	26,50±7,23	27,5 (20,8–32,3)		
Gerçek START uygulama	Evet	16 (69,6)	28,00±4,12	29,0 (27,0–31,0)	U=41,50[b]	0,347
	Hayır	7 (30,4)	29,00±5,29	30,0 (25,0–33,0)		
Yaş (sürekli, yıl)	—	23 (100)	37,70±4,79	—	**ρ=-0,497[c]**	**0,016***
Özyeterlik algısı (1–5)	—	23 (100)	3,87±0,76	—	ρ=0,325[c]	0,130

Ankara 112 acil sağlık personelinde START temelli triyaj bilgi puanının bağımsız değişkenlere göre dağılımı ve karşılaştırması (n=23)

Sonuç: Ankara 112 sisteminde olay yeri triyajı bilgi düzeyinin birincil belirleyicisi meslek grubudur; ATT ve AABT gruplarına yönelik standardize, periyodik ve simülasyon temelli START ve JumpSTART eğitim modüllerinin uygulamaya konulması önerilmektedir. Özyeterlik beyanı ile objektif bilgi düzeyi arasındaki uyumsuzluk, eğitim ihtiyaç değerlendirmesinin objektif ölçümlere dayandırılması gerektiğini göstermektedir.

Yayın No: SS - 034

Aspirasyon Pnömonisine Sekonder Kültür-Negatif Sepsiste Lentiform Fork Sign ile Seyreden Sepsis İlişkili Metabolik Ensefalopati

Gorkem Alper Solakoglu[1], Yeşim Berre Harman[2], Atilla İmamoğlu[2]

Yeşim Berre Harman / Prof.Dr. Süleyman Yalçın Göztepe Şehir Hastanesi

Giriş/Amaç: Lentiform fork sign, bazal ganglionlar çevresinde bilateral simetrik sinyal değişiklikleri ile karakterize nadir bir nörogörüntüleme bulgusudur ve çoğunlukla üremik ensefalopati, metabolik asidoz ve toksik-metabolik süreçlerle ilişkilidir (1). Sepsis ilişkili ensefalopati ise sepsis sırasında gelişen diffüz serebral disfonksiyon tablosudur ve yüksek mortalite ile ilişkilidir (2). Literatürde sepsis ilişkili metabolik ensefalopati ile birlikte lentiform fork sign oldukça nadir bildirilmiştir (3). Bu olguda, aspirasyon pnömonisine sekonder kültür-negatif sepsis ile ilişkili metabolik ensefalopatiye eşlik eden lentiform fork sign bulgusunun sunulması amaçlandı.

Olgu: Kırk beş yaşında erkek hasta ateş, dispne, bilinç değişikliği ve genel durum bozukluğu nedeniyle acil servise başvurdu.Hastada ağır hipoksemi, laktik asidoz ve belirgin inflamatuvar yanıt saptandı. Prokalsitonin düzeyi takipte 33.49 µg/L'ye kadar yükseldi. Kontrastsız toraks BT incelemesinde bilateral diffüz opasite artışı, sağ alt lob superior segment posteriorunda peribronşiyal yamalı buzlu cam opasiteleri ve asiner nodüler dansiteler izlendi; bulgular aspirasyon pnömonisi ile uyumlu değerlendirildi. Ayrıca bilateral plevral efüzyon mevcuttu. Kraniyal difüzyon MRG incelemesinde her iki lentiform nükleus düzeyinde simetrik minimal difüzyon kısıtlılığı ve FLAIR hiperintens sinyal değişiklikleri izlendi. Bulgular lentiform fork sign ile uyumlu olarak değerlendirildi. SWI incelemesinde belirgin hemorajik odak veya vasküler anomali saptanmadı.Klinik, laboratuvar ve radyolojik bulgular birlikte Persistan hipoksi, belirgin inflamatuvar yanıt ve gelişen organ disfonksiyonu doğrultusunda hastada aspirasyon pnömonisine sekonder kültür-negatif sepsis tablosu olduğu değerlendirildi.

Figure 1

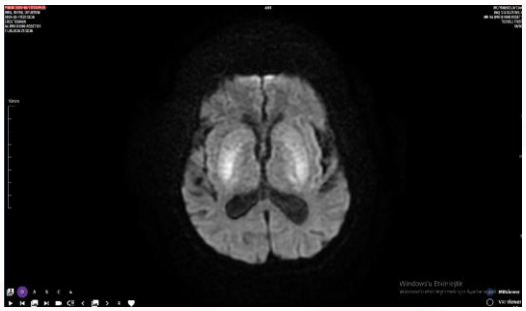

Bu difüzyon ağırlıklı manyetik rezonans görüntüleme (DWI) kesitinde bilateral lentiform nükleuslar düzeyinde belirgin, simetrik hiperintens sinyal değişiklikleri izlenmektedir. Bulgular özellikle putamen çevresinde yoğunlaşmakta olup bilateral bazal ganglion tutulumunu düşündürmektedir. Lezyonların simetrik dağılım göstermesi, metabolik ve toksik ensefalopatilerde tanımlanan karakteristik görüntüleme paternleri ile uyumludur.

Figür 2

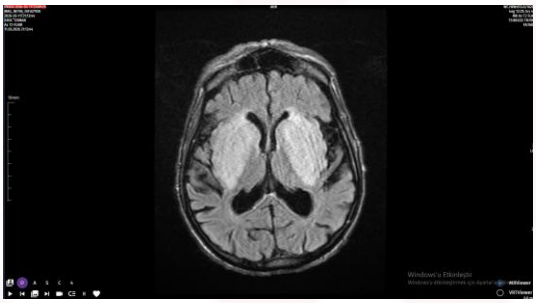

Bu aksiyel FLAIR manyetik rezonans görüntüleme kesitinde bilateral lentiform nükleuslar düzeyinde simetrik, belirgin hiperintens sinyal değişiklikleri izlenmektedir. Özellikle putaminal bölgeleri çevreleyen periferal hiperintensite paterni, literatürde tanımlanan "lentiform fork sign" görünümü ile uyumludur. Sinyal değişiklikleri bilateral ve simetrik dağılım göstermekte olup bazal ganglionların metabolik/toksik süreçlere bağlı tutulumu lehine değerlendirilmektedir.

Sonuç: Lentiform fork sign, sepsis ilişkili metabolik ensefalopatinin nadir ancak dikkat çekici bir radyolojik bulgusu olabilir. Özellikle ağır sistemik inflamasyon, hipoksi ve metabolik bozuklukların eşlik ettiği kritik hastalarda bu bulgunun tanınması, altta yatan ciddi sistemik sürecin değerlendirilmesi açısından önem taşımaktadır.

Yayın No: SS- 035

Diş Tedavisi Sonrası Gelişen Yaygın İyatrojenik Cilt Altı Amfizemi ve Pnömomediastinum: Lokalize Şikayet ve Yaygın Fizik Muayene Bulguları Arasındaki Kontrast

Sönmez Şölen[1], Mehmet Tatlı[1], Elif Karagül[1]

Sönmez Şölen / Van Bölge Eğitim Araştırma Hastanesi

Giriş/Amaç: Dental işlemler sırasında yüksek basınçlı hava kullanımı sonucu fasyal boşluklara hava kaçması, cilt altı amfizemine yol açabilir. Havanın derin planlar boyunca ilerleyerek mediastene ulaşması ise hayatı tehdit edebilen ciddi bir komplikasyondur. Amacımız, kanal tedavisi sonrası gelişen yaygın amfizem ve pnömomediastinum vakasının acil servis ve yoğun bakım yönetimini sunmaktır

Olgu: Ek hastalığı olmayan 23 yaşında kadın hasta, sağ üst premolar dişe (14 numara) yapılan kanal tedavisi sonrası yüzünde ve çene altında ani şişlik şikayetiyle başvurdu. Muayenede sağ yüzden başlayıp boyun ve üst toraksa uzanan yaygın krepitasyon ve açık kanal kavitesi saptandı. Bilgisayarlı tomografide (BT), sağ orbita anteriorundan toraksa uzanan yaygın amfizem ve pnömomediastinum doğrulandı. Göğüs Cerrahisi önerisiyle yoğun bakıma yatırılan hastaya ampirik meropenem ve vankomisin başlandı; vankomisin alerjisi nedeniyle tedavi linezolide değiştirildi. Klinik ve radyolojik bulguları gerileyen hasta, şifa ile taburcu edildi. Hastadan yazılı onam alındı. Ek hastalığı olmayan 23 yaşında kadın hasta, sağ üst premolar dişe (14 numara) yapılan kanal tedavisi sonrası yüzünde ve çene altında ani şişlik şikayetiyle başvurdu. Muayenede sağ yüzden başlayıp boyun ve üst toraksa uzanan yaygın krepitasyon ve açık kanal kavitesi saptandı. Bilgisayarlı tomografide (BT), sağ orbita anteriorundan toraksa uzanan yaygın amfizem ve pnömomediastinum doğrulandı. Göğüs Cerrahisi önerisiyle yoğun bakıma yatırılan hastaya ampirik meropenem ve vankomisin başlandı

pnömomediastinum

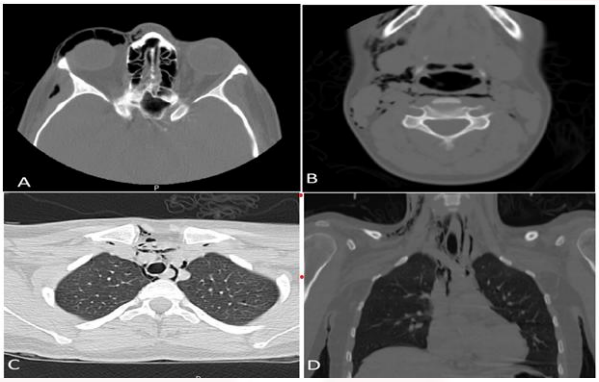

orbitada serbest hava, boyun boyunca subkutan amfizem, pnömomediastinum

Sonuç: Diş tedavisi sonrası akut yüz şişliklerinde şikayet bölgesiyle sınırlı kalınmamalı, boyun ve üst toraksı içeren geniş palpasyon yapılmalıdır. Krepitasyon varlığında havanın mediastene ilerleyebileceği öngörülerek toraks BT ile tutulum hızla değerlendirilmelidir

4. Ulusal Acil Tıp Kongresi
Anı Yönet, Umuda Şans Ver
8-11 Haziran Elexus Resort Hotel, K.K.T.C

Yayın No: SS - 036

112 ile Taşınan Psikiyatrik Olgularda Suisid Girişimi Sıklığı ve Yöntemleri: Retrospektif Bir Değerlendirme

Hüseyin Mutlu[1], Bensu Bulut[2], Işıl Kavaklı[2]

Hüseyin Mutlu / Aksaray Üniversitesi Tıp Fakültesi, Acil Tıp Anabilim Dalı

Giriş/Amaç: Suisid davranışı küresel ölçekte önlenebilir ölümlerin başlıca nedenleri arasında yer almakta; sağlık sistemiyle ilk temas çoğunlukla hastane öncesi acil sağlık hizmetleri basamağında gerçekleşmektedir. Bu çalışma, bir aylık dönemde 112 tarafından nakledilen psikiyatrik olgularda suisid girişimi sıklığını ve yöntem dağılımını; yaş, cinsiyet ve başvuru zamanıyla ilişkisini değerlendirmeyi amaçlamaktadır.

Yöntem: Retrospektif kesitsel çalışmaya, belirlenen dönemde psikiyatrik ön tanıyla değerlendirilen ardışık olgular dahil edildi. Veriler 112 vaka kayıt formları ve Bilgi Yönetim Sistemi'nden elde edildi. Karşılaştırmalarda Mann-Whitney U ve Pearson ki-kare testleri kullanıldı ($p < 0,05$).

Bulgular: Çalışmaya 510 olgu dahil edildi; 296'sı (%58,0) erkek, 214'ü (%42,0) kadın ve ortanca yaş 27 yıl (ÇAA: 20-37) olarak belirlenmiştir. Toplam 393 olguda (%77,1) aktif intihar girişimi saptanmış; intihar girişimi sıklığı kadın olgularda erkek olgulara kıyasla daha yüksek bulunmuştur (%86,0 ve %70,6; $p < 0,001$). En sık başvurulan girişim yöntemi ilaç/toksik madde alımı (%66,4) olup bunu kesici-delici alet (%14,2) ve ası/strangülasyon (%9,9) izlemiştir. Cinsiyet ile girişim yöntemi arasında oldukça güçlü bir ilişki saptanmıştır ($p < 0,001$); kadın olgularda ilaç alımı %84,8 oranında baskınken erkek olgularda şiddetli yöntem oranı %49,8'e ulaşmıştır. Yaş ile yöntem dağılımı arasında da anlamlı bir ilişki gösterilmiş ($p=0,002$); ası ve ateşli silah yöntemlerinin ileri yaş gruplarında daha sıktı.Başvuru zamanı ile intihar girişimi sıklığı arasında anlamlı ilişki saptanmamıştır. Olguların %84,7'si hastaneye nakledilmiştir.

İntihar girişimi saptanan olgularda cinsiyete göre girişim yöntemi dağılımı (n=393)

Girişim Yöntemi	Erkek (n=209) n (%)	Kadın (n=184) n (%)	Toplam (n=393) n (%)	p değeri
İlaç/toksik madde alımı	105 (50,2)	156 (84,8)	261 (66,4)	
Kesici-delici alet	44 (21,1)	12 (6,5)	56 (14,2)	
Ası/strangülasyon	34 (16,3)	5 (2,7)	39 (9,9)	
Ateşli silah	17 (8,1)	1 (0,5)	18 (4,6)	
Yüksekten atlama	5 (2,4)	5 (2,7)	10 (2,5)	
İlaç + kesici alet	1 (0,5)	4 (2,2)	5 (1,3)	
CO/gaz inhalasyonu	3 (1,4)	1 (0,5)	4 (1,0)	
Şiddetli yöntem (ilaç-dışı)	**104 (49,8)**	**28 (15,2)**	**132 (33,6)**	**<0,001**
Toplam	**209 (100,0)**	**184 (100,0)**	**393 (100,0)**	**<0,001***

Genel cinsiyet × yöntem dağılımı için Pearson ki-kare testi (χ^2=65,5; p<0,001). Şiddetli yöntem karşılaştırması için Pearson ki-kare testi (χ^2=50,8; p<0,001). Veriler n (%) olarak sunulmuştur.

Sonuç: 112 ile nakledilen psikiyatrik olguların büyük çoğunluğu aktif suisid girişimi nedeniyle değerlendirilmekte; girişim yöntemi cinsiyet ve yaşa göre belirgin farklılık göstermektedir. Bu bulgular literatürdeki cinsiyet paradoksunu Türkiye prehospital örnekleminde doğrulamakta; 112 ekiplerine yönelik psikiyatrik kriz eğitimi ve cinsiyete duyarlı koruyucu stratejilerin önemine dikkat çekmektedir.

Yayın No: SS - 037

Acil Serviste Değerlendirilen Künt Genel Vücut Travmasının Neden Olduğu Pediatrik Adli Vakaların Özellikleri: Tek Merkez Deneyimi

Mustafa Enes DEMİREL[1], Güleser Akpınar[2], Arzu Köse[2]

Arzu Köse / Başakşehir Çam ve Sakura Şehir Hastanesi Acil Tıp Bölümü - İstanbul/Türkiye

Giriş/Amaç: Bu çalışmada, Düzce Üniversitesi Hastanesi acil servise başvuran çocuk adli olguların demografik özellikleri, başvuru özellikleri ve yönetim yaklaşımlarını değerlendirmeyi ve analiz etmeyi amaçladık.

Yöntem: 2011-2020 yılları arasında Düzce Üniversitesi Hastanesi acil servisene trafik kazası, düşme ve şiddet nedeniyle başvuran 0-18 yaş arası toplam 518 çocuk çalışmaya dahil edildi. Hastaların yaşı, cinsiyeti, başvuru nedeni, başvuru zamanı, tanısı, yaralanmanın vücut bölgesi gibi demogra-fik bilgiler ile birlikte konsültasyon ve tedavi sonuçları çalışmaya dahil edildi.

Bulgular: Hastaların ortanca yaşı 12 (dağılım: 6-16) ve 350'si (%67,6) erkekti. Düşme nedeniyle başvuran hastalarda ortanca yaş anlamlı olarak daha düşüktü(Tablo-1). Hastaların acil servise en sık yaz aylarında (ağustos) ve cumartesi günleri başvurduğu saptandı (Şekil 1). En sık genel tanı; yumuşak doku yaralanması (YDY) iken (%50,6) bunu kırık ve çı-kıklar (%42,1) izlemekteydi. YDY; şiddet grubunda diğerlerine göre anlamlı olarak daha yüksek olduğu görüldü (her ikisi de, $p < 0,001$). En sık yaralanan vücut bölgesi baş/boyun bölgesi (%37,8) idi ve bunu ekstremiteler izledi (Tablo-2). Başvuru saatleri incelendiğinde; düşme nedeniyle yapılan başvuruların çoğunun 08:00-15:59 (n:99) ve 16:00-23:59 (n:147) saatleri arasında olduğu görülmüştür. Şiddet nedeniyle 00:00-07:59 (n:19) saatleri arasında başvuran hasta sayısı anlamlı olarak daha yüksekti ($p=0,015$) (Şekil 2). En sık konsülte edilen bölüm beyin cerrahisi olarak bulundu (%39,4). Çalışmamızda mortalite oranı %4,4 idi.

Yıllara, mevsimlere, aylara ve haftanın günlerine göre trafik kazaları, düşmeler ve şiddet olayları nedeniyle başvuran hasta sayısı.

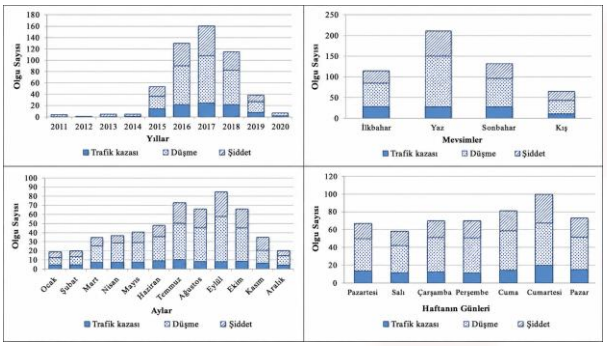

Şekil 1. Yıllara, mevsimlere, aylara ve haftanın günlerine göre trafik kazaları, düşmeler ve şiddet olayları nedeniyle başvuran hasta sayısı.

Acil Servise Başvuran Trafik Kazası, Düşme ve Şiddet Olgularının Varış Saatlerine Göre Dağılımı

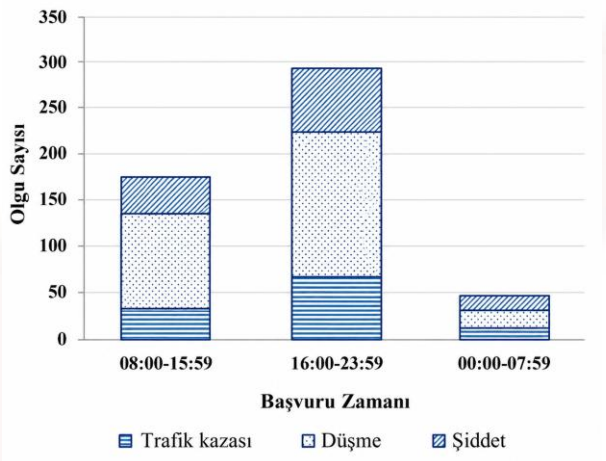

şekil 2. Acil Servise Başvuran Trafik Kazası, Düşme ve Şiddet Olgularının Varış Saatlerine Göre Dağılımı

Tablo-1: Hastaların Demografik Özelliklerinin Karşılaştırılması

Demografik Özellikler	Toplam n=518	Şiddet n=120	Düşme n=261	Trafik Kazası n=137	p
Yaş, medyan (IQR)*	12 (6–16)	16 (13–17)	8 (3–14)	14 (8.5–16)	0.001
Kadın, n (%)	168 (%32.4)	35 (%29.1)	88 (%33.7)	45 (%32.9)	0.673
Erkek, n (%)	350 (%67.6)	85 (%70.9)	173 (%66.3)	92 (%67.1)	
Mortalite, n (%)					
Sağ kalan	512 (%98.8)	120 (%100)	261 (%100)	131 (%95.6)	-
Exitus	6 (%1.2)	0 (%0)	0 (%0)	6 (%4.4)	
Hastaneye yatış, n (%)					
Hayır	513 (%99)	120 (%100)	256 (%98.1)	137 (%100)	
Evet	5 (%1)	0 (%0)	5 (%1.9)	0 (%0)	

IQR: interquartile range (Q1-Q3).

Tablo-2: Tanilar_Yaralanma_Bolgeleri

	Toplam n=518 (%)	Şiddet n=120 (%23.1)	Düşme n=261 (%50.4)	Trafik Kazası n=137 (%26.5)	p
Tanı, n (%)					
Yumuşak doku yaralanması	262 (50.6)	111 (92.5)	121 (46.3)	30 (21.9)	0.001
Kemik kırığı / çıkık yaralanması	218 (42.1)	9 (7.5)	109 (41.8)	100 (73.0)	0.001
Visseral yaralanma	32 (6.2)	0 (0)	17 (6.5)	15 (10.9)	0.001
Baş yaralanması	95 (18.3)	0 (0)	78 (29.9)	17 (12.4)	0.001
Toraks yaralanması	18 (2.5)	0 (0)	9 (3.4)	9 (6.5)	0.006
Kas / tendon yaralanması	4 (0.8)	0 (0)	3 (1.1)	1 (0.7)	-
Yaralanan vücut bölgesi, n (%)					
Baş / boyun	196 (37.8)	39 (32.5)	128 (49)	29 (21.2)	0.001
Ekstremiteler	123 (23.7)	21 (17.5)	59 (22.6)	43 (31.4)	
Göğüs	14 (2.7)	5 (4.2)	6 (2.3)	3 (2.2)	
Abdomen	50 (9.7)	3 (2.5)	35 (13.4)	12 (8.8)	
Çoklu bölge	135 (26.1)	52 (43.3)	33 (12.6)	50 (36.5)	

*KBB: Kulak Burun Boğaz; **: Bir grupta birden fazla tanı bulunabilir; ***: Yüzdeler, ilgili sütuna göre hesaplanmıştır.

Sonuç: Çocuk adli olgularında en sık başvuru nedenleri düşme, trafik kazası ve şiddet olup, en sık kırık ile baş-boyun yaralanmaları görülmüştür; bu nedenle acil servis uzmanlarının adli tıp hastalarının demografik ve klinik özellikleri hakkında yeterli bilgiye sahip olması, daha etkin fizik muayene ve tedavi açısından önem taşımaktadır.

Yayın No: SS - 038

Akut Koroner Sendromun Nadir Bir Nedeni Olarak Spontan Koroner Arter Diseksiyonu: Olgu Sunumu

Emre Kudu[1], Oğuzhan Demir[1]

Oğuzhan Demir / Marmara Üniversitesi Pendik Eğitim Ve Araştırma Hastanesi, Acil Tıp Ana Bilim Dalı

Giriş/Amaç: Spontan koroner arter diseksiyonu, akut koroner sendromun nadir ancak özellikle genç ve orta yaşlı kadınlarda klinik açıdan önemli bir nedenidir. Patofizyolojisi aterosklerotik plak rüptürüne bağlı tip 1 miyokart enfarktüsünden farklıdır ve bu nedenle tanı, tedavi stratejisi ve prognoz açısından ayrı bir yaklaşım gerektirir. Bu olguda, başlangıçta iskemik EKG bulgusu olmayan ancak seri troponin artışı izlenen ve acil serviste ventriküler fibrilasyon arresti gelişen bir spontan koroner arter diseksiyonu olgusu sunulmuştur.

Olgu: Kırk sekiz yaşında kadın hasta, göğüs ağrısıyla acil servise başvurdu. Başvuru anında vital bulguları stabil olan hastanın elektrokardiyografisinde iskemiyi düşündüren bulgu izlenmedi. Yüksek duyarlılıklı kardiyak troponin I değerleri sırasıyla 150 ng/L ve 480 ng/L olarak saptandı (üst referans limit:11,6 ng/L). Ekokardiyografik değerlendirme planlanırken hasta acil serviste ventriküler fibrilasyona girerek kardiyak arrest oldu. Yaklaşık 40 dakika süren ileri kardiyak yaşam desteği sonrasında spontan dolaşım sağlandı. Bradikardi ve hipotansiyon izlenen hastada noradrenalin ve adrenalin infüzyonları başlandı. Hemodinamik stabilizasyon sağlandıktan sonra kardiyoloji tarafından yüksek riskli kabul edilerek hasta koroner anjiyografiye alındı. Anjiyografide sol ön inen arterin mid segmentinde Tip-1 spontan koroner arter diseksiyonu saptandı (Şekil 1).

Şekil 1

Sol ön inen arterin mid segmentinde tip-1 spontan koroner arter diseksiyonu

Sonuç: Spontan koroner arter diseksiyonu, klasik risk faktörleri belirgin olmayan hastalarda akut koroner sendrom ayırıcı tanısında mutlaka düşünülmelidir. Tedavi yaklaşımı lezyonun yeri, koroner akım, hemodinamik durum ve devam eden iskemi varlığına göre belirlenir. Stabil hastalarda konservatif yaklaşım ön planda olabilirken, akım kısıtlılığı, devam eden iskemi veya hemodinamik instabilite varlığında perkütan girişim ya da seçilmiş olgularda cerrahi revaskülarizasyon gerekebilir. Bu olgu, nonspesifik başlangıç bulgularına rağmen seri troponin izlemi, yakın klinik gözlem ve erken invaziv değerlendirmenin yaşamsal önemini vurgulamaktadır.

Yayın No: SS - 039

Yüksek Enerjili Travma Hastalarında Fizik Muayene Bulgularının Batın İçi Yaralanmayı Öngörmedeki Tanısal Değeri

Fatih Sorgun[1], Metin Öner[1], Rukiye Gürdap[1]

Fatih Sorgun / Haydarpaşa Numune Eğitim Araştırma Hastanesi

Giriş/Amaç: Yüksek enerjili travmalarda abdominal BT, batın içi yaralanmaların saptanmasında temel tanısal araçlardan biridir. Ancak travma hastalarında fizik muayene her zaman güvenilir biçimde değerlendirilemeyebilir. Bu çalışmada amacımız, fizik muayene bulgularının abdominal BT'de saptanan batın içi yaralanmayı öngörmedeki tanısal değerini araştırmaktır.

Yöntem: Retrospektif kesitsel tasarımdaki bu çalışmada, acil servise yüksek enerjili travma nedeniyle başvuran ve abdominal BT görüntülemesi yapılan hastalar değerlendirildi. Yüksek enerjili travma; yüksekten düşme, araç içi/dışı trafik kazası, motosiklet kazası ve benzeri yüksek kinetik enerjili yaralanmalar olarak tanımlandı. Hastaların demografik özellikleri, travma mekanizmaları, fizik muayene bulguları, laboratuvar parametreleri, abdominal BT sonuçları ve klinik sonlanımları incelendi.

Bulgular: Çalışmaya 96 hasta dahil edildi. Hastaların yaş ortalaması 42,5±20,5 yıl olup %65,6'sı erkekti. En sık travma mekanizmaları yüksekten düşme (%44,8) ve motosiklet kazasıydı (%31,2). Abdominal BT'de 19 hastada (%19,8) batın içi yaralanma saptandı ve en sık yaralanan organ dalaktı (Tablo 1). Herhangi bir fizik muayene bulgusunun varlığı BT pozitifliği ile anlamlı ilişkiliydi. Fizik muayenenin duyarlılığı %89,5, özgüllüğü %64,9, pozitif prediktif değeri %38,6 ve negatif prediktif değeri %96,2 olarak bulundu ($p < 0,001$). Yaralanma saptanan hastalarda abdominal hassasiyet, defans, cilt bulgusu, lökosit ve nötrofil değerleri daha yüksekti

Solid Organ Yaralanmalarının Sayısal Dağılımı ve İstatistiksel Analizi

Tablo 1. Solid Organ Yaralanmalarının Sayısal Dağılımı ve İstatistiksel Analizi

Yaralanma Tipi	Olgu Sayısı (n)	Yüzde (%)
Dalak yaralanması	9	39,1
Böbrek yaralanması	7	30,4
Karaciğer yaralanması	5	21,7
Çoklu organ yaralanması	3	13,0
Pelvik yaralanma/fraktür	4	17,4
Yumuşak doku yaralanması	3	13,0

Batın İçi Yaralanması Olan ve Olmayan Hastaların Klinik ve Laboratuvar Bulgularının Analizi

Tablo 2. Batın İçi Yaralanması Olan ve Olmayan Hastaların Klinik ve Laboratuvar Bulgularının Analizi

Parametre	Yaralanma Var (%)	Medyan	Yaralanma Yok (%)	Medyan	p değeri
Abdominal hassasiyet	%57,9		%20,3		0,0029
Defans	%15,8		%0		0,0075
Cilt bulgusu	%63,2		%16,2		0,0001
Lökosit	13.630/mm³		8.925/mm³		<0,001
Nötrofil	11.540/mm³		5.605/mm³		<0,001

Sonuç: Çalışmamız, yüksek enerjili travma hastalarında fizik muayenenin abdominal BT bulgularını öngörmede klinik olarak yararlı olabileceğini göstermektedir. Özellikle negatif fizik muayenenin yüksek negatif prediktif değeri, düşük riskli hastalarda batın içi yaralanma olasılığının düşük olduğunu düşündürebilir. Bununla birlikte, pozitif muayene bulgularının sınırlı pozitif prediktif değeri nedeniyle abdominal BT kararı yalnızca fizik muayeneye dayandırılmamalı; travma mekanizması, hemodinamik durum, seri muayene ve laboratuvar bulgularıyla birlikte değerlendirilmelidir.

Yayın No: SS - 040

Rutin Bir BT Tehlikeye Dönüşürse: Hava Embolisi

Begüm Avcı[1], Gizem Sezer[1], Oğuzhan Demir[1]

Begüm Avcı / Marmara Üniversitesi Eğitim ve Araştırma Hastanesi

Giriş/Amaç: Hava embolisi, çeşitli tıbbi uygulamalar sırasında ortaya çıkabilen, nadir ancak yaşamı tehdit edici bir komplikasyondur. Kontrast kullanımının yaygınlaşmasıyla birlikte, kontrast enjeksiyonuna bağlı iyatrojenik hava embolisi riski giderek daha fazla dikkat çekmektedir. İntravasküler alanda bulunan küçük miktardaki hava çoğunlukla klinik olarak sessiz seyretmekte ve tesadüfen saptanmaktadır; ancak daha yüksek hacimlerdeki hava, ciddi kardiyopulmoner komplikasyonlara yol açabilmektedir. Bu olgu sunumunda, kontrastlı BT görüntülemesi sonrasında gelişen ve sağ atriyum ile pulmoner arteri içeren yaygın venöz hava embolisi olgusu sunulmuştur.

Olgu: Karın ağrısı şikayeti ile acil servise başvuran 60 yaş erkek hastanın laboratuvar ve görüntüleme sonuçları ile uygulanan tedavi süreçleri retrospektif olarak incelendi. Klinik seyri literatür eşliğinde olgu sunumu olarak değerlendirildi. İleri tanısal inceleme amacıyla kontrastlı abdominal bilgisayarlı tomografi görüntülemesi gerçekleştirilen hastada kısa süre sonra dispne ve göğüs ağrısı gelişti. İzlem sırasında hastanın hipoksik ve takipneik hale geldiği gözlendi. Fizik muayenede solunum sesleri doğal olup ek patolojik bulgu saptanmadı. Hasta yakın monitörizasyona alındı ve yüksek akımlı oksijen tedavisi başlandı. İntravenöz kontrast madde uygulaması sonrasında gelişen dispne nedeniyle olası komplikasyonların değerlendirilmesi amacıyla yeniden görüntüleme yapıldı. Görüntülemede sağ atriyum ve pulmoner arter içerisinde serbest hava görünümü saptandı.

Figür 1:

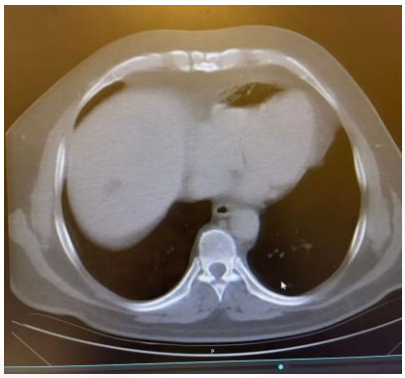

Aksiyel BT kesiti: sağ atrium içerisinde serbest hava görünümü

Figür 2:

Aksiyel Bt kesiti: pulmoner arter içerisinde hava görünümü

Sonuç: Hava embolisi, intravenöz kontrast madde uygulamasına bağlı gelişebilen ciddi bir komplikasyondur. Olguların çoğu asemptomatik seyretse de, yüksek hacimde hava varlığı belirgin kardiyopulmoner semptomlara yol açabilmektedir. Erken tanı ile birlikte yüksek akımlı oksijen tedavisi ve yakın monitörizasyonu içeren hızlı destek tedavisinin uygulanması, ciddi sonuçların önlenmesi açısından kritik öneme sahiptir. Özellikle kontrast madde uygulaması sonrasında ani gelişen solunumsal semptomları bulunan hastalarda, klinisyenlerin bu potansiyel komplikasyonu akılda bulundurması gerekmektedir.

4. ULUSAL ACİL TIP KONGRESİ
Anı Yönet, Umuda Şans Ver
8-11 HAZİRAN ELEKUS RESORT HOTEL, K.K.T.C

Yayın No: SS - 041

Acil Serviste Akut Gastroenteritli Yetişkinlerde Dehidratasyon ve Sıvı Yanıtının Değerlendirilmesinde $ETCO_2$ ve Vena Kava Kollapsibilite İndeksinin Karşılaştırılması

Gülin İnan[1]

Gülin İnan / SBÜ HASEKİ EĞİTİM VE ARAŞTIRMA HASTANESİ

Giriş/Amaç: Akut gastroenterit (AGE), dünya genelinde sık görülen ve özellikle ciddi dehidratasyon geliştiğinde morbidite ve mortaliteyi artıran bir klinik durumdur. Dehidratasyona bağlı gelişen metabolik asidozda solunum sayısının artması ve arteriyel karbondioksit basıncının azalması, end-tidal karbondioksit ($ETCO_2$) ile koreledir. Bu çalışmada, $ETCO_2$ ölçümünün dehidratasyon düzeyi ve sıvı tedavisine yanıtın belirlenmesindeki rolü, vena kava kollapsibilite indeksi (VCCI) ile karşılaştırılarak değerlendirilmiştir

Yöntem: Bu tek merkezli, prospektif, kesitsel çalışmaya, acil servise başvuran ve Primary Options of Acute Care (POAC) Klinik Dehidratasyon Skalası'na göre orta (%6–9) veya ciddi (> %10) dehidratasyonu olan, spontan solunumu devam eden ≥18 yaş hastalar dahil edildi. Tedavi öncesi ve sonrası vital bulgular, $ETCO_2$ değerleri ile inferior vena kava inspiryum ve ekspiryum çapları ölçülerek VCCI hesaplandı. İstatistiksel analizlerde Wilcoxon testi, Pearson korelasyon analizi ve ROC eğrisi kullanıldı. Çalışma için etik kurul onayı alınmış ve tüm katılımcılardan yazılı bilgilendirilmiş onam temin edilmiştir.

Bulgular: Toplam 49 hasta çalışmaya dahil edildi. Ortalama sıvı replasmanı 664,29±259,41 ml idi. $ETCO_2$ düzeyi sıvı tedavisi sonrası anlamlı olarak arttı (3,65±2,55 mmHg; $p < 0,001$). İVC çaplarında artış ve VCCI'de anlamlı azalma saptandı ($p < 0,001$). $ETCO_2$ ile VCCI arasında anlamlı korelasyon bulunmadı. $ETCO_2$ için ROC eğrisi altında kalan alan 0,748 olup, 28,5 mmHg kesim değeri %71,43 duyarlılık ve %74,29 özgüllük sağladı.

Sonuç: $ETCO_2$, dehidratasyon düzeyini değerlendirmede orta düzeyde tanısal performans göstermektedir. Bununla birlikte, VCCI daha yüksek doğruluğu nedeniyle dehidratasyonun belirlenmesinde öncelikli yöntem olarak tercih edilmelidir.

Yayın No: SS - 042

Acil Tıpta Yapay Zeka Kullanımının Etik ve Hukuksal Boyutları: Güncel Bir Derleme

Mehmet Göktuğ EFGAN[1], Süleyman MERTOĞLU[2]

Mehmet Göktuğ EFGAN / izmir katip çelebi üniversitesi acil tıp anabilim dalı

Giriş/Amaç: Yapay zekâ (YZ) teknolojileri son yıllarda acil tıp pratiğinde triyaj, radyolojik görüntüleme analizi, klinik karar destek sistemleri ve elektronik sağlık kayıtlarının yönetimi gibi alanlarda kullanılmaya başlanmıştır. Acil servislerde hızlı karar verme gerekliliği ve yoğun hasta yükü, yapay zekâ uygulamalarına olan ilgiyi artırmaktadır. Bununla birlikte YZ sistemlerinin klinik kararlara etkisi; hasta güvenliği, veri gizliliği, algoritmik önyargı ve medikolegal sorumluluk açısından önemli etik ve hukuki tartışmaları beraberinde getirmektedir. Bu derlemede, acil tıpta yapay zekâ kullanımının güncel uygulama alanları ile etik ve hukuksal boyutlarının değerlendirilmesi; özellikle acil tıp hekimlerinde yapay zekâ kullanımına bağlı ortaya çıkabilecek medikolegal riskler, veri güvenliği sorunları ve hasta güvenliği konularında farkındalık oluşturulması amaçlanmıştır

Yöntem: Bu çalışma narrative derleme niteliğinde hazırlanmıştır. PubMed veri tabanında "artificial intelligence", "emergency medicine", "ethics", "medical liability", "machine learning" ve "clinical decision support" anahtar kelimeleri kullanılarak güncel literatür taranmıştır. Ayrıca Avrupa Birliği Yapay Zekâ Yasası (AI Act), KVKK düzenlemeleri ve sağlık hukuku literatürü incelenmiştir.

Bulgular: Literatürde yapay zekânın özellikle triyaj, sepsis öngörüsü ve klinik dokümantasyon süreçlerinde yüksek doğruluk, operasyonel verimlilik sağlayabildiği görülmektedir. Bununla birlikte algoritmik önyargı, "automation bias", açıklanabilirlik eksikliği, veri güvenliği sorunları ve YZ kaynaklı malpraktis riskleri en önemli tartışma alanları olarak öne çıkmaktadır. Mevcut hukuki düzenlemelerin sağlık alanındaki yapay zekâ uygulamalarını tam olarak kapsamadığı görülmektedir.

Sonuç: YZ teknolojileri acil tıpta önemli fırsatlar sunmakla birlikte, etik ve hukuksal riskler göz ardı edilmemelidir. Acil tıp hekimlerinin yapay zekâ uygulamalarına ilişkin farkındalığının artırılması, hasta güvenliğinin korunması ve güncel medikolegal düzenlemelerin geliştirilmesi büyük önem taşımaktadır. Bu derlemenin, ulusal acil tıp pratiğinde yapay zekânın güvenli ve bilinçli kullanımına yönelik farkındalık oluşturacağı düşünülmektedir.

Yayın No: SS - 043

Diş Ağrısı Nedenli Asetonlu Pamuğun Yutulması Sonrası Gecikmiş Bilinç Bozukluğu ve Entübasyon Gereksinimi: Olgu Sunumu

AYŞE FEYZA ÇELİK[1]

AYŞE FEYZA ÇELİK / Haseki Eğitim Araştırma Hastanesi

Giriş/Amaç: Aseton maruziyeti sonrası santral sinir sistemi depresyonu ve bilinç değişikliği görülebilir. Ancak gecikmiş nörolojik kötüleşme ve entübasyon gerektiren tablolar nadirdir. Bu olguda, asetonlu pamuğun yutulması sonrası gelişen gecikmiş bilinç bozukluğu sunulmuştur.

Olgu: Hasta verileri; klinik izlem, laboratuvar sonuçları, görüntüleme bulguları ve yoğun bakım kayıtları üzerinden retrospektif değerlendirildi. Bilinen ek hastalığı olmayan 25 yaş erkek hasta, diş ağrısı nedeniyle kullandığı asetonlu pamuğu yuttuktan sonra gelişen uykuya meyil nedeniyle acil servise başvurdu. Başvuruda vital bulguları stabildi ve Glasgow Koma Skalası (GKS) 14 (E4V4M6) idi. Laboratuvar tetkikleri, arter kan gazı (pH, bikarbonat, laktat) ve beyin, boyun, toraks ile batın BT'de akut patoloji saptanmadı. Ek madde veya alkol kullanımı öyküsü yoktu. Zehir danışma merkezi ile görüşülerek 24 saat izlem önerildi.Takipte hastanın GKS'si 15'e yükseldi. Ancak yaklaşık 6 saat sonra ani bilinç bozukluğu gelişti ve GKS 8'e (E2V2M4) geriledi. Hava yolu güvenliği amacıyla entübe edilerek yoğun bakıma yatırıldı. İki günlük yoğun bakım izlemi sonrası ekstübe edilen hasta, nörolojik sekel olmadan taburcu edildi.

Sonuç: Aseton maruziyetinde başlangıçta normal laboratuvar ve görüntüleme bulguları gecikmiş nörolojik kötüleşmeyi dışlamaz. Benzer olgularda yakın nörolojik izlem önemlidir. Ayrıca bilinç değişikliğinde asetonun santral etkilerinin yanı sıra yutulan yabancı cismin olası mekanik etkileri de ayırıcı tanıda değerlendirilmelidir.

Yayın No: SS - 044

112 Acil Sağlık Hizmetlerinde Sık Başvuranlar: Bireylerin %2,8'i Vakaların %16,1'ini Oluşturuyor

Alper Demirkaya[1], Şükrü Gürbüz[2], Serdar Derya[2]

Şükrü Gürbüz / Malatya İnönü Üniversitesi Turgut Özal Tıp Merkezi, Acil Tıp Servisi

Giriş/Amaç: Acil sağlık hizmetlerinin sürdürülebilirliği açısından sistem kaynaklarını orantısız tüketen "sık başvuranlar" uluslararası literatürde giderek artan ilgi görmektedir. Bu çalışmanın amacı; Malatya 112 verilerinde sık başvuranların sıklığını, demografik özelliklerini, başvuru nedenlerini ve sistem üzerindeki yükünü belirlemektir.

Yöntem: Ocak 2025 – Nisan 2026 tarihleri arasında Malatya 112 Acil Sağlık Hizmetleri'ne ait tüm vakalar geriye dönük olarak incelendi. T.C. kimlik numarası ile eşleştirilebilen 72.050 vaka analize alındı. Çalışma süresince beş veya daha fazla kez başvuran bireyler "sık başvuran" olarak tanımlandı. Gruplar çağrı nedeni, ICD-10 tanıları, triaj kodu, ulaşım bölgesi (kentsel/kırsal) ve vaka sonucu açısından karşılaştırıldı.

Bulgular: On beş aylık dönemde 47.737 farklı bireyin 72.050 vakayı oluşturduğu saptandı. Beş veya daha fazla kez başvuran 1.337 kişi (%2,8), toplam vakaların %16,1'ini oluşturuyordu. Kişi başına ortalama başvuru sayısı 8,7 (medyan: 6, maksimum: 548) idi. Sık başvuranların %60,9'u 65 yaş üzerinde olup medyan yaş 71'di. En sık tanılar dispne (%5,8), immobilite sendromu (%3,6), diyaliz nakli (%2,7) ve kronik obstrüktif akciğer hastalığıydı. Başvuruların %29,7'si kırsal bölgelerden kaynaklanmaktaydı. Tüm intihar girişimi vakalarının %18,4'ü bu gruptan gelmekteydi. Hastaneye nakil oranı sık başvuranlarda (%65,5) tek başvuranlara (%71,6) göre anlamlı düzeyde düşüktü ($p < 0,05$).

Sonuç: Malatya 112 verilerinde bireylerin yalnızca %2,8'i sistem kapasitesinin %16,1'ini tüketmektedir. Sık başvuranlar ağırlıklı olarak kronik hastalığı olan yaşlı bireyler ve tekrarlayan psikiyatrik başvuruları bulunan hastalardan oluşmaktadır. Bu bulgu; 112 hizmetlerinde hedefli vaka yönetimi programları, kronik hasta takip protokolleri ve psikososyal destek mekanizmalarının geliştirilmesi gerektiğine işaret etmektedir.

Yayın No: SS - 045

Nörolojik Bir Taklitçi: Madde Kullanımına Sekonder Gelişen CLOCC Sendromu

ENES FERHATLAR[1], YAKUP BORA PEKTAŞ[1]

YAKUP BORA PEKTAŞ / Bağcılar Eğitim ve Araştırma Hastanesi

Giriş/Amaç: Corpus callosumun sitotoksik lezyonları, güncel terminolojide CLOCC's (cytotoxic lesions of the corpus callosum) olarak tanımlanmakta olup, en sık spleniumda yerleşen, difüzyon kısıtlılığı gösteren ve çoğu zaman geri dönüşümlü seyreden lezyonlardır. Bu lezyonlar enfeksiyonlar, metabolik bozukluklar, epileptik nöbetler, ilaç/madde maruziyetleri, hipoksi ve çeşitli inflamatuvar süreçlerle ilişkili olarak ortaya çıkabilmektedir.

Olgu: CLOCC's lezyonlarının ayırıcı tanısında akut iskemik inme, demiyelinizan hastalıklar, ensefalit, posterior reversible ensefalopati sendromu ve toksik-metabolik ensefalopatiler yer alır.

24 yaşında erkek hasta bilinç bozukluğu ve solunum yetmezliği ile acil servise getirildi. Başvuru anında Glasgow Koma Skoru 3, pupiller pinpoint, solunumu yüzeyel, oksijen satürasyonu düşük ve hemodinamisi instabil olarak değerlendirildi. Hipotansiyon nedeniyle vazopressör destek başlandı; ketamin ve rokuronyum sonrası hasta entübe edildi. Opioid maruziyeti olasılığı nedeniyle 0.4 mg nalokson uygulandı.İlk difüzyon MRG'de internal kapsül posterior bacağında şüpheli fokal hiperintensite bildirildi. Ancak daha sonra elde edilen beyin difüzyon MRG'de korpus kallozum spleniumunda 8 mm çapında, difüzyon ağırlıklı görüntülemede hiperintens, ADC'de hipointens ve FLAIR sekansında hafif hiperintens alan izlendi ve bu görünüm "madde kullanımına sekonder CLOCC's?" olarak değerlendirildi

Difüzyon MR

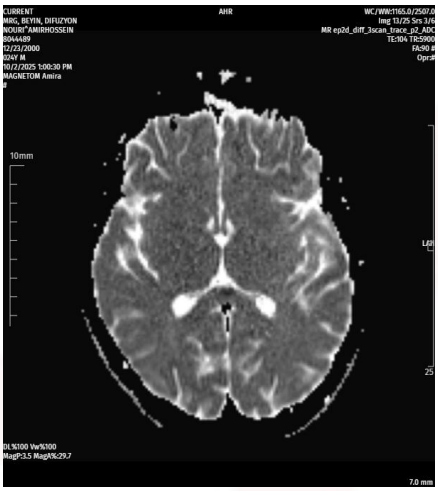

difuzyon mr

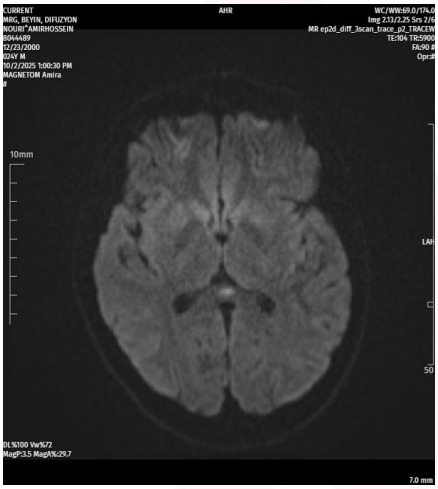

Sonuç: CLOCC's, acil serviste ani bilinç değişikliği, koma veya nörolojik olay şüphesi ile başvuran hastalarda inme, ensefalit ve diğer akut santral sinir sistemi patolojileri ile karışabilen, ancak çoğu zaman geri dönüşümlü seyreden önemli bir nöroradyolojik antitedir. Bu nedenle acil tıp hekimlerinin, özellikle toksik-metabolik stres, hipoksi veya madde kullanım şüphesi bulunan olgularda CLOCC's'u ayırıcı tanıda akılda tutması, görüntüleme bulgularını klinik seyirle birlikte değerlendirmesi ve yanlış tanı ile gereksiz girişimlerden kaçınması önemlidir.

4. Ulusal Acil Tıp Kongresi
Anı Yönet, Umuda Şans Ver
9-11 Haziran Elexus Resort Hotel, K.K.T.C.

Yayın No: SS - 046

Antihelmintik İlaç Kullanan Hastaların Son 3 Yıldaki Acil Servis Başvurularının Retrospektif İncelenmesi

Mehmet Sezer[1], Ahmet Hakan Taş[1], Yılmaz Özgül[2]

Mehmet Sezer / Turgut Özal Üniversitesi

Giriş/Amaç: İntestinal helmint enfeksiyonları genellikle nonspesifik semptomlarla seyreden ve acil servislerde gözden kaçabilen hastalıklardır. Bu çalışmada, paraziter enfeksiyon tanısı alan hastaların tanı öncesi 3 aylık acil servis başvurularının klinik özellikleri, başvuru paternleri ve inflamatuvar belirteçlerinin değerlendirilmesi amaçlanmıştır.

Yöntem: Bu retrospektif gözlemsel çalışma, üçüncü basamak bir hastanenin acil servisinde gerçekleştirildi. İntestinal paraziter enfeksiyon tanısı alarak antihelmintik tedavi başlanan yetişkin hastalar dahil edildi. Demografik veriler, başvuru sayıları, şikayetler, görüntüleme yöntemleri ve laboratuvar parametreleri analiz edildi. İnflamatuvar ve nütrisyonel durumu değerlendirmek amacıyla nötrofil/lenfosit oranı (NLR), trombosit/lenfosit oranı (PLR) ve hemoglobin–albumin–lenfosit/trombosit (HALP) indeksi hesaplandı. İstatistiksel analizlerde Spearman korelasyon, Kruskal–Wallis ve ki-kare testleri kullanıldı.

Bulgular: Çalışmaya 124 olgu dahil edildi; yaş ortalaması 39,81±16,18 yıl, medyan yaş 36,5 idi. Olguların %48,4'ü kadın, %51,6'sı erkek olup ortalama başvuru sayısı 1,78 (1–4) olarak saptandı. En sık başvuru şikayetleri üst solunum yolu enfeksiyonu (%29,0), diyare (%18,5) ve miyalji (%17,7) idi. Olguların %30,6'sında dışkı incelemesinde parazit saptanırken, en sık Ascaris lumbricoides (%36,8) görüldü. HALP ile NLR ($r=-0.745$, $p < 0.001$) ve özellikle PLR ($r=-0.930$, $p < 0.001$) arasında negatif korelasyon, NLR ile PLR arasında ise pozitif korelasyon saptandı ($r=0.835$, $p < 0.001$). Parazit türüne göre laboratuvar parametreleri, şikayet dağılımı ve görüntüleme açısından anlamlı fark bulunmadı ($p > 0.05$).

Tablo 1: Nicel Parametrelerin Korelasyon Testi Sonuçları

Değişkenler	Başvuru Sayısı (r/p)	HALP (r/p)	NLR (r/p)	PLR (r/p)	Eozinofil (r/p)	N
Başvuru Sayısı	1.000 / —	-0.079 / 0.589	0.135 / 0.356	0.103 / 0.483	-0.318 / 0.026*	123–49
HALP	-0.079 / 0.589	1.000 / —	-0.745 / <0.001**	-0.930 / <0.001**	0.114 / 0.429	50
NLR	0.135 / 0.356	-0.745 / <0.001**	1.000 / —	0.835 / <0.001**	-0.129 / 0.373	50
PLR	0.103 / 0.483	-0.930 / <0.001**	0.835 / <0.001**	1.000 / —	-0.223 / 0.120	50
Eozinofil	-0.318 / 0.026*	0.114 / 0.429	-0.129 / 0.373	-0.223 / 0.120	1.000 / —	50

HALP: Hemoglobin–Albumin–Lenfosit–Trombosit indeksi NLR: Nötrofil/Lenfosit oranı PLR: Trombosit/Lenfosit oranı r: Korelasyon katsayısı p: Anlamlılık düzeyi N: Örneklem sayısı

Tablo 2: Parazit Türüne Göre Klinik Parametrelerin Değerlendirilmesi(Kruskal-Wallis)

Tablo 2: Parazit Türüne Göre Klinik Parametrelerin Değerlendirilmesi(Kruskal-Wallis)

Değişken	H (Kruskal-Wallis)	df	p değeri
Başvuru sayısı	5,349	5	0,375
Eozinofil	6,626	4	0,157
Hemoglobin	6,884	4	0,142
Lenfosit	1,531	4	0,821
Trombosit	0,657	4	0,957
Albümin	3,320	4	0,506
Nötrofil	7,541	4	0,110
NLR	3,503	4	0,477
HALP	3,667	4	0,453
PLR	2,635	4	0,621

NLR: Nötrofil/Lenfosit Oranı; PLR: Trombosit/Lenfosit Oranı; HALP: Hemoglobin–Albümin–Lenfosit/Trombosit İndeksi.

Sonuç: Paraziter enfeksiyonlarda, parazit türünden bağımsız olarak inflamasyon ile nutrisyonel durum arasında ters yönlü ilişki bulunmaktadır. HALP, NLR ve PLR inflamatuvar süreci yansıtsa da tanı koydurucu değildir. Non-spesifik semptomlar ve klinik sebebiyle acil servis hekimlerinde farkındalığın artırılması önemlidir.

Yayın No: SS - 047

Tiner İnhalasyonu Sonrası Gelişen Semptomatik Sinüs Bradikardisi: Olgu Sunumu

Melike ŞİŞMAN[1], Özgür SÖĞÜT[1], Halil ALTINMADEN[1]

Melike ŞİŞMAN / Haseki Eğitim ve Araştırma Hastanesi

Giriş/Amaç: Endüstriyel çözücülerin inhalasyonu, özellikle kapalı alanlarda maruz kalındığında ciddi sistemik toksisiteye yol açabilmektedir. Bu maruziyetlerin kardiyovasküler sistem üzerindeki etkileri nadir ancak hayati olabilir. Bu olgu sunumunda, tiner inhalasyonu sonrası acil servise semptomatik bradikardi ile başvuran bir hastanın tanı ve yönetim sürecinin paylaşılması amaçlanmıştır.

Olgu: Olgu SunumuİŞ yerinde kapalı alanda tiner maruziyeti sonrası baş ağrısı ve presenkop şikayetleriyle acil servisimize başvuran 55 yaşındaki erkek hastanın öyküsünde, bilinen Ailevi Akdeniz Ateşi (FMF) tanısı ve 1 paket/gün sigara kullanımı mevcuttu. İlk değerlendirmede genel durumu iyi, bilinci açık, kooperatif ve oryante olan hastanın kan basıncı normal sınırlarda iken, nabız 40 atım/dakika olarak saptandı. Laboratuvar tetkiklerinde kardiyak troponin I düzeyi negatif (< 2,50 ng/L) izlendi; eşlik eden CO maruziyeti açısından bakılan karboksihemoglobin (FCOHb) düzeyi ise %4,9 olarak tespit edildi. Elektrokardiyografide (EKG) sinüs bradikardisine ek olarak uzamış P dalgaları gözlendi. Yatak başı transtorasik ekokardiyografide sol ventrikül ejeksiyon fraksiyonu %60 ölçüldü, akut kapak patolojisi saptanmadı. Semptomatik bradikardi tablosu nedeniyle acil serviste 0.5 mg intravenöz atropin uygulanan hastanın kalp hızı 52 atım/dakikaya yükseldi ve presenkop şikayeti geriledi. Hasta, yakın monitörizasyon ve ileri takip amacıyla kardiyoloji servisine yatırıldı.

Sonuç: Tiner gibi uçucu inhalan maruziyetleri, akut dönemde otonomik sinir sistemi dengesini bozarak veya doğrudan miyokardiyal toksisite yaratarak ciddi bradikardilere ve iletim bloklarına neden olabilmektedir. Mesleki kimyasal maruziyet öyküsü ve açıklanamayan bradikardi/senkop şikayeti olan olgularda toksikolojik etiyoloji mutlaka akılda tutulmalı; acil servis yönetiminde kardiyak monitörizasyon ve multidisipliner yaklaşım titizlikle sürdürülmelidir.

Yayın No: SS - 048

Acil Servis Müşahede Alanında Hasta Yükünün Pareto, Lorenz Eğrisi ve Gini Katsayısı ile Değerlendirilmesi

Ayşegül Şahin[1], Burcu Bayramoğlu[1], İsmail Tayfur[1]

Ayşegül Şahin / Sağlık Bilimleri Üniversitesi, Sancaktepe Şehit Prof. Dr. İlhan Varank Sağlık Uygulama ve Araştırma Merkezi, Acil Tıp Kliniği, İstanbul, Türkiye

Giriş/Amaç: Acil servis müşahede alanlarında farklı klinik özelliklere ve bakım gereksinimlerine sahip hastalar birlikte izlenmekte olup, bu alanlardaki yoğunluk ve hasta akışı acil servisin genel işleyişi üzerinde belirleyici bir etki oluşturmaktadır. Bu çalışmada, acil servis müşahede alanındaki hasta bazlı yükün dağılımını ve yüksek yük oluşturan grubun klinik/süreç özelliklerinin araştırılması amaçlandı.

Yöntem: Bir haftalık süreçte müşahede alanına alınan 324 hastanın verileri retrospektif olarak değerlendirildi. Kümülatif yük Pareto analizi, eşitsizlik düzeyi Lorenz eğrisi ve Gini katsayısı ile değerlendirildi. Toplam yükün yaklaşık %70'ini oluşturan ilk %30'luk hasta grubu yüksek müşahede yükü grubu olarak tanımlandı; klinik/süreç değişkenleri gruplar arasında karşılaştırıldı. Ayrıca temel süreç iyileştirmelerinin olası etkisini tahmin etmek amacıyla senaryo temelli azaltım analizi uygulandı.

Bulgular: İlk %10'luk hasta grubu toplam müşahede yükünün %33,9'unu, ilk %20'lik grup %53,4'ünü, ilk %30'luk grup ise %69,0'ını oluşturdu. Yüksek yük grubunda yaş ve Charlson Komorbidite İndeksi daha yüksek, SpO_2 daha düşüktü; 112 ile başvuru oranı, tekrarlanan laboratuvar tetkiki, görüntüleme istemi, konsültasyon varlığı ve toplam konsültasyon sayısı da bu grupta daha fazlaydı. Hedef süreye dayalı senaryo analizinde, yatış sonrası bekleme süresinin 2 saate indirilmesiyle bekleme kaynaklı yükte %42,0; toplam konsültasyon süresinin 180 dakikaya indirilmesiyle konsültasyon kaynaklı yükte %47,6 oranında azaltım potansiyeli hesaplandı.

Müşahede Kalış Yükünün Pareto Grafiği

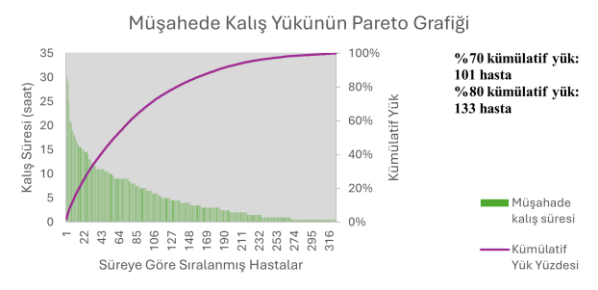

Lorenz Eğrisi

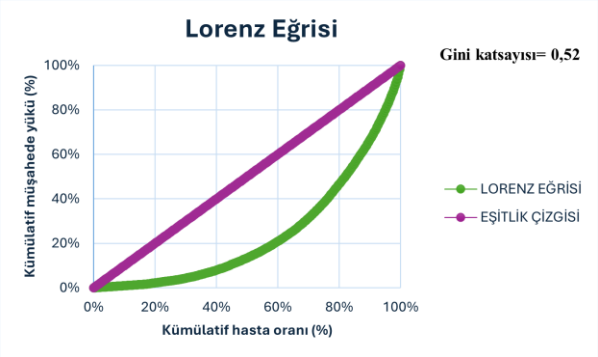

Sonuç: Müşahede yükü hastalar arasında eşit dağılmamakta olup toplam yük sınırlı sayıda hastada yoğunlaşmaktadır. Konsültasyon ve yatış sonrası bekleme süreçleri, yüksek müşahede yükünü azaltmaya yönelik öncelikli iyileştirme alanları olarak öne çıkmaktadır. Bu nedenle konsültan branşların; hasta değerlendirmelerini hızlı yapmalarının sağlanması ve takip/tedavi önerilerini yatış yapıldıktan sonra yapmaları, acil serviste yatış bekleyen hasta olması durumunda elektif yatışların sınırlanmasını sağlayan düzenlemeler yapılmalıdır.

Yayın No: SS - 049

Akut Aort Diseksiyonu Hastalarında Bir Aylık Mortaliteyi Öngörmede Serum Laktat ve Nötrofil/Lenfosit Oranının Değeri

Bilal Yeniyurt[1], Mustafa Uçar[2]

Bilal Yeniyurt / İstanbul SBÜ Kanuni Sultan Süleyman EAH

Giriş/Amaç: Akut aort diseksiyonu yüksek mortalite ile seyreden kardiyovasküler acillerden biridir. Erken dönemde yüksek riskli hastaların belirlenmesi prognoz açısından önem taşımaktadır. Bu çalışmada akut aort diseksiyonu hastalarında başvuru serum laktat düzeyi ve nötrofil/lenfosit oranının (NLR) bir aylık mortalite ile ilişkisinin araştırılması amaçlandı.

Yöntem: Bu retrospektif çalışmaya Stanford Tip A akut aort diseksiyonu tanısıyla takip edilen 55 hasta dahil edildi. Hastalar bir aylık mortalite durumuna göre yaşayan ve ölen olarak iki gruba ayrıldı. Başvuru serum laktat, D-dimer, troponin ve NLR değerleri analiz edildi. Normal dağılıma uyan değişkenler bağımsız örneklem t-testi ile, normal dağılım göstermeyen değişkenler Mann–Whitney U testi ile karşılaştırıldı. Bir aylık mortaliteyi öngören bağımsız değişkenleri belirlemek amacıyla binary lojistik regresyon analizi yapıldı. Serum laktat düzeyinin mortaliteyi öngörmedeki performansı ROC analizi ile değerlendirildi.

Bulgular: Çalışmaya alınan 55 hastanın 33'ünde (%60) bir aylık mortalite gelişti. Mortalite gelişen hastalarda NLR düzeyi yaşayan hastalara göre anlamlı olarak daha yüksekti (10.4±5.9 vs 6.9±4.0, p=0.019). Serum laktat düzeyi mortalite grubunda belirgin yüksek saptandı [5.96 (IQR:6.27) vs 1.30 (IQR:0.81), $p < 0.001$]. Troponin ve D-dimer düzeyleri açısından anlamlı fark izlenmedi. Çok değişkenli lojistik regresyon analizinde serum laktat düzeyi bir aylık mortalitenin bağımsız öngördürücüsü olarak bulundu (OR:1.54, %95 CI:1.10–2.14, p=0.010). ROC analizinde laktatın mortaliteyi öngörmedeki eğri altında kalan alanı 0.798 olarak saptandı ($p < 0.001$) (Şekil 1). Gruplar arası karşılaştırmalar ve regresyon analizi sonuçları Tablo 1'de gösterilmiştir.

Serum Laktat Düzeyinin Bir Aylık Mortaliteyi Öngörmedeki ROC Eğrisi

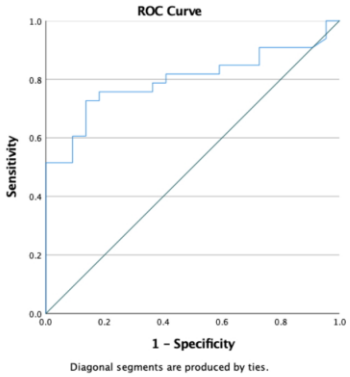

ROC analizinde serum laktat düzeyinin bir aylık mortaliteyi öngörmede iyi diskriminatif performansa sahip olduğu gösterildi (AUC: 0.798, %95 CI: 0.680–0.917, p<0.001).

Bir Aylık Mortaliteye Göre Laboratuvar Parametrelerinin Karşılaştırılması ve Lojistik Regresyon Analizi Sonuçları

Parametre	**Yaşayan (n=22)**	**Ölen (n=33)**	**p değeri**	**OR (%95 CI)**	**p değeri***
NLR	6.9 ± 4.0	10.4 ± 5.9	0.019	1.17 (0.99–1.39)	0.054
Laktat	1.30 (0.81)	5.96 (6.27)	<0.001	1.54 (1.1–2.1)	0.010
Troponin	14.2 (301.95)	5.9 (27.0)	0.450	-	-
D-dimer	1008 (2040)	14297 (42150)	0.109	-	-
*Binary lojistik regresyon analizi sonuçları.					

Veriler ortalama±standart sapma veya medyan (IQR) olarak sunuldu. Gruplar arası karşılaştırmalarda bağımsız örneklem t-testi ve Mann–Whitney U testi kullanıldı. Bir aylık mortaliteyi öngören bağımsız değişkenler binary lojistik regresyon analizi ile değerlendirildi.

Sonuç: Akut aort diseksiyonu hastalarında başvuru serum laktat düzeyi kısa dönem mortalitenin bağımsız bir öngördürücüsüdür. NLR düzeyi de mortalite ile ilişkili bulunmuştur. Serum laktat ölçümü erken risk sınıflamasında yararlı ve kolay uygulanabilir bir belirteç olabilir.

Yayın No: SS - 050

Mahkum Hastada Tekrarlayan Kendine Zarar Verme ve Tedavi Reddi: Acil Serviste Medikolegal ve Etik Bir Çıkmaz

Melih Çamcı[1]

Melih Çamcı / Ankara Yıldırım Beyazıt Üniversitesi Tıp Fakültesi, Acil Tıp Anabilim Dalı

Giriş/Amaç: Mahkum hastalarda tekrarlayan kendine zarar verme davranışı ve tedavi reddi süreçleri; acil servislerde etik, hukuki ve klinik açıdan önemli güçlükler oluşturmaktadır. Özellikle ciddi yaralanması bulunan ancak tedaviyi reddeden hastalarda hasta özerkliği ile hekimin yaşamı koruma yükümlülüğü arasında çatışma ortaya çıkabilmektedir. Bu olgu sunumunda, mükerrer kendine zarar verme davranışı sonrası ciddi laserasyonlarla acil servise tekrar başvuran ve tedavi reddi veren mahkum hastanın yönetim sürecinin sunulması amaçlandı.

Olgu: Yüksek güvenlikli cezaevinde bulunan 24 yaşındaki erkek mahkum hastanın Mayıs 2026 içerisindeki mükerrer acil servis başvuruları retrospektif olarak değerlendirildi. Acil servis gözlem notları, cerrahi ve psikiyatrik konsültasyon kayıtları ile tedavi reddi süreçleri incelendi.

Psikiyatrik değerlendirmelerde yaklaşık 10 yıldır cezaevinde bulunduğu, çoklu madde kullanım öyküsü olduğu ve pregabalin, klonazepam, gabapentin, karbamazepin ve modafinil dahil çoklu psikotrop ilaç kullandığı öğrenildi. Başvuruların birinde sağ meme altında yaklaşık 20 cm uzunluğunda cilt, cilt altı ve kas planına uzanan kesi; başka bir başvuruda ise tendon seviyesine ilerleyen ön kol kesileri ve çok sayıda eski skar alanı saptandı. Hastanın çoğu başvuruda ileri tetkik, sütürasyon ve hospitalizasyonu reddettiği, tedavi red formlarını karalayarak imzaladığı ya da imzadan imtina ettiği görüldü. Psikiyatrik değerlendirmelerde anamnezin suboptimal koşullarda alınabildiği ve karar verme kapasitesinin tartışmalı olduğu belirtildi. Psikiyatri tarafınca yatış önerilmeyen hasta her seferinde ayaktan takiple taburcu edildi.

Tedavi Reddeden Mahkum Hastada Acil Servis Döngüsü

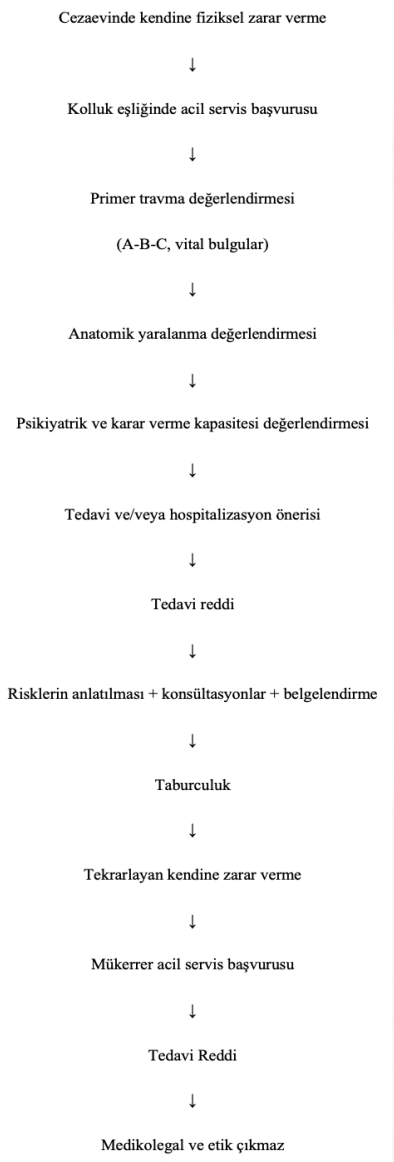

Sonuç: Mahkum hastalarda tekrarlayan kendine zarar verme davranışı ve tedavi reddi, acil servislerde önemli bir medikolegal sorundur. Özellikle ciddi yaralanması bulunan ancak tedaviyi reddeden hastalarda standart yaklaşımlar yetersiz kalabilmektedir. Bu olgu, karar verme kapasitesi tartışmalı mahkum hastalar için multidisipliner medikolegal yönetim algoritmalarına ihtiyaç olduğunu göstermektedir.

Yayın No: SS - 051

Senkop ile Başvuran Akut Metan Gazı İntoksikasyonu Olgusu: Mesleki Maruziyetin Önemi

Ömer Metin[1], Halil İbrahim Tekeli[1]

Halil İbrahim Tekeli / Hitit Üniversitesi Erol Olçok Eğitim Ve Araştırma Hastanesi

Giriş/Amaç: Senkop etiyolojisinde çevresel ve mesleki toksik ajan maruziyeti sıklıkla gözden kaçmaktadır. Metan gazı; renksiz, kokusuz, basit asfizan bir gaz olup kapalı alanlarda oksijenin yerini alarak doku hipoksisine yol açar. Bu olguda, dikkatli anamnezle akut metan gazı zehirlenmesi tanısı alan nadir bir vaka sunulmaktadır.

Olgu: Gübre fabrikasında çalışan 49 yaşında erkek hasta, iş yerinde gelişen senkop ile getirildi.Geldiğinde genel durum orta, GKS 14 ve uykuya meyilliydi, oksijen desteğiyle şuuru açıldı.Senkoptan iki saat önce baş ağrısı, bulantı ve sersemlik hissi olduğu öğrenildi. Oksijen satürasyonu %90, nabız 118/dk idi.Pan-BT'de travmatik patoloji izlenmedi. Laboratuvarda pH: 7.33, laktat: 2.27 mmol/L, COHb: %2, lökositoz 12.000/µL mevcuttu; troponin normaldi. Akut metan intoksikasyonu ön tanısı konuldu. Yoğun bakımda 3 gün normobarik oksijen ve destek tedavisi uygulandı. Takibinde lökositozu gerileyen (WBC: 8.000/µL), asidoz ve hiperlaktatemisi düzelen, ek şikayeti olmayan hasta şifa ile taburcu edildi.

Sonuç: Senkopla başvuran hastalarda non-spesifik prodromal semptomlar (baş ağrısı, bulantı) eşlik ediyorsa toksik gaz maruziyeti ayırıcı tanıda mutlaka düşünülmelidir. Ayrıntılı meslek anamnezi kritik öneme sahiptir. Erken tanı, oksijenizasyon ve agresif destek tedavisi mortalite ve morbiditeyi önlemede temel basamaktır.

Yayın No: SS - 052

Acil Başvurudan Multisistem Yetmezliğine: Genç Hastada Sistemik Lupus Eritematozusun Nadir Başlangıç Sunumu

Halil İbrahim Tekeli[1], Ömer Metin[1], Hasan Özden[1]

Halil İbrahim Tekeli / Hitit Üniversitesi Erol Olçok Eğitim Ve Araştırma Hastanesi

Giriş/Amaç: Sistemik lupus eritematozus (SLE), çoklu organ tutulumu ile seyreden otoimmün bir hastalıktır. Kardiyak başlangıçlı prezentasyon nadirdir ve tanısal gecikme ağır klinik tablolara yol açabilir.

Olgu: Üç yıl önce sağ alt ektremitede derin ven trombozu öyküsü olan, bilinen başka hastalığı olmayan 19 yaşında kadın hasta, gün içerisinde ani başlayan göğüs ağrısı ve dispne ile acil servise başvurdu. 20 mg 1x1 rivaroksaban kullanan hasta son zamanlarda ilacını kullanmayı bırakmıştı

EKG'de sinüs taşikardisi (130) saptandı. Diğer vitalleri doğaldı. Pulmoner emboli şüphesiyle çekilen BT anjiyografide emboli dışlandı; bilateral bazalde minimal plevral efüzyon izlendi. Troponin yüksekliği (1550) ve ekokardiyografide minimal perikardiyal efüzyon saptanması üzerine miyokardit ön tanısıyla kardiyoloji servisine yatırıldı. Servis izleminde hematemez, hemoptizi ve 38,2 ateşi gelişen, oksijen satürasyonu 76'ya düşen hasta yoğun bakıma alındı. Akut böbrek hasarının eşlik ettiği hastada istenen immünolojik panelde anti-kardiyolipin, ANA, anti-dsDNA ve anti-RNP pozitifliği, düşük kompleman ve proteinüri saptandı; yeni tanı SLE düşünüldü. Takipte ARDS ve solunumsal arrest gelişti, 2 dakika kardiyopulmoner resüsitasyon sonrası spontan dolaşım sağlandı. Hasta entübe edilerek izlendi, CRRT (continuous renal replacement therapy) uygulandı, steroid ve siklofosfamid başlandı. Sol ekstremite güçsüzlüğü üzerine çekilen beyin MRG'de akut-subakut iskemik alanlar saptandı. Yoğun bakım takibinde genel durumu iyi olan hasta ekstübe edilerek romatoloji servisine devredildi ve yaklaşık 3 aylık yatışın ardından taburcu edildi.

Sonuç: Göğüs ağrısı ve dispne ile başvuran genç hastalarda hızlı kötüleşme ve çoklu organ tutulumu geliştiğinde SLE ayırıcı tanıda mutlaka düşünülmelidir. Bu olgu, erken tanı ve yakın izlemin hayat kurtarıcı önemini vurgulamaktadır.

Yayın No: SS - 053

KOAH Alevlenme İle Acil Servise Başvuran Hastalarda İnflamatuar Belirteçlerin Acil Servis Klinik Süreci ve Mortaliteyle Olan İlişkisinin Belirlenmesi

Büşra Evin[1], Yusuf Yürümez[1], Necip Gökhan Güner[1]

Necip Gökhan Güner / Sakarya Üniversitesi Tıp Fakültesi Acil Tıp Anabilim Dalı

Giriş/Amaç: Bu çalışmada, acil servise Kronik Obstrüktif Akciğer Hastalığı (KOAH) alevlenme nedeniyle başvuran hastalarda Nötrofil/Lenfosit Oranı (NLR), Trombosit/Lenfosit Oranı (PLR), Monosit/Lenfosit Oranı (MLR) ve birleşik inflamatuar indeksler olan Sistemik İmmün İnflamasyon İndeksi (SII), Sistemik İnflamasyon Yanıt İndeksi (SIRI), Bileşik Sistemik İnflamasyon İndeksi (AISI), Tüm Bağışıklık İnflamasyon Değeri (PIV) ve Çoklu İnflamatuar İndeksin (MII); acil servis klinik süreci, mekanik ventilasyon (MV) gereksinimi, tekrarlayan başvurular ve mortalite ile ilişkisinin değerlendirilmesi amaçlandı.

Yöntem: Prospektif ve gözlemsel olarak 01.01.2025– 30.04.2025 tarihleri arasında gerçekleştirildi. GOLD 2025 kriterlerine göre KOAH alevlenme tanısı alan ardışık 221 hasta çalışmaya dahil edildi. Hastaların demografik özellikleri, vital bulguları, modifiye Medikal Araştırma Konseyi (mMRC) dispne skalası, KOAH Değerlendirme Testi (CAT) skorları ve laboratuvar verilerinden hesaplanan inflamatuar belirteçler kaydedildi. Klinik sonlanımlar hastaneye yatış, MV gereksinimi, 30 günlük tekrar başvuru ve mortalite açısından değerlendirildi.

Bulgular: Hastaların %51,6'sı hastaneye yatırıldı ve %11,3'ünde 30 günlük mortalite gelişti. Hastaneye yatırılan hastalarda mMRC, CAT, nötrofil sayısı, NLR veSII değerleri daha yüksek; oksijen satürasyonu (SpO2), pH değeri, monosit ve eozinofildüzeyleri daha düşük bulundu. Mekanik ventilasyon uygulanan hastalarda mMRC, CAT ve NLR değerleri anlamlı derecede yüksekti. Otuz gün içinde tekrar başvuran hastalarda CAT skoru, nötrofil ve laktat düzeyleri yüksek saptandı. Mortalite gelişen grupta SpO2, pH ve hemoglobin değerleri düşük; solunum sayısı, glukoz ve PaCO2 yüksek bulundu.

Sonuç: Bulgular, NLR'nin KOAH alevlenmelerinde hastaneye yatış ve MV gereksinimi ile, SII'nın ise yatış kararı ile ilişkili olabileceğini göstermektedir. Buna karşın, diğer birleşik inflamatuar indekslerin klinik sonlanımlar ve mortalite üzerindeki katkısının sınırlı olduğu görülmektedir. Bu indekslerin klinik seyri öngörmedeki rolünün daha büyük çalışmalarla değerlendirilmesi gerekmektedir.

Yayın No: SS - 054

Vertebral Arter Hipoplazisi: Masum Bir Varyasyon mu, Risk Faktörü mü?

Enes Ferhatlar[1], Saliha Elif İçelli[1], Mehmet Mücahit Eken[1], Burak Demirci[1]

Mehmet Mücahit Eken / Bağcılar Eğitim ve Araştırma Hastanesi

Giriş/Amaç: Vertebral arter hipoplazisi (VAH), vertebral arter çapının ≤2 mm olması veya karşı taraf vertebral arter ile çap oranının 1:1,7'den büyük bulunması ile tanımlanan, çoğunlukla asemptomatik seyreden anatomik bir varyasyondur. Toplumda yaklaşık %2–15 oranında bildirilen VAH, karşı vertebral arterin kompansatuvar gelişimi sayesinde genellikle tesadüfen saptanır. Bununla birlikte kompansasyonun yetersiz olduğu veya vasküler risk faktörlerinin eşlik ettiği hastalarda posterior sistem iskemisi açısından yatkınlık oluşturabilir.

Olgu: Bu olguda koroner arter hastalığı, hipertansiyon ve geçirilmiş iskemik inme öyküsü bulunan 52 yaşında kadın hasta baş dönmesi, kusma ve senkop yakınmalarıyla acil servise başvurdu. Başvuru sırasında bilinci açık, koopere ve oryanteydi; vital bulguları normal sınırlardaydı. Nörolojik muayenede önceki inmeye bağlı sol üst ekstremitede 4/5 kas gücü dışında belirgin motor veya duyu defisiti saptanmadı. Serebellar testlerde dismetri ve disdiadokinezi izlenmedi; ancak hastada ataksik yürüyüş mevcuttu. Laboratuvar incelemelerinde troponin I yüksekliği ve hafif anemi dışında anlamlı patoloji yoktu. Kontrastsız kraniyal BT'de akut bulgu izlenmezken, difüzyon ağırlıklı MR görüntülemede sağ serebellar hemisferde geniş akut enfarkt ile uyumlu difüzyon kısıtlaması saptandı. Görüntüleme incelemelerinde eşlik eden VAH dikkat çekiciydi.

Şekil 1.

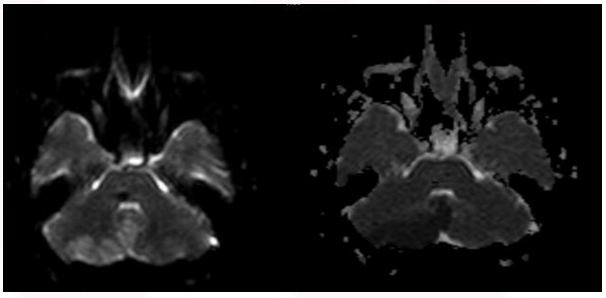

Difüzyon ağırlıklı MR görüntülemede sağ serebellar hemisferde akut enfarkt ile uyumlu difüzyon kısıtlılığı.

Şekil 2.

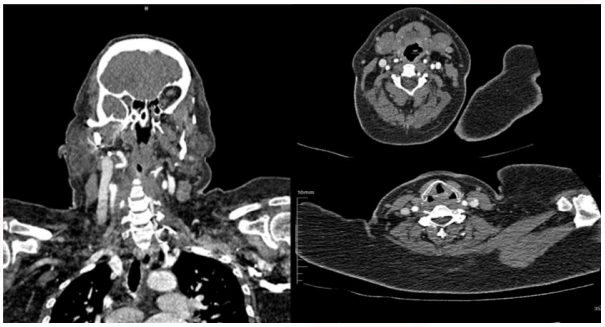

BT anjiyografide sağ vertebral arter hipoplazisi

Hastada taburculuk sonrası ritim Holter incelemesi ile paroksismal atriyal fibrilasyon saptanması, embolik etiyolojiyi destekledi. Bununla birlikte embolinin sağ serebellar sulama alanında klinik tablo oluşturması, VAH'ın lokalizasyon ve hemodinamik yatkınlık açısından katkı sağlayabileceğini düşündürmektedir. Bu olgu, VAH'ın özellikle hipertansiyon, koroner arter hastalığı ve geçirilmiş inme gibi vasküler risk faktörleri bulunan hastalarda yalnızca insidental bir varyasyon olarak değerlendirilmemesi gerektiğini vurgulamaktadır.

Sonuç: İnme etiyolojisinde önemli bir yeri olan AF'nin paroksismal olabileceği için acil serviste saptanmayabileceği akılda tutulmalı ve uygun hastalarda uzun süreli Holter ile monitörizasyon planlanmalıdır.

Yayın No: SS - 055

Bilek Güreşi Turnuvasına Bağlı Acil Servis Başvuruları ve Yaralanma Paternleri

Mustafa Ümit Can Dölek[1], Nurşah Başol[1]

Mustafa Ümit Can Dölek / Yalova Üniversitesi Tıp Fakültesi ve Yalova Eğitim ve Araştırma Hastanesi

Giriş/Amaç: Bu çalışma, ulusal düzeyde düzenlenen bir bilek güreşi turnuvası süresince acil servise başvuran hastaların demografik, klinik ve radyolojik özelliklerini tanımlamayı ve bilek güreşine özgü yaralanma paternlerini ortaya koymayı amaçlamaktadır.

Yöntem: Turnuva süresince acil servise başvuran 23 hasta geriye dönük olarak incelendi. Hastaların yaş, cinsiyet, dominant el, yaralanan kol, başvuru saati, başvuru tipi, yaralanma mekanizması, görüntüleme yöntemi, laboratuvar tetkiki, triyaj kategorisi, radyolojik/klinik tanı, uygulanan acil müdahale, ortopedi konsültasyonu durumu ve taburculuk sonuçları değerlendirildi.

Bulgular: Toplam 23 hastanın 14'ü (%60.9) erkek, 9'u (%39.1) kız/kadındı. Yaş ortalaması 17.7 ± 2.8 yıl (aralık: 12–23) idi. Başvuruların 17'si (%73.9) travma, 6'sı (%26.1) dahili nedenlerle gerçekleşti. Travma hastalarının 16'sında (%94.1) yaralanma mekanizması bilek güreşiydi. Dominant el ile yaralanan kol uyumu %94.1 olarak saptandı. Radyolojik incelemede 6 hastada (%26.1) kırık tespit edildi; en sık kırık tipi humerus distal kırığıydı (3 vaka). Hastaların %47.8'ine düz grafi, %30.4'üne BT çekildi. Triyaj değerlendirmesinde %56.5 sarı, %43.5 yeşil kategoride yer aldı. Ortopedi konsültasyonu 4 hastada (%17.4) yapıldı. Tüm hastalar taburcu edildi.

Sonuç: Bilek güreşi turnuvaları, özellikle adölesan ve genç erişkin yaş grubunda önemli bir travma yüküne yol açmaktadır. Dominant elin tercih edilmesi nedeniyle yaralanmalar ağırlıklı olarak dominant kolda gerçekleşmekte ve humerus distal kırığı en sık görülen ciddi yaralanma tipi olmaktadır. Turnuva organizasyonlarında tıbbi personel bulundurulması ve katılımcıların ısınma egzersizleri ile teknik eğitim konusunda bilinçlendirilmesi önerilmektedir.

Yayın No: SS - 056

Acil Serviste Hastaneye Yatış, Uzamış Kalış Süresi ve 7 Günlük Mortaliteyi Etkileyen Değişkenlerin Analizi

Göknur Yıldız[1], Barış Öztürk[1]

Barış Öztürk / S.B.Ü Eskişehir Şehir Hastanesi SUAM

Giriş/Amaç: Acil servislerde artan hasta yoğunluğu ve operasyonel gecikmeler, hasta yönetimini ve klinik sonuçları olumsuz etkileyebilmektedir. Uzamış acil servis kalış süresi (UASKS), mortalite ve sağlık hizmeti kalitesi ile ilişkili önemli bir göstergedir. Bu çalışmada, hastaneye yatış, uzamış UASKS ve 7 günlük mortalite ile ilişkili klinik ve operasyonel faktörlerin belirlenmesi amaçlandı.

Yöntem: Bu retrospektif çalışmaya Ocak 2023-Aralık 2025 arasında üçüncü basamak bir hastanesinin acil servisine başvuran 18 yaş üzeri hastalar alındı. Eksik veri kaydı olanlar, kardiyak arrest ve majör travma hastaları dışlandı. Demografik veriler, vital bulgular, triyaj kategorileri, komorbiditeler, laktat düzeyleri ve operasyonel değişkenler analiz edildi. UASKS ≥6 saat olarak tanımlandı. Birincil sonlanım noktaları hastaneye yatış, uzamış UASKS ve 7 günlük mortaliteydi.

Bulgular: Toplam 64.782 hasta çalışmaya dahil edildi. Hastaların %21,6'sı hastaneye yatırılırken, %34,2'sinde uzamış UASKS saptandı. Yedi günlük mortalite oranı %2,8 bulundu. Uzamış UASKS olan hastalarda mortalite daha yüksekti (%4,9 vs %1,7; $p < 0,001$). Uzamış UASKS; yüksek acil servis yoğunluğu, ≥2 konsültasyon gereksinimi ve uzamış laboratuvar/görüntüleme süreleri ile ilişkiliydi ($p < 0,001$). Çok değişkenli analizlerde yüksek triyaj seviyesi, laktat > 2 mmol/L, komorbidite ve ambulans başvurusu hastaneye yatış ile ilişkili bulundu. Yüksek acil servis yoğunluğu (OR: 2,76) ve ≥2 konsültasyon varlığı (OR: 3,41) uzamış UASKS için bağımsız belirleyicilerdi. İleri yaş, yoğun bakım ihtiyacı, yüksek laktat düzeyi ve uzamış UASKS ise 7 günlük mortalite ile ilişkiliydi.

Tablo 1. Temel Hasta Özellikleri

Değişken	Toplam (n=64.782)	Yatırılan (n=13.999)	Taburcu (n=50.783)	p-değeri
Yaş, medyan (IQR)	49 (32–68)	67 (54–78)	43 (29–61)	<0,001
Kadın, n (%)	33.038 (%51,0)	6.821 (%48,7)	26.217 (%51,6)	0,002
Komorbidite, n (%)	28.945 (%44,7)	9.872 (%70,5)	19.073 (%37,6)	<0,001
Hipertansiyon, n (%)	17.824 (%27,5)	6.402 (%45,7)	11.422 (%22,5)	<0,001
Diabetes mellitus, n (%)	11.618 (%17,9)	4.284 (%30,6)	7.334 (%14,4)	<0,001
Yüksek triyaj seviyesi, n (%)	14.210 (%21,9)	8.105 (%57,9)	6.105 (%12,0)	<0,001
Laktat >2 mmol/L, n (%)	9.876 (%15,2)	4.985 (%35,6)	4.891 (%9,6)	<0,001
Gece başvurusu, n (%)	26.114 (%40,3)	5.832 (%41,7)	20.282 (%39,9)	0,01
Ambulans ile başvuru, n (%)	13.442 (%20,7)	7.102 (%50,7)	6.340 (%12,5)	<0,001
Yüksek acil servis yoğunluğu, n (%)	18.432 (%28,4)	5.410 (%38,6)	13.022 (%25,6)	<0,001
≥2 konsültasyon, n (%)	12.540 (%19,4)	7.820 (%55,9)	4.720 (%9,3)	<0,001
Uzamış UASKS, n (%)	22.156 (%34,2)	8.974 (%64,1)	13.182 (%25,9)	<0,001

Tablo 2. Uzamış UASKS ile İlişkili Operasyonel Süreler

Değişken	Uzamış UASKS (+)	Uzamış UASKS (-)	p-değeri
Laboratuvar sonuçlanma süresi, dk (IQR)	74 (58–102)	43 (31–67)	<0,001
Görüntüleme raporlama süresi, dk (IQR)	118 (84–167)	61 (42–95)	<0,001
Konsültasyon yanıt süresi, dk (IQR)	96 (65–138)	48 (31–74)	<0,001
Hekim başına düşen hasta sayısı	18 ± 5	11 ± 4	<0,001
Gece vardiyası başvurusu, n (%)	10.948 (%49,4)	15.166 (%35,5)	<0,001

Sonuç: Acil serviste hasta sonuçları yalnızca klinik değil, operasyonel süreçlerden de etkilenmektedir. Hasta yoğunluğu, konsültasyon süreçleri ve tetkik gecikmeleri uzamış UASKS üzerinde belirgin etkiye sahiptir. Hasta akışını hızlandırmaya yönelik stratejiler ve operasyonel iyileştirmeler hasta sonuçlarının iyileştirilmesine katkı sağlayabilir.

Yayın No: SS - 057

Diş Hekimi Olmayan Acil Servislerde Dental Acillere Yaklaşım: Tanı, Tedavi ve Sevk YönetimiDiş Hekimi Olmayan Acil Servislerde Dental Acillere Yaklaşım: Tanı, Tedavi ve Sevk Yönetimi

Fikret Ilgaz[1], Abdulkadir Özmez[1], Özgür Söğüt[1], Adem Az[1]

Fikret Ilgaz / Sultangazi Haseki Eğitim Ve Araştırma Hastanesi

Giriş/Amaç: Acil servislere diş ağrısı nedeniyle başvurular oldukça sık görülmekte olup özellikle mesai dışı saatlerde birçok merkezde diş hekimi bulunmaması bu hastaların yönetimini önemli bir klinik sorumluluk haline getirmektedir. Odontojenik kökenli enfeksiyonlar uygun değerlendirilmediğinde fasiyal selülit, derin boyun enfeksiyonları ve hava yolu komplikasyonlarına ilerleyebilir. Çalışmanın amacı; diş hekimi bulunmayan acil servislerde analjezi, rasyonel antibiyotik kullanımı ve acil konsültasyon gerektiren durumların ayırt edilmesini sağlayacak klinik bir algoritma sunmaktır.

Yöntem: Acil serviste dental ağrıyla başvuran hastaların yönetimine yönelik güncel önerileri ortaya koymak amacıyla kapsamlı bir literatür incelemesi yapılmıştır. Bu doğrultuda acil tıp ve diş hekimliği alanlarında yayımlanmış güncel bilimsel makaleler, derlemeler ve uluslararası kılavuzlar sistematik olarak gözden geçirilmiştir. Diş ağrısının en sık odontojenik kaynakları, analjezik seçenekleri, antibiyotik endikasyonları ve acil konsültasyon gerektiren kırmızı bayrak bulguları analiz edilerek günlük pratikte uygulanabilir karar basamakları oluşturulmuştur.

Bulgular: Dental ağrıya en sık akut pulpitis, periapikal apse ve periodontal enfeksiyonların neden olduğu görülmüştür. Semptomatik tedavisi için en etkili yaklaşımın tek başına veya parasetamol ile kombine edilen non-steroid antiinflamatuvar ilaçlar (NSAİİ) olduğu saptanmıştır. Sınırlı lokalize dental ağrılarda rutin antibiyotik kullanımı önerilmemektedir. Antibiyotik tedavisi ve acil konsültasyon; ancak fasiyal şişlik, ateş, lenfadenopati veya enfeksiyonun yayıldığını gösteren trismus, disfaji, solunum sıkıntısı ve ağız tabanında şişlik varlığında endikedir.

Odontojenik enfeksiyonlarda acil uyarı bulguları

Diş kaynaklı enfeksiyonlarda ciddi tedavi gerektirebilecek acil bulgular: trismus, solunum sıkıntısı, disfaji ve ağız tabanında yükselme.

Acil Serviste Diş ağrısı: Tanı ve Tedavi için Pratik Bir Yaklaşım

ACİL SERVİSTE DİŞ AĞRISI:
TANI VE TEDAVİ İÇİN PRATİK BİR YAKLAŞIM
Fikret ILGAZ, Abdulkadir ÖZMEZ, Özgür SÖĞÜT
DİŞ AĞRISI İLE BAŞVURU
1. ADIM: RED FLAG TARAMASI (HAYATİ TEHLİKE?)
• Trismus
• Disfaji
• Ağız Tabanında Şişlik
• Solunum Sıkıntısı
EVET
ACİL Cerrahi Konsültasyon
HAYIR
2. ADIM: KLİNİK SINIFLANDIRMA
SADECE AĞRI (Pulpitis)
LOKAL ŞİŞLİK / APSE
FASİYAL ŞİŞLİK / SİSTEMİK BULGULAR
Analjezik: İbuprofen +/- Parasetamol
Analjezi + Diş Hekimi Kontrolü
Antibiyotik + Konsültasyon
3. ADIM: TAKİP
Diş Hekimi Polikliniği

Acil Serviste Diş Ağrısına Klinik Yaklaşım Algoritması

Klinik Durum	**Önerilen Birincil Yaklaşım**	**Sevk / Konsültasyon Yönetimi**
Pulpitis / Lokal Diş Ağrısı	NSAİİ veya Parasetamol	Rutin Diş Hekimi Kontrolü
Lokalize Enfeksiyon	Semptomatik Analjezi	Erken Dönem Diş Hekimi Kontrolü
Fasiyal Şişlik / Selülit	Ampirik Antibiyotik + Analjezi	Diş Hekimi / KBB Konsültasyonu
Kırmızı Bayrak (Red Flag) Bulguları	Havayolu Güvenliği + IV Antibiyotik	**Acil** KBB / Çene Cerrahisi Konsültasyonu

Odontojenik Enfeksiyonlarda Ciddi İlerleme (Red Flag) Bulguları

Klinik Uyarı Bulgusu	**Olası Patoloji / Risk**	**Acil Servis Aksiyonu**
Trismus (Ağız açmada güçlük)	Çiğneme boşluğu / Derin boyun enfeksiyonu	Acil Konsültasyon
Disfaji / Odinofaji	Farenks/Larenks yayılımı	Havayolu Değerlendirmesi
Ağız Tabanında Şişlik / Sertlik	Ludwig Anjini riski	Acil KBB / Çene Cerrahisi
Solunum Sıkıntısı / Stridor	Akut havayolu kompresyonu	Entübasyon Hazırlığı + Acil Müdahale

Sonuç: Yapılandırılmış klinik algoritmanın acil tıp pratiğine entegrasyonu, derin boyun enfeksiyonlarının erken tanınmasını sağlayarak hayati komplikasyonları önlemede etkindir. Bu sistematik yaklaşım rasyonel ilaç kullanımını desteklerken uygunsuz antibiyotik reçeteleme oranlarını minimize ederek küresel dirençle mücadeleye katkı sağlar. Sonuç olarak kılavuz, hastaların doğru merkeze zamanında yönlendirilmesini kolaylaştırarak tedavi kalitesini ve hasta güvenliğini doğrudan artırmaktadır.

4. Ulusal Acil Tıp Kongresi
Anı Yönet, Umuda Şans Ver
9-11 Haziran Elexus Resort Hotel, K.K.T.C

Yayın No: SS - 058

Trafik Kazası Nedeniyle Acil Servise Başvuran Hastalarda Klinik Profil ve Yaralanma Dağılımı: Tek Merkezli Tanımlayıcı Bir Çalışma

Hüseyin Mutlu[1], Esma Kır[2], Murat Tuğra KÖSA[3]

Hüseyin Mutlu / Aksaray Üniversitesi Tıp Fakültesi, Acil Tıp Anabilim Dalı

Giriş/Amaç: Trafik kazaları gelişmekte olan ülkelerde önemli bir mortalite ve morbidite nedeni olup acil servisler bu olguların değerlendirildiği ilk basamağı oluşturmaktadır. Bu çalışma, üçüncü basamak bir acil servise trafik kazası nedeniyle başvuran hastaların demografik özelliklerini, kaza mekanizmalarını, yaralanma bölgelerini, başvuru biçimlerini ve kısa dönem sonlanımlarını tanımlamayı; başvuru şekli ile taburcu dışı sonlanım arasındaki ilişkiyi keşifsel olarak incelemeyi amaçlamaktadır.

Yöntem: 01.06.2025–01.12.2025 tarihleri arasında acil servise trafik kazası nedeniyle başvuran travma olguları geriye dönük, tanımlayıcı ve kesitsel desende incelendi. Yaş, cinsiyet, başvuru zamanı, kaza mekanizması, Glasgow Koma Skalası, vital bulgular, etkilenen vücut bölgesi, başvuru şekli, cerrahi girişim ve acil servis sonlanımı kaydedildi. Sonlanım "taburcu" ve "taburcu dışı (yatış/YBÜ/sevk/eksitus)" olarak iki düzeyde ele alındı. Başvuru şekli ile sonlanım arasındaki ilişki Fisher kesin testi ile değerlendirildi; $p < 0,05$ anlamlı kabul edildi.

Bulgular: Toplam 39 hasta incelendi (yaş ortalaması 34,3; erkek %51,3). Olguların %89,7'si motorlu taşıt kaynaklı kazaydı (araç içi %48,7, motosiklet %41,0). En sık etkilenen bölgeler ekstremite (%35,9) ve çoklu bölgeydi (%23,1). Tüm hastalarda GKS 15, ortalama SKB 125,5±17,5 mmHg, ortalama nabız 92,8±12,3/dk idi; hipotansiyon hiçbir olguda saptanmadı. Hastaların %79,5'i 112 ile başvurdu. Olguların %92,3'ü taburcu edildi; YBÜ yatışı ve eksitus gözlenmedi, cerrahi girişim yalnızca 2 olguda (%5,1) gerekti. 112 ile gelenlerde taburcu dışı sonlanım %6,5, kendi imkânıyla gelenlerde %12,5 idi; fark anlamlı değildi (OR=2,07; p=0,508).

Hastaların temel klinik özellikleri ve sonlanımları (N=39)

Değişken	**n (%) / ort.±SS**
Yaş, yıl, ortalama (aralık)	34,3 (1–80)
Erkek cinsiyet	20 (51,3)
Motorlu taşıt kazası (araç içi + motosiklet)	35 (89,7)
En sık etkilenen bölge: ekstremite	14 (35,9)
Glasgow Koma Skalası = 15	39 (100,0)
Sistolik kan basıncı, mmHg	125,5 ± 17,5
Nabız, /dk	92,8 ± 12,3
112 ambulansı ile başvuru	31 (79,5)
Cerrahi girişim	2 (5,1)
Taburculuk	**36 (92,3)**
Taburcu dışı sonlanım (yatış/sevk)	3 (7,7)
YBÜ yatışı / eksitus	0 (0,0)

Sonuç: Trafik kazası ile başvuran hastalar ağırlıklı olarak hemodinamik açıdan stabil ve sonlanımı olumlu bir grubu oluşturmaktadır. Rutin klinik değişkenler bu popülasyonu tanımlamada pratik bir çerçeve sunmakta; ancak kritik sonlanım öngörüsü için daha geniş örneklemli çalışmalara gereksinim bulunmaktadır.

Yayın No: SS - 059

Üriner Sistem Enfeksiyonunda Shock Index, qSOFA ve Laktat Düzeylerinin Klinik Sonuçları Öngörmedeki Değeri

Uğur Kahveci[1], Can Gökay Yıldız[2]

Uğur Kahveci / S.B.Ü Eskişehir Şehir SUAM

Giriş/Amaç: Geriatrik hastalarda üriner sistem enfeksiyonları (ÜSE), yüksek mortalite ve hastaneye yatış oranları ile ilişkili önemli bir acil servis başvuru nedenidir. Yaşlı hastalarda enfeksiyonların atipik seyredebilmesi erken risk sınıflandırmasını zorlaştırmaktadır. Bu çalışmada, geriatrik ÜSE hastalarında Shock Index (SI), quick Sequential Organ Failure Assessment (qSOFA) skoru ve serum laktat düzeylerinin hastane yatışı, yoğun bakım ihtiyacı ve 30 günlük mortaliteyi öngörmedeki değerinin araştırılması amaçlandı.

Yöntem: Bu retrospektif çalışma, Ocak 2024–Aralık 2025 arasında üçüncü basamak bir hastanenin acil servisine başvuran ve ÜSE tanısı alan 65 yaş ve üzeri hastalarda gerçekleştirildi. Demografik veriler, vital bulgular, laboratuvar parametreleri, SI, qSOFA skorları ve serum laktat düzeyleri kaydedildi. Eksik verisi olanlar, travma ilişkili başvurular, kardiyak arrest olguları, asemptomatik bakteriüri düşünülen hastalar ve tekrar başvurular çalışma dışı bırakıldı. Primer sonlanım noktası hastane yatışı, sekonder sonlanım noktaları yoğun bakım yatışı ve 30 günlük mortalite olarak belirlendi. Prognostik performans ROC analizi ile değerlendirildi.

Bulgular: Çalışmaya toplam 412 hasta dahil edildi. Medyan yaş 76 (IQR: 69–84) yıl olup hastaların %58,5'i kadındı. Hastane yatışı oranı %61,4, yoğun bakım ihtiyacı %14,3 ve 30 günlük mortalite %11,1 olarak bulundu. Mortalitesi olan hastalarda SI, qSOFA ve serum laktat düzeyleri anlamlı olarak daha yüksekti ($p < 0,001$). Mortaliteyi öngörmede en yüksek performansı serum laktat düzeyi gösterdi [AUC: 0,82], bunu qSOFA [AUC: 0,78] ve SI [AUC: 0,72] izledi. qSOFA ≥2 olan hastalarda yoğun bakım ihtiyacı daha yüksekti (%38,7'ye karşı %9,4; $p < 0,001$).

Şekil 1

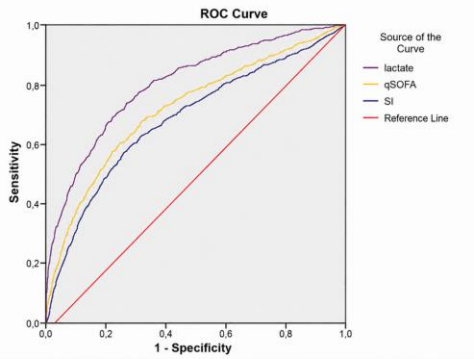

Laktat, qSOFA ve şok indeksinin (SI) olumsuz klinik sonuçları öngörmedeki prognostik performanslarının karşılaştırıldığı receiver operating characteristic (ROC) eğrisi analizi. Laktat modeli en yüksek ayırt edici gücü gösterirken, bunu sırasıyla qSOFA ve SI takip etmiştir. Kırmızı diyagonal çizgi, ayırt edici performans göstermeyen referans çizgisini temsil etmektedir (AUC = 0,50).

Tablo 1. Mortalitesi Olan ve Olmayan Hastaların Karşılaştırılması

Parametre	**Mortalitesi Yok (n=366)**	**Mortalitesi Var (n=46)**	**p değeri**
Yaş, yıl	75 (68–83)	82 (74–88)	<0,001
Kadın cinsiyet, n (%)	220 (60,1)	21 (45,7)	0,071
Shock Index	0,79 (0,67–0,93)	1,02 (0,88–1,19)	<0,001
qSOFA ≥2, n (%)	58 (15,8)	29 (63,0)	<0,001
Serum laktat, mmol/L	2,1 ± 1,0	4,1 ± 1,8	<0,001
Sistolik TA, mmHg	121 ± 19	98 ± 18	<0,001
Yoğun bakım yatışı, n (%)	31 (8,5)	28 (60,9)	<0,001
Hastane yatışı, n (%)	209 (57,1)	44 (95,7)	<0,001

Sonuç: Serum laktat düzeyi, qSOFA ve Shock Index geriatrik ÜSE hastalarında kötü klinik sonuçları öngörmede faydalı parametrelerdir. Özellikle serum laktat düzeyi mortalite tahmininde en yüksek prognostik performansı göstermiştir.

Yayın No: SS - 060

Acil Serviste Sepsis Prognozu: Şok İndeksleri, SOFA, qSOFA ve Laktat Değerlerinin Değerlendirilmesi

GÜLESER AKPINAR[1], Serap Pamak Bulut[2], Hüseyin Aycan Özsemerci[1], Amine Eslem Başıbüyük[1], Ahmet Sırrı Yılmaz[1], Arzu Köse[1], Selmani Doğan[1], Muhammed Hamitoglu[1]

Selmani Doğan / BAŞAKŞEHİR ÇAM VE SAKURA ŞEHİR HASTANESİ

Giriş/Amaç: Bu çalışmanın amacı, acil servise sepsis ve septik şok ile başvuran hastalarda prognozu öngörmede şok indeksi (SI), yaş şok indeksi (ASI), modifiye şok indeksi (MSI) ve ters şok indeksinin (RSI) etkinliğini; SOFA, qSOFA ve laktat düzeyleri ile karşılaştırmaktır.

Yöntem: Bu retrospektif gözlemsel çalışmaya, 1 Haziran 2020 ile 1 Haziran 2022 tarihleri arasında bir şehir hastanesinin acil tıp kliniğine sepsis veya septik şok tanısıyla başvuran 203 hasta (139'u servise, 64'ü yoğun bakıma yatırılan) dahil edildi. Hastaların servis yatışı, yoğun bakım yatışı ve bir aylık mortalite sonuçları değerlendirildi. SI, ASI, MSI, RSI, SOFA, qSOFA ve laktat düzeylerinin yoğun bakım yatışı, servis yatışı ve bir aylık mortaliteyi öngörmedeki tanısal performansı; yaş ve cinsiyete göre düzeltilmiş tek değişkenli lojistik regresyon analizi ve ROC eğrisi analizi (AUC) kullanılarak değerlendirildi.

Bulgular: Servis yatışını öngörmede SOFA (AUC=0,69, $p < 0,001$), laktat (AUC=0,63, $p=0,001$) ve SI'nin (AUC=0,67, $p < 0,001$) anlamlı olduğu bulundu. Yoğun bakım yatışını öngörmede SOFA (AUC=0,66, $p=0,001$) ve laktatın (AUC=0,63, $p=0,004$) prediktif değere sahip olduğu görüldü. Bir aylık mortalitenin en güçlü prediktörünün laktat olduğu (AUC=0,74, $p < 0,001$), bunu SOFA (AUC=0,68, $p=0,003$) ve qSOFA'nın (AUC=0,70, $p=0,033$) izlediği saptandı.

Hastane Yatışının Öngörülmesinde ROC Eğrileri

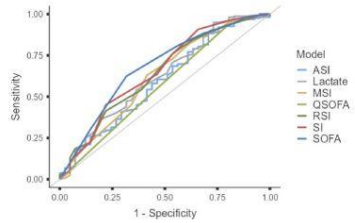

Şekil 1: Hastane Yatışının Öngörülmesinde ROC Eğrileri

Şekil 1 Hastane Yatışının Öngörülmesinde ROC Eğrileri

Bir Aylık Mortalitenin Öngörülmesinde ROC Eğrileri

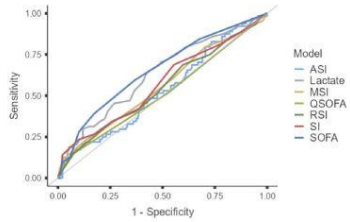

Şekil 2. Bir Aylık Mortalitenin Öngörülmesinde ROC Eğrileri

Şekil 2. Bir Aylık Mortalitenin Öngörülmesinde ROC Eğrileri

Tablo 1. Yoğun Bakıma Yatırılan ve Yatırılmayan Hastalar Arasında Klinik Değişkenlerin Karşılaştırılması

Tablo 1. Yoğun Bakıma Yatırılan ve Yatırılmayan Hastalar Arasında Klinik Değişkenlerin Karşılaştırılması					
Değişken	**Yoğun Bakıma Yatırılmayan (n=139)**	**Yoğun Bakıma Yatırılan (n=64)**	**İstatistik**	**p**	
Yaş (yıl)	68 (57–78)	69.5 (58.0–77.25)	4417.5[a]	.938	0.01
Kalp hızı (atım/dk)	96 (82.5–108.5)	103.5 (87.75–139.25)	3574.0[a]	.025	0.20
Sistolik KB (mmHg)	121 (105–136)	122 (101.75–139.25)	4347.5[a]	.797	0.02
Diyastolik KB (mmHg)	71 (62–79)	73.5 (60.5–85.25)	4145.5[a]	.437	0.07
GKS	15 (15–15)	15 (15–15)	3834.5[a]	<.001	–0.14
Vücut sıcaklığı (°C)	36.0 (36.0–36.4)	36.0 (36.0–36.5)	4241.5[a]	.623	0.04
Solunum sayısı	20 (20–22)	20 (20–22)	4327.0[a]	.744	–0.03
WBC (10^3/µL)	11.8 (8.5–15.3)	11.3 (7.0–15.4)	4104.0[a]	.477	–0.06
Bilirubin (mg/dL)	0.42 (0.27–1.00)	0.71 (0.29–1.00)	3962.5[a]	.272	0.10
Kreatinin (mg/dL)	0.98 (0.72–1.44)	1.18 (0.82–1.62)	3746.0[a]	.071	0.16
PaO_2 (mmHg)	90 (82–95)	90 (85–94)	4299.0[a]	.702	–0.03
FiO_2	0.21 (0.21–0.22)	0.21 (0.21–0.23)	4179.5[a]	.438	0.06
PLT	224826 ± 56190	208434 ± 60807	1.88[b]	.061	0.28
Cinsiyet – Erkek	80 (%57.6)	37 (%57.8)	0.00[c]	1.000	0.00
Cinsiyet – Kadın	59 (%42.4)	27 (%42.2)			

Kısaltmalar: GKS: Glasgow Koma Skalası, WBC: Beyaz küre sayısı, PLT: Trombosit sayısı. [a] Mann Whitney U testi [b] Student t-testi [c] Ki-kare testi (süreklilik düzeltmesi)

Sonuç: Sepsis hastalarında laktat düzeyi ve SOFA skoru en güvenilir prognostik belirteçler olarak bulundu. Şok indeksleri arasında SI, hastane yatışını öngörmede anlamlı değer gösterirken, diğer şok indekslerinin prediktif değeri sınırlı bulundu.

Yayın No: SS - 061

Karbonmonoksit İntoksikasyonunda Persistan Letarjinin Nadir Nedeni: Torasik Aorta Embolisi ile İlişkili Posterior Serebral Arter Enfarktı

Uzm. Dr. Tansu Gençer, Sivas Numune Hastanesi

Özet

Amaç: Karbonmonoksit (CO) zehirlenmesi sonrası persistan bilinç değişikliğinin nadir bir nedeni olarak torasik aorta embolisine bağlı posterior serebral arter enfarktını sunmak.
Olgu: Seksen bir yaşında kadın hasta CO maruziyeti sonrası letarji ile başvurdu. Difüzyon MR görüntülemede bilateral posterior serebral arter alanında akut enfarkt saptandı. BT anjiyografide arcus aortada yaklaşık %60 lümeni daraltan intraluminal trombüs izlendi.
Sonuç: CO zehirlenmesinde beklenen klinik düzelme görülmediğinde embolik etiyoloji araştırılmalı ve erken vasküler görüntüleme yapılmalıdır.
Anahtar Kelimeler: Karbonmonoksit zehirlenmesi, torasik aorta trombüsü, posterior serebral arter, embolik inme

Giriş/Amaç

Karbonmonoksit, hemoglobine oksijenden yaklaşık 200 kat daha yüksek afinite ile bağlanarak doku hipoksisine neden olur. Nörolojik etkilenme hipoksik-iskemik mekanizmalar ve endotel disfonksiyonu ile ilişkilidir. Karbonmonoksit (CO) zehirlenmesi, dokularda hipoksiye yol açarak özellikle santral sinir sistemini etkileyen ve geniş klinik spektrum gösteren önemli bir durumdur. Bununla birlikte bazı olgularda klinik bulgular yalnızca hipoksik mekanizmalarla açıklanamayacak şekilde farklı seyredebilir. Bu çalışmada, CO maruziyeti sonrası gelişen persistan bilinç değişikliğinin nadir bir nedeni olarak torasik aorta trombüsüne bağlı embolik posterior serebral arter enfarktının sunulması amaçlanmıştır.

Yöntem

CO maruziyeti sonrası letarji gelişen hastanın klinik bulguları, nörolojik muayenesi ve görüntüleme sonuçları retrospektif olarak değerlendirildi. Tanısal süreçte difüzyon manyetik rezonans görüntüleme ve bilgisayarlı tomografi anjiyografi kullanıldı. Ayrıca klinik seyir, laboratuvar bulguları ve eşlik eden risk faktörleri ayrıntılı olarak incelendi.

Bulgular

Seksen bir yaşında kadın hasta letarji ile başvurdu. Glasgow Koma Skoru 14 olup belirgin lateralizan defisit saptanmadı. Klinik düzelmenin beklenenden farklı seyretmesi üzerine ileri görüntüleme yapıldı. Difüzyon MR'da bilateral posterior serebral arter alanında akut enfarkt izlendi. BT anjiyografide arcus aortada yaklaşık %60 daralmaya neden olan intraluminal trombüs saptandı. Bulgular embolik etiyolojiyi destekledi ve klinik tabloyu açıklamada belirleyici oldu.

Sonuç

Persistan bilinç değişikliği yalnızca hipoksi ile açıklanmamalıdır. CO maruziyeti sonrası gelişen endotel hasarı tromboembolik olayları tetikleyebilir. Torasik aorta trombüsü nadir ancak önemli bir embolik bulgudur. Serebral iskemik inme CO maruziyeti sonrası sıklıkla bazal gangliyonlarda ve daha sınırlı alanlarda görülebilmekteyken bu vakada bazal gangliyonlara ek olarak bilateral posterior serebral arter etkilenmesi ve geniş alana yayılmış olması da değerli bir bulgudur. Ayrıca CO intoksikasyonu sonrası akut torasik aorta embolisine literatürde rastlanmamıştır.

CO zehirlenmesi sonrası klinik düzelme görülmediğinde ileri nörogörüntüleme yapılmalı ve embolik etiyoloji dışlanmalıdır. Özellikle atipik klinik seyir gösteren hastalarda erken dönemde ileri nörovasküler görüntüleme yapılması, nadir ancak klinik açıdan kritik komplikasyonların tanınmasında önemli rol oynar. Bu yaklaşım uygun tedavi stratejisinin belirlenmesine katkı sağlar.

Kaynaklar

1. Ernst A, Zibrak JD. Carbon monoxide poisoning. N Engl J Med. 1998;339:1603-1608.
2. Weaver LK. Clinical practice. Carbon monoxide poisoning. N Engl J Med. 2009;360:1217-1225.
3. Thom SR. Carbon monoxide-mediated brain lipid peroxidation. Undersea Hyperb Med. 2002;29:1-9.
4. Amarenco P, et al. Aortic arch atherosclerosis and stroke. N Engl J Med. 1994;331:1474-1479.
5. Bok S, et al. Electrocardiographic changes in CO poisoning. J Electrocardiol. 2013;46:190-193.
6. Chang KH, et al. Delayed encephalopathy after CO intoxication. Radiology. 1992;184:117-122.
7. Taşkın G, Disel NR. Carbon monoxide poisoning: clinical review. Acta Neurol Belg. 2023;123:45-52.
8. Demoulin R, et al. Thoracic aortic thrombus and embolic stroke. J Cardiovasc Dev Dis. 2025;12:101.

Yayın No: SS - 062

Kanama mı, İdrar Kaçağı mı? Vasküler Rüptürü Taklit Eden Spontan Üreter Perforasyonu: Olgu Sunumu ve Literatür Derlemesi

Egemen YILDIZ[1]

Egemen YILDIZ / Kütahya Şehir Hastanesi Acil Tıp Kliniği

Giriş/Amaç: Spontan üreter perforasyonu, genellikle ürolitiazise ikincil gelişen nadir bir acildir. Retroperitoneal alana idrar ekstravazasyonu, radyolojik olarak renal arter anevrizma rüptürü gibi ölümcül kardiyovasküler acillerle karışabilmektedir. Bu bildirinin amacı, acil serviste ilk başta vasküler rüptür şüphesi uyandıran bir spontan üreter perforasyonu olgusunu sunmak ve bu diagnostik ikilemi güncel literatür eşliğinde incelemektir.

Olgu: Atipik karın ağrısı ile başvuran 42 yaşındaki erkek hastanın klinik, radyolojik ve konsültasyon süreçleri retrospektif olarak incelenmiştir. Ek olarak, PubMed ve Scopus veri tabanlarında vasküler acilleri taklit eden ürolojik acilleri incelemek amacıyla kapsamlı literatür taraması yapılmıştır.

İki gündür devam eden, periumblikal bölgeden alt kadranlara yayılan karın ağrısı ve kusma şikayetiyle başvuran, travma öyküsü olmayan hastanın vital bulguları stabil olup muayenesinde akut batın saptanmamıştır. Laboratuvar tetkiklerinde lökositoz (12.53x10^9/L) mevcutken, kanama odağını dışlar şekilde hemoglobin (14.6 g/dL) seviyesi stabil seyretmiştir. BT anjiyografide sol böbrek çevresinde izlenen ekstravazasyon (Resim 1) nedeniyle kardiyovasküler cerrahi tarafından anevrizma rüptürü şüphesiyle değerlendirilmiştir. Multidisipliner yaklaşımla ilk BT yeniden incelendiğinde sol üreter alt uçta 4 mm taş saptanmış (Resim 2); ekstravazasyonun vasküler kanama değil, çekim zamanlamasındaki varyasyonun rastlantısal olarak geç faza denk gelmesiyle retroperitona sızan idrarla karışık kontrast madde olduğu anlaşılmıştır. Double-J stent takılan hasta şifa ile taburcu edilmiştir. Literatür incelemesi, kontrastlı BT'de ekskretuar faz görüntülerinin eksikliğinin, idrar kaçağının masif kanama olarak yanlış yorumlanmasına yol açan temel faktör olduğunu göstermiştir.

Resim 1

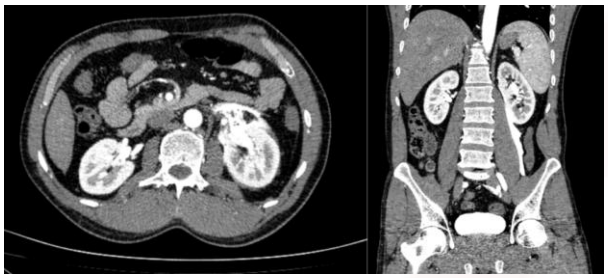

Sol böbrek çevresinde izlenen retroperitoneal kontrast ekstravazasyonu

Resim 2

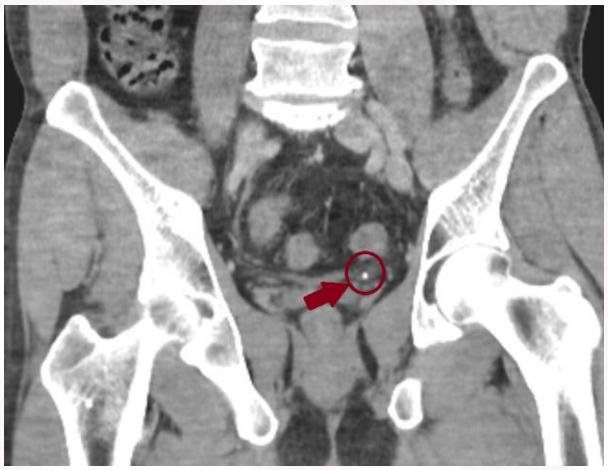

Sol üreter distalindeki 4 mm boyutundaki kalkül görünümü

Sonuç: Spontan üreter perforasyonları, retroperitoneal ekstravazasyon görünümüyle radyolojik olarak vasküler rüptürleri taklit edebilir. Hem olgumuzun klinik seyri hem de literatür verileri; stabil hemoglobin takibinin ve radyolojik görüntülemede geç fazın dikkatle değerlendirilmesinin, gereksiz majör vasküler girişimleri önlemede kilit rol oynadığını göstermektedir.

Yayın No: SS - 063

Pelvik Radyoterapi Sonrası Bilateral Total Kalça Protezini Takiben Gelişen Enterokütanöz Fistül ve Sigmoid Kolon Perforasyonu: Multidisipliner Yönetilen Kompleks Bir Olgu

Uğur Durmuş[1], Sümeyra Başkan[1]

Uğur Durmuş / Göztepe Prof. Dr. Süleyman Yalçın Şehir Hastanesi, İstanbul Medeniyet Üniversitesi Tıp Fakültesi

Giriş/Amaç: Pelvik radyoterapi, geç dönemde kemik, vasküler ve gastrointestinal komplikasyonlara yol açabilir. Bu olguda, serviks kanseri tedavisi sonrası femur başı avasküler nekrozu nedeniyle bilateral total kalça protezi uygulanan bir hastada gelişen enterokütanöz fistül, sigmoid kolon perforasyonu, dirençli enfeksiyonlar ve derin ven trombozunun multidisipliner yönetimini sunmayı amaçladık.

Olgu: Kırk yaşında kadın hastanın acil servis başvurusu, görüntüleme, laboratuvar, kültür, operasyon ve konsültasyon kayıtları retrospektif değerlendirildi. Hastadan aydınlatılmış onam alındı; kimlik bilgileri anonimleştirildi.

Serviks kanseri nedeniyle 2019'da cerrahi sonrası 25 seans radyoterapi ve 4 kür sisplatin bazlı kemoterapi alan hastaya, 2024'te gelişen femur başı avasküler nekrozu nedeniyle bilateral total kalça protezi uygulanmıştı. Sol protez enfeksiyonu ve revizyon sonrası karın ağrısı ile yara yerinden kötü kokulu, gaita içerikli akıntı gelişti. Acil başvurusunda nabız 125/dk, CRP 419 mg/L, hemoglobin 9,2 g/dL idi. Kontrastlı bilgisayarlı tomografide sol uyluk boyunca cilt altı ve kas içi hava izlendi. Enterokütanöz fistül ve sigmoid kolon perforasyonu tanısıyla segmenter kolon rezeksiyonu, end kolostomi, debridman ve sol protezin çıkarılarak antibiyotikli spacer yerleştirilmesi yapıldı. Kültürlerde genişlemiş spektrumlu beta-laktamaz pozitif ve karbapenem dirençli Klebsiella pneumoniae, Enterococcus faecium ve Candida türleri üredi. Uzamış intravenöz antimikrobiyal tedavi, rehabilitasyon ve antikoagülasyon uygulandı. Sağ alt ekstremitede yaygın derin ven trombozu düşük molekül ağırlıklı heparinle yönetildi. 65 günlük yatış sonunda CRP 19 mg/L'ye geriledi, yara akıntısı kesildi ve oral tedaviyle taburculuk planlandı.

Enterokutanöz Fistüle ait BT Görüntüsü

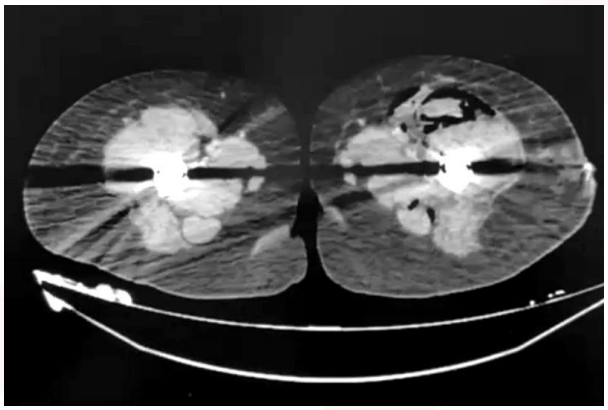

Sonuç: Pelvik radyoterapi öyküsünde ortopedik girişimler öncesi radyasyona bağlı doku kırılganlığı, gastrointestinal hasar ve enfeksiyon riski değerlendirilmelidir. Acilde protez bölgesinden gaita içerikli akıntı, barsak fistülü ve perforasyonu açısından yüksek klinik şüphe gerektirir. Erken cerrahi müdahale ve multidisipliner yaklaşım belirleyicidir.

Yayın No: SS - 064

TAŞIN GÖLGESİNDE GİZLENEN TEHLİKE :AMFİZEMATÖZ PYELONEFRİT

Merve Ağaçkıran[1], Ümitcan Yürekli[1], İlter Ağaçkıran[2]

Ümitcan Yürekli / Hitit Üniversitesi Erol Olçok Eğitim Ve Araştırma Hastanesi

Giriş/Amaç: Amfizematöz piyelonefrit, böbrek parankimi ve çevre dokularda gaz oluşumu ile karakterize, nadir ancak yüksek mortaliteye sahip bir enfeksiyondur. En sık diyabetes mellitus ile ilişkilendirilse de üriner sistem obstrüksiyonu da önemli bir risk faktörüdür. Erken tanı ve tedavi prognozu belirler.

Olgu: 71 yaşında kadın hasta, bir haftadır devam eden bulantı, kusma ve ateş şikayetleri ile acil servise başvurdu.1 haftadır dahiliye, kadın doğum ve genel cerrahi polikliniklerinde muayene olmuş verilen tedavilerden fayda görmemiş. Özgeçmişinde ek hastalık yoktu.

Hastanın yapılan fizik muayenesinde sol kostovertebral açı hassasiyeti ve batında yaygın hassasiyet mevcuttu. Laboratuvar incelemelerinde lökositoz (WBC: $17.57\times10^3/\mu L$), yüksek CRP (250 mg/L), hiponatremi (Na: 126 mmol/L) ve böbrek fonksiyon bozukluğu (BUN: 34 mg/dL, kreatinin: 1.3 mg/dL) saptandı. Bilgisayarlı tomografide sol böbrekte hidronefroz, yaygın hava dansiteleri ,15 mm çapında taş izlendi. Obstrüksiyona bağlı amfizematöz piyelonefrit tanısı konuldu. Hasta üroloji servisine yatırıldı, perkütan nefrostomi kateteri takıldı ve geniş spektrumlu intravenöz antibiyotik tedavisi başlandı. Klinik izleminde hasta tedaviye yanıt verdi ve 21. günde taburcu edildi.

AMFİZEMATÖZ BÖBREK GÖRÜNÜMÜ

TEDAVİ SONRASI

Sonuç: Amfizematöz piyelonefrit, yüksek mortalite oranları ile seyreden, erken tanı ve tedavi gerektiren nekrotizan bir enfeksiyondur. Diyabetes mellitus en önemli risk faktörü olarak bildirilmekle birlikte, bu olguda olduğu gibi üriner obstrüksiyon da bağımsız bir predispozan faktör olarak karşımıza çıkabilmektedir. Bilgisayarlı tomografi, tanı ve hastalığın yaygınlığını belirlemede altın standart görüntüleme yöntemidir. Güncel yaklaşımlarda erken dönemde başlanan geniş spektrumlu antibiyoterapi ile birlikte perkütan drenaj yöntemleri, cerrahiye alternatif olarak başarılı sonuçlar sağlamaktadır. Bu olgu, acil serviste nonspesifik semptomlarla başvuran hastalarda amfizematöz piyelonefritin ayırıcı tanıda düşünülmesi gerektiğini ve erken tanı ile minimal invaziv girişimlerin mortaliteyi azaltabileceğini göstermektedir.

Yayın No: SS - 065

Hekim Dışı Estetik Gluteal Botulinum Toksin Uygulaması Sonrası Gelişen İyatrojenik Botulizm: Yüksek Doz Botox Olgusu

Melih Yücel Şanlıer[1], Görkem Alper Solakoğlu[1], Cansel Aşkın[2]

Melih Yücel Şanlıer / İstanbul Prof.Dr.Süleyman Yalçın Şehir Hastanesi Acil Tıp A.D

Giriş/Amaç: Botulinum toksin tip A, estetik amaçlarla da yaygın kullanılan, presinaptik blokaj oluşturan bir nörotoksindir. Uygun olmayan doz, yanlış teknik, kontrolsüz preparat veya hekim dışı uygulamalar sonrası iyatrojenik botulizm gelişebilir.

Yöntem: Veriler hastane kayıtları üzerinden retrospektif olarak değerlendirildi. Demografik veriler, maruziyet öyküsü, klinik muayene, laboratuvar ve görüntüleme bulguları, konsültasyon notları, elektrofizyolojik inceleme, antitoksin uygulaması ve yoğun bakım seyri kaydedildi. Tanı, klinik öykü, ayırıcı tanıların dışlanması ve presinaptik kavşak disfonksiyonunu destekleyen bulgular temelinde konuldu.

Bulgular: Bilinen kronik hastalığı olmayan 21 yaşında kadın hasta, başvurudan 12 gün önce hekim kontrolü olmaksızın estetik amaçla gluteal bölgeye toplam 1000 U Dysport uygulanması sonrası gelişen bulanık görme, baş dönmesi ve genel güçsüzlük yakınmalarıyla değerlendirildi. Hastanın işlem sonrası hamama gittiği öğrenildi. İzlemde konuşma güçlüğü, disfaji ve su içememe eklenmişti. Muayenede GKS 15, bilateral pitoz, hipofonik konuşma, zayıf gag refleksi, baş fleksiyon zayıflığı ve tüm ekstremitelerde 3/5 motor güç saptandı. Duyu defisiti yoktu ve derin tendon refleksleri korunmuştu. Kranial BT ve toraks BT'de belirgin patoloji izlenmedi. Repetitif sinir uyarım incelemesi presinaptik tipte nöromüsküler kavşak disfonksiyonunu destekledi. Hasta bulber tutulum ve solunum yetmezliği riski nedeniyle anestezi yoğun bakım ünitesinde dört gün izlendi. Entübasyon veya noninvaziv ventilasyon gerekmedi. Pitoz, disfaji ve konuşma güçlüğü sürmekle birlikte motor güç 5/5'e düzeldi.

Sonuç: Sonuç: Botulinum toksin sonrası pitoz, disfaji, hipofoni ve yaygın güçsüzlükte iyatrojenik botulizm erken düşünülmelidir. Antitoksin mevcut paraliziyi hemen geri çevirmeyebilir; bu nedenle hava yolu güvenliği, aspirasyonun önlenmesi ve yoğun bakım izlemi kritiktir. Denetimsiz uygulamalar ve yüksek doz enjeksiyon sistemik toksisite riskini artırabilir; sıcak ortam maruziyetinin lokal yayılıma katkısı ise kanıtlanmamıştır.

Yayın No: SS - 066

Acil Servise Renal Kolik ile Başvuran Üreter Taşı Hastalarında Perirenal Stranding'in Klinik Önemi ve Opioid Analjezik İhtiyacı ile İlişkisi

Ahmet BAYTOK[1], Gökhan ECER[2], Davut TEKYOL[3]

Davut TEKYOL / Geyve Devlet Hastanesi, Radyoloji Bölümü, Sakarya, Türkiye

Giriş/Amaç: Üreter taşları, acil serviste renal kolik nedeniyle sık karşılaşılan ürolojik acillerden biridir. Kontrastsız bilgisayarlı tomografi (BT), taşların değerlendirilmesinde altın standart görüntüleme yöntemi olup hidronefroz ve perirenal stranding gibi sekonder obstrüksiyon bulgularını da göstermektedir. Perirenal strandingin klinik önemi ve ağrı şiddeti ile ilişkisi halen net değildir. Bu çalışmada, üreter taşı hastalarında perirenal stranding varlığının klinik ve radyolojik bulgular ile opioid analjezik ihtiyacı üzerindeki etkisini değerlendirmeyi amaçladık.

Yöntem: Bu retrospektif çalışmaya kontrastsız bilgisayarlı tomografide üreter taşı saptanan 190 hasta dahil edildi. Hastaların demografik özellikleri, semptom süreleri, klinik bulguları ve görüntüleme verileri değerlendirildi. BT görüntülerinde taş boyutu, taş lokalizasyonu, hidronefroz varlığı ve derecesi ile perirenal stranding varlığı kaydedildi. Hastalar perirenal stranding varlığına göre iki gruba ayrıldı. Grup 1 perirenal stranding olanlar, Grup 2 perirenal stranding olmayanlar.

Bulgular: Perirenal stranding bulunan hastalarda bulantı, kusma, ateş ve kostovertebral açı hassasiyeti anlamlı olarak daha yüksekti ($p < 0.05$). Ayrıca hidronefroz derecesi (1.94 ± 0.73 vs 0.82 ± 0.88, $p < 0.001$) ve taş boyutu (6.8 ± 3.4 mm vs 4.7 ± 2.6 mm, $p < 0.001$) stranding grubunda anlamlı olarak daha yüksekti. Proksimal üreter taşı oranı da bu grupta daha fazlaydı. Acil serviste opioid analjezik ihtiyacı, perirenal stranding bulunan hastalarda belirgin olarak daha yüksek bulundu (%60.3 vs %6.6, $p < 0.001$).

Sonuç: Perirenal stranding bulunan üreter taşı hastalarında taş boyutu, hidronefroz derecesi ve opioid analjezik ihtiyacı anlamlı olarak daha yüksek bulundu. Bu bulgu, perirenal strandingin renal kolikte klinik şiddeti yansıtan önemli bir sekonder BT bulgusu olabileceğini düşündürmektedir.

Tablo 1

De

Değişken	Grup 1 (Stranding) (n=68)	Grup 2 Stranding yok (n=122)	p value
Yaş (Yıl)	49.8 ± 15.6	45.2 ± 16.8	0.081
Semptom süresi (saat)	27.4 ± 24.1	24.0 ± 22.6	0.318
Cinsiyet Erkek/Kadın	48/20	79/43	0.428
Bulantı	39 (57.4%)	42 (34.4%)	**0.003**
Kusma	31 (45.6%)	27 (22.1%)	**0.001**
Ateş	11 (16.2%)	6 (4.9%)	**0.012**
KVAH	41 (60.3%)	39 (32.0%)	**<0.001**
Taş Öyküsü	35 (51.5%)	44 (36.1%)	**0.041**
Hidronefroz Varlığı	68 (100%)	86 (70.5%)	**<0.001**
Hidronefroz Derecesi	1.94 ± 0.73	0.82 ± 0.88	**<0.001**
Opioid ihtiyacı	41 (60.3%)	8 (6.6%)	**<0.001**
Distal ureter taşı	29 (42.6%)	71 (58.2%)	**0.041**
Proksimal üreter taşı	31 (45.6%)	24 (19.7%)	**<0.001**
Taş boyutu (mm)	6.8 ± 3.4	4.7 ± 2.6	**<0.001**
Ek patoloji	8 (11.8%)	13 (10.7%)	0.821

Perirenal Stranding Olan ve Olmayan Hastaların Klinik ve Radyolojik Özelliklerinin Karşılaştırılması

Yayın No: SS - 067

Metastatik Rektum Kanseri Öyküsü Olan Hastada Gelişen Parsonage-Turner Sendromu: Olgu Sunumu

Merve Sefa Doğan[1], Mustafa Öztürk[1]

Merve Sefa Doğan / Haseki Eğitim ve Araştırma Hastanesi

Giriş/Amaç: Parsonage-Turner sendromu (PTS), ani başlayan omuz ağrısını takiben gelişen üst ekstremite güçsüzlüğü ile karakterize nadir görülen inflamatuvar brakiyal pleksopatidir. Klinik bulgularının servikal radikülopati ve metastatik nörolojik süreçlerle benzerlik göstermesi tanıda gecikmelere neden olabilmektedir. Bu olguda kemoterapi sonrası gelişen akut üst ekstremite güçsüzlüğü ile başvuran metastatik rektum kanserli hastada PTS tanı sürecinin sunulması amaçlandı.

Olgu: Kırk dört yaşında erkek hasta; son kemoterapi küründen yaklaşık üç gün sonra başlayan sol omuz ve kol ağrısı, güçsüzlük ve hissizlik nedeniyle acil servise başvurdu. Hastanın metastatik rektum kanseri nedeniyle opere edildiği, kemoterapi ve radyoterapi aldığı öğrenildi. Son kemoterapi protokolünde irinotekan ve 5-florourasil (5-FU) tedavisi mevcuttu. Hastaya nörolojik muayene, kraniyal görüntüleme, servikal manyetik rezonans görüntüleme (MRG), brakiyal pleksus MRG, pozitron emisyon tomografisi/bilgisayarlı tomografi (PET/BT) ve elektronöromiyografi (ENMG) incelemeleri yapıldı.

Kraniyal görüntülemelerde akut iskemik olay veya intrakraniyal metastaz saptanmadı. Nörolojik muayenede sol üst ekstremite proksimal kas gruplarında belirgin motor güç kaybı izlendi. PET/BT incelemesinde progresif metastatik tutulum veya spinal kord basısı saptanmadı. Servikal MRG'de ağır motor defisiti açıklayabilecek belirgin kompresif patoloji görülmedi. Brakiyal pleksus MRG'de inflamatuvar brakiyal pleksopati ile uyumlu ödem alanları izlendi. ENMG'de sol brakiyal pleksus üst trunkusunda ağır aksonal dejenerasyon saptandı. Klinik ve elektrofizyolojik bulgular birlikte değerlendirilerek PTS tanısı konuldu.

Sonuç: Malignite öyküsü bulunan hastalarda akut üst ekstremite güçsüzlüğünde metastatik ve santral nedenler öncelikle dışlanmalıdır. Ancak kemoterapi sonrası gelişen nörolojik semptomlarda PTS gibi inflamatuvar nöropatiler de ayırıcı tanıda düşünülmelidir. Bu olguda semptomların kemoterapi sonrası başlaması özellikle 5-FU ilişkili immün aracılı nörotoksik süreçlerin olası rolünü düşündürmektedir. Ancak kesin nedensellik ilişkisi için ileri çalışmalara ihtiyaç vardır.

Yayın No: SS - 068

Parasetamol İntoksikasyonlarinda Klinik ve Labaratuar Parametrelerinin Ağ Analizi ile Değerlendirilmesi

Şahin Aydınöz[1]

Şahin Aydınöz / İzmir Atatürk EAH

Giriş/Amaç: Parasetamol intoksikasyonu, acil servislerde sık karşılaşılan ve potansiyel olarak hepatotoksisiteye yol açabilen önemli bir halk sağlığı sorunudur. Zehirlenme seyrindeki karmaşık klinik ve laboratuvar parametrelerinin birbirleriyle olan etkileşimlerinin bütüncül analizi, erken prognostik öngörü için kritik öneme sahiptir.

Yöntem: Bu retrospektif çalışmaya acil servise parasetamol intoksikasyonu nedeniyle başvuran ve takip edilen 59 hasta dahil edildi. Hastaların demografik özellikleri, laboratuvar parametreleri ve klinik sonlanımları kaydedildi. Değişkenler arasındaki korelasyonlar, merkezi düğümler ve klinik etkileşimler Fruchterman-Reingold algoritması kullanılarak ağ (network) analizi yöntemiyle değerlendirildi.

Bulgular: Çalışma grubunun %55.9'u kadın olup, yaş ortalaması 30.93±9.36 yıldır. Ortalama alım miktarı 11.60±6.88 gram, alım-başvuru süresi 3.47±4.83 saattir. Olguların %47.5'ine N-asetilsistein (NAC) protokolü uygulanmış, hiçbir hastada hepatotoksisite gelişmemiştir. Hastaların %69.5'i acil servisten taburcu edilirken, %10.2'si yoğun bakımda takip edilmiştir. Eksitus saptanmamıştır. Network analizinde; ALT, AST ve laktat değişkenlerinin en yüksek derece (strength) ve etki (expected influence) değerlerine ulaşarak ağın merkezinde yer aldığı ve köprü görevi gördüğü belirlenmiştir. Laktat ile kreatinin arasında güçlü pozitif bir bağ izlenirken; alım miktarı ve pH değişkenlerinin ağın merkezinden uzak ve izole konumda olduğu saptanmıştır. NAC uygulamasının değişkenler arasındaki yerel etkileşim ağını standardize ettiği görülmüştür.

Sonuç: Parasetamol intoksikasyonlarında aminotransferazlar (ALT, AST) ile laktat, klinik tablonun yönetiminde ve takibinde bütüncül analizin "anahtar değişkenleri" olarak öne çıkmaktadır. Toksisite sürecinde sadece alım miktarına odaklanmak yerine, ağ analiziyle de doğrulanan bu merkezi parametrelerin yakın takibi acil servis yönetiminde klinisyenlere yol göstericidir.

Yayın No: SS - 069

Saniyeler İçinde Kardiyak Arreste Giden Beta-Laktam Anafilaksisi: Ölümcül Bir Çapraz Reaksiyon Olgusu

Nikola Yapar[1]

Nikola Yapar / SBÜ Bağcılar Eğitim ve Araştırma Hastanesi

Giriş/Amaç: Anafilaksi, ani başlangıçlı ve yaşamı tehdit eden sistemik hipersensitivite reaksiyonudur. Beta-laktam antibiyotikler ilaç ilişkili anafilaksinin önemli nedenleri arasında yer almaktadır. Bu reaksiyonlar dakikalar içinde hipotansiyon, bronkospazm ve kardiyak arrest ile sonuçlanabilir. Erken tanı ve hızlı müdahale mortaliteyi azaltmada kritik öneme sahiptir.

Olgu: Bu olgu sunumunda penisilin alerjisi olan hastada beta-laktam antibiyotik sonrası gelişen anafilaktik reaksiyon ve kardiyak arrest süreci değerlendirildi. Hastanın klinik bulguları, uygulanan tedaviler ve yoğun bakım izlemi hastane kayıtları üzerinden incelendi; bulgular güncel literatür eşliğinde yorumlandı.

Otuz dört yaşında kadın hasta, oral sefuroksim aksetil 500 mg kullanımını takiben saniyeler içinde gelişen nefes darlığı, bilinç kaybı ve kollaps nedeniyle 112 Acil Sağlık ekiplerince değerlendirildi. İlk değerlendirmede hastanın solunum arrestinde olduğu ve periferik dolaşım bulgularının alınamadığı saptandı. Hastaya olay yerinde intramüsküler adrenalin uygulandı. Kardiyak arrest gelişmesi üzerine ileri kardiyopulmoner resüsitasyon (CPR) başlatıldı. Yaklaşık 20 dakika olay yerinde CPR uygulanan hasta, CPR eşliğinde hastaneye nakledildi. Acil serviste ileri yaşam desteğine devam edildi. 60 dakikalık CPR sonrasında 75 atım/dakika sinüs ritminde kardiyak aktivite izlendi ve ekokardiyografide minimal miyokardiyal kontraksiyon saptandı. Vazopressör/ inotrop tedavi başlanmasına rağmen tansiyon arteriyel ölçülemedi. Arter kan gazında pH değeri takip süresince 6.8'in üzerine çıkmadı. Hastane kabulünün yaklaşık 2. saatinde asistoli gelişti. Uzamış ileri yaşam desteğine rağmen spontan dolaşım sağlanamayarak hasta yaklaşık 3. saatte eksitus kabul edildi.

Sonuç: Bu olgu, bilinen penisilin alerjisi bulunan hastalarda sefalosporin kullanımına bağlı gelişebilecek çapraz reaksiyonların saniyeler içinde fulminan anafilaksi, refrakter kardiyak arrest ve ölüme yol açabileceğini göstermektedir. Beta-laktam grubu antibiyotik başlanmadan önce ayrıntılı alerji öyküsünün sorgulanması ve yüksek riskli hastalarda dikkatli yaklaşım hayati önem taşımaktadır.

Yayın No: SS - 070

Acil Servise Karın Ağrısı Şikayeti ile Başvuran Hastaların Klinik Sonlanımlarının Analizi

Ayşe Nur FİLİZ[1], Sümeyye KILIÇ ACAR[1], Sinem GÜZEL ÖZTÜRK[1], Burcu BAYRAMOĞLU[1], İsmail TAYFUR[1]

Sümeyye KILIÇ ACAR / Sağlık Bilimleri Üniversitesi, Sancaktepe Şehit Prof. Dr. İlhan Varank Sağlık Uygulama ve Araştırma Merkezi, Acil Tıp Kliniği, İstanbul, Türkiye

Giriş/Amaç: Karın ağrısı, acil servis başvurularının yaklaşık %10'unu oluşturan, yönetimi karmaşık bir semptomdur. Batın içi nedenlerin yanı sıra kardiyovasküler ve pulmoner patolojilerin de belirtisi olabilir. Bu çalışmanın amacı, acil servise karın ağrısı ile başvuran hastaların klinik özelliklerini, nihai tanılarını ve sonlanımlarını analiz etmektir.

Yöntem: Sancaktepe Şehit Prof. Dr. İlhan Varank Sağlık Uygulama ve Araştırma Merkezi Acil Servisi'ne başvuran hastalar retrospektif incelendi. Örneklem, bilgisayar tabanlı randomizasyonla seçilen bir günde başvuran hastaların otomasyon sistemindeki verilerinden oluşturuldu. Verilerin analizinde tanımlayıcı istatistiksel yöntemler (ortalama, standart sapma, frekans, yüzde) kullanıldı.

Bulgular: Dahil edilen 121 hastanın %60,33'ü kadın, yaş ortalaması 42,64±17,19 yıldır (Tablo 1). Hastaların %54,55'i sarı triaj, %44,63'ü yeşil triaj, %0,83'ü kırmızı triajla kabul edildi; şikayet süresi ortancası 2 gün saptandı. Toplam yatış oranı %10,74 olup hastaların %30,77'si dahiliye, %30,77'si genel cerrahi, %15,38'i yoğun bakım ünitesine yatırıldı. Kırmızı triaj ile başvuran hastaların %100'ünün, sarı triaj başvurularının %16.67'sinin ve yeşil triaj başvurularının %1.85'inin yatışla sonuçlandığı görüldü. En sık nihai tanılar akut gastroenterit (%28,93) ve idrar yolu enfeksiyonuydu (%14,05). Hastaların %4,13'ünde pulmoner emboli ve akut koroner sendrom gibi batın dışı tanılar saptandı. En yüksek tanı koydurucu görüntüleme yöntemi %23,14 ile bilgisayarlı tomografiydi (Tablo 2).

Tablo 1: Acil Servise Karın Ağrısı ile Başvuran Hastaların Demografik ve Klinik Özellikleri

Hasta/Başvuru Özelliği	Bulgu / Değer
Toplam Hasta Sayısı, n	121
Cinsiyet: Kadın, n (%)	73 (60.33)
Cinsiyet: Erkek, n (%)	48 (39.67)
Yaş (Yıl), Ortalama ± SS	42.64 ± 17.19
Şikayet Süresi (Gün), Ortalama ± SS	3.71 ± 7.42
Şikayet Süresi (Gün), Ortanca (Q1-Q3)	2.0 (1.0 - 3.0)
Terk ediş Oranı, n (%)	3 (2.48)
Acil Cerrahi Girişim, n (%)	3 (2.48)
Extra-abdominal Tanı* , n (%)	5 (4.13)

*Not: Batın dışı tanılar arasında akciğer kontüzyonu, pulmoner emboli, lomber fraktür ve akut koroner sendrom yer almaktadır.

Tablo 2: Tanı Koyduran Birincil Görüntüleme Yöntemi Dağılımı

Tanı Koyduran Görüntüleme Yöntemi Dağılımı	Bulgu / Oran
Görüntüleme Yok, n (%)	81 (66.94)
Bilgisayarlı Tomografi (BT), n (%)	28 (23.14)
Direk Grafi (DG), n (%)	8 (6.61)
Ultrasonografi (USG), n (%)	4 (3.31)

Sonuç: Karın ağrısı ile başvuran hastalarda çoğunlukla akut gastroenterit, idrar yolu enfeksiyonu gibi etiyolojiler ön planda olsa da hastaların %4,13'ünde extra-abdominal tanıların saptanması, geniş bir ayırıcı tanı perspektifini zorunlu kılmaktadır. Yatan hastaların %15,38'inde yoğun bakım ihtiyacının doğması yakın hemodinamik takibin önemini ortaya koymaktadır.

Yayın No: SS - 071

EKSTREMİTEYİ TEHDİT EDEN SESSİZ GÖÇ: ATRİYAL FİBRİLASYON ZEMİNİNDE SOL ATRİYAL DEV TROMBÜS VE MASİF MULTİPL EMBOLİZASYON

Mehtap Topcu[1], Furkan Akpınar[1]

Mehtap Topcu / Erzurum Şehir Hastanesi

Giriş/Amaç: Sol atriyal apendiks (LAA) trombüsleri, atriyal fibrilasyon (AF) zemininde mekanik kasılma bozukluğu ve staz sonucu gelişerek ölümcül periferik embolilere yol açabilir. Bu olguda; geriatrik bir hastada sessizce büyüyen sol atriyal dev trombüse sekonder gelişen masif pulmoner emboli ve eş zamanlı bilateral alt ekstremite arteriyel tıkanıklığının acil servis yönetimini sunmayı amaçladık.

Olgu: Bilinen hastalık öyküsü olmayan, genel durum bozukluğu ve konfüzyonla getirilen 94 yaşında kadın hastaya acil tıp resüsitasyon ve kritik hasta bakım protokollerine göre yaklaşım sağlandı. Derin hipoksi (%SpO_2:%50), takipne (30/dk), taşikardi (KTA:130/dk, HVYAF) ve bilateral diz altı siyanotik/soğuk ekstremite saptanan hasta; ciddi doku iskemisi (laktat:7.1 mmol/L, baz açığı:-6.1 mEq/L) nedeniyle masif pulmoner emboli (PE) ve akut periferik arter embolisi ön tanılarıyla kontrastlı toraks ve alt ekstremite BT anjiyografi ile yatak başı transtorasik ekokardiyografi (TTE) incelemelerine alındı.

Kontrastlı BT'de sağ ana pulmoner arteri tam kat tıkayan masif emboli ve bilateral alt ekstremitede arteriyel oklüzyon saptandı. TTE'de sol atriyumda 4.5x4.7 cm^2 boyutlarında organize dev trombüs ve sağ ventrikül yüklenmesini gösteren pulmoner hipertansiyon (SPAB:70 mmHg) tespit edildi. Hasta; Kalp-Damar Cerrahisi ve Göğüs Hastalıkları ortak önerileri doğrultusunda invaziv tüp uygulanmadan 3. Basamak Yoğun Bakım Ünitesi'ne yatırıldı.

pulmoner emboli

ekstremite embolileri

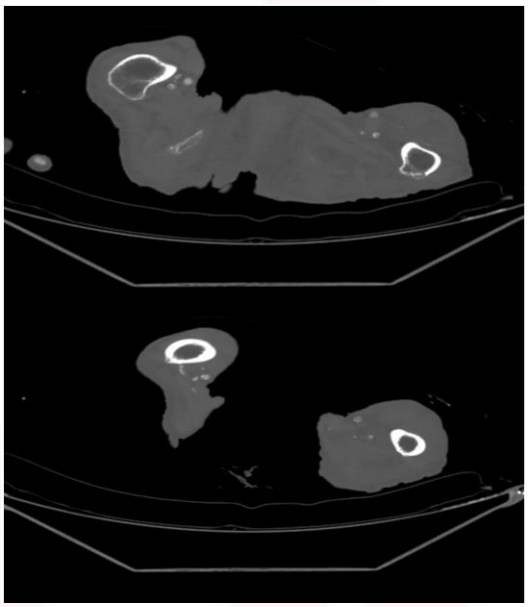

Sonuç: LAA trombogenezi zamanla atriyal duvarda geri dönüşümsüz yapısal değişikliklere yol açar. Geriatrik hastalarda tıbbi bakıma erişimdeki sosyodemografik gecikmeler pıhtının büyümesine zemin hazırlar. Olgumuzda sağ atriyumu genişletecek güçteki masif PE ve bilateral arteriyel oklüzyon birlikteliği perioperatif sağkalımı dramatik azaltan en baskın negatif prognostik faktörlerdir. Bu tür kompleks multitramatik vasküler acillerde yatak başı hızlı Doppler ve TTE ile erken tanı konulması, multidisipliner yoğun bakım takibinin planlanmasında hayat kurtarıcıdır.

Yayın No: SS - 072

Nöbet mi, Aritmi mi? Dirençli Bir Katekolaminerjik polimorfik ventriküler taşikardi (CPVT) Olgusunda Konvülsif Senkop Yönetimi: Anamnez Hayat Kurtarır!

Ahmet Sadi Dizlek[1], Müge Arslan[1], İbrahim Sarbay[1], Mustafa Çalık[1]

Ahmet Sadi Dizlek / Gaziosmanpaşa eğitim ve araştırma hastanesi

Giriş/Amaç: Genç hastalarda "bayılma ve kasılma" şikayetinde epileptik nöbet öncelikli düşünülse de, altta yatan kardiyak nedenler hayati risk taşır. Yapısal kalp hastalığı olmayan gençlerde eforla tetiklenen Katekolaminerjik Polimorfik Ventriküler Taşikardi (CPVT) fatal bir aritmi nedenidir. Bu sunumda, status epileptikus olarak yönetilen ancak dirençli CPVT'ye bağlı konvülsif senkop tanısı alan zorlu bir vaka paylaşılmaktadır.

Olgu: Efor sonrası konvülsif senkopla başvuran ve status epileptikus ön tanısıyla standart antikonvülsan tedavi (Midazolam 3 mg İV, Diazepam 5 mg İM) uygulanan hastada klinik yanıt alınamamıştır. Aktif nöbet sırasında çekilen EKG'de saptanan ritim bozukluğu üzerine, İV antiaritmik bulunmadığından hastanın idame tedavisi olan flekainid (100 mg) ve propranolol (40 mg) nazogastrik tüp yoluyla verilmiştir. Tedavi sonrası EKG ile ritim kontrolü sağlanarak sinüs ritmine dönüş izlenmiştir

Triyajda bilinci kapalı, yüzeyel solunumlu ve aktif konvülsiyonlu hastanın vital bulguları; ateş 36°C, nabız 153/dk, SpO2 %97, tansiyon 101/68 mmHg idi. Bilinen CPVT tanılı (RYR2 mutasyonu, sempatektomi öyküsü) hastanın EKG'sinde bidireksiyonel polimorfik ventriküler taşikardi saptandı. Antikonvülsan tedaviye yanıt alınamadığından nazogastrik yolla flekainid (100 mg) ve propranolol (40 mg) uygulandı. Tedavinin 2. saatinde sinüs ritmine dönen hastanın nörolojik tablosu düzeldi

Sonuç: Eforla tetiklenen CPVT, sıklıkla epilepsiyle karıştırılarak tanı gecikmesine ve ani ölüme yol açar. Bu vakada, status epileptikus ön tanısı alan, RYR2 mutasyonlu 21 yaşındaki CPVT hastası sunulmaktadır. Benzodiazepin direnci sonrası EKG'de bidireksiyonel VT saptanmıştır. İV antiaritmik yokluğunda nazogastrik yolla uygulanan flekainid ve propranolol ile 2. saatte sinüs ritmine dönülmüştür. Bu vaka, dirençli konvülsif ataklarda kanalopatilerin dışlanması ve kısıtlı imkanlarda enteral tedavinin hayat kurtarıcı olabileceğini vurgulamaktadır.

Yayın No: SS - 073

Eş zamanlı STEMI başvurularında kateter laboratuvarı triyajı: üç olguluk seri

Tuğçe YILMAZ[1], Ebubekir Bahar[1], Ceyhun KARATAŞ[1], Öner Bozan[1], Asım Kalkan[1]

Ceyhun KARATAŞ / İstanbul Prof. Dr. Cemil Taşcıoğlu Şehir Hastanesi

Giriş/Amaç: ST segment yükselmeli miyokard enfarktüsünde (STEMI) erken reperfüzyon mortaliteyi azaltır; ancak eş zamanlı başvurular, kateter laboratuvarı doluluğu ve sevk aksaklıkları klinik önceliklendirmeyi zorlaştırabilir. Bu çalışmanın amacı, aynı zaman diliminde acil serviste yönetilen üç STEMI olgusu üzerinden, kısıtlı kateter laboratuvarı kapasitesinde triyaj kararlarını değerlendirmektir.

Olgu: Bu çalışma, tek merkezli, tanımlayıcı üç olguluk klinik seri olarak tasarlandı. Acil serviste inferior STEMI tanısı alan 40, 65 ve 70 yaşındaki üç erkek hasta değerlendirildi. Demografik özellikler, semptom süresi, vital bulgular, elektrokardiyografi bulguları, kateter laboratuvarına alınma sırası, bekleme süresi ve devam eden iskemi bulguları incelendi.

Birinci olgu, bir saatlik tipik göğüs ağrısı ve inferior STEMI tanısıyla hızla kateter laboratuvarına alındı ve sağ koroner artere perkütan koroner girişim uygulandı. İkinci olgu üç gündür süren göğüste yanma yakınması, hipertansiyon, diyabet ve önceki stent öyküsü ile başvurdu. Üçüncü olgu göğüs ağrısı, hipertansiyon, diyabet ve uzun süreli sigara kullanımı öyküsüne sahipti. Kateter laboratuvarının dolu olması ve sevk organizasyonunun sağlanamaması nedeniyle ikinci ve üçüncü olgular acil serviste birlikte beklemek zorunda kaldı. İkinci olgu yaklaşık 40 dakika, ağrısı artan üçüncü olgu yaklaşık 60 dakika sonra kateter laboratuvarına alınabildi.

Sonuç: Eş zamanlı STEMI başvurularında triyaj geliş sırasına göre değil; hemodinamik durum, semptom süresi, devam eden iskemi ve beklenen miyokardiyal kurtarma yararı temelinde yapılmalıdır. Bu seride birinci olgunun erken alınması uygundur; ikinci ve üçüncü olgu arasında ise artan ağrı nedeniyle üçüncü olgunun daha erken kateter laboratuvarına alınması daha rasyonel görünmektedir.

Türkiye Acil Tıp Vakfı 4. ULUSAL ACİL TIP KONGRESİ
Anı Yönet, Umuda Şans Ver
9-11 HAZİRAN ELEKUS RESORT HOTEL, K.K.T.C

Yayın No: SS - 074

İdiyopatik İntrakraniyal Hipertansiyonlu Hastalarda Sistemik İnflamatuar Belirteçlerin (NLR ve PLR) BOS Açılış Basıncı ile İlişkisi: Retrospektif Bir Analiz

Mahmut Alper Güloğlu[1], Eylül Yalçınkaya[2], Sinan Gönüllü[2], Behçet Varışlı[1]

Mahmut Alper Güloğlu / Sağlık Bilimleri Üniversitesi Tıp Fakültesi, Bursa Şehir Hastanesi, Acil Tıp Ana Bilim Dalı

Giriş/Amaç: İdiyopatik İntrakraniyal Hipertansiyon (İİH), özellikle üreme çağındaki obez kadınları etkileyen, artmış kafa içi basıncı ve kalıcı görme kaybı riskiyle karakterize ciddi bir nörolojik sendromdur. Hastalığın etyopatogenezi tam olarak aydınlatılamamış olsa da, son yıllarda düşük dereceli sistemik inflamasyon ve immünometabolik süreçlerin rolü üzerine odaklanılmaktadır. Bu retrospektif çalışmada, acil servis şartlarında hızlı ve düşük maliyetli inflamatuar belirteçler olan Nötrofil-Lenfosit Oranı (NLR) ve Trombosit-Lenfosit Oranının (PLR) BOS açılış basıncı şiddetiyle olan ilişkisi incelenmiştir.

Yöntem: Çalışma kapsamında 29 İİH hastası, BOS basınçlarına göre Grup A (25-33 mmHg) ve Grup B (34-59 mmHg) olarak ikiye ayrılmıştır. Her hasta için tek bir açlık kan örneği kullanılarak NLR ve PLR değerleri hesaplandı. Vücut kitle indeksi (VKİ) ve tam nörolojik bulgular ile demografik veriler incelendi.

Çalışma akış şeması

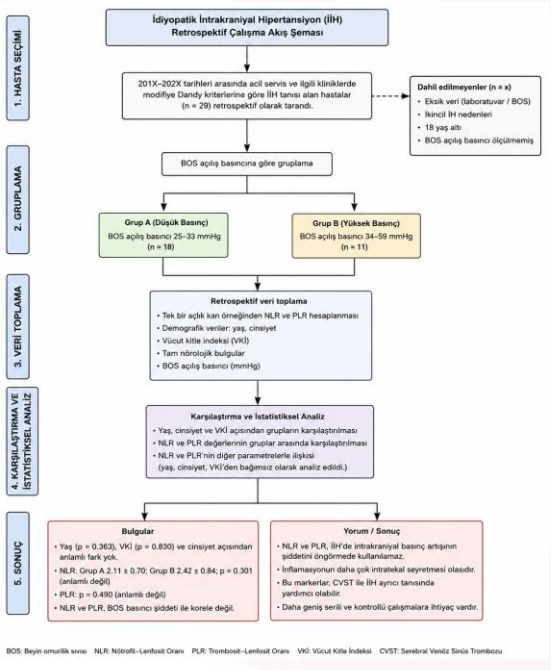

Bulgular: Yapılan analizlerde, her iki grup arasında yaş, cinsiyet ve vücut kitle indeksi (VKİ) açısından istatistiksel olarak anlamlı bir fark saptanmamıştır. Elde edilen temel bulgulara göre; BOS basıncı şiddeti ile NLR (p=0.301) ve PLR (p=0.490) değerleri arasında anlamlı bir korelasyon bulunmamıştır.

ÇALIŞMA VERİLERİ

İdiyopatik İntrakraniyal Hipertansiyon Hastalarının Klinik ve Laboratuvar Özelliklerinin Gruplar Arasında Karşılaştırılması

Parametre	Grup A (25-33 mmHg) (n=18)	Grup B (34-59 mmHg) (n=11)	P Değeri
Yaş (yıl)	39,2 ± 12,2	35,0 ± 11,1	0,363
VKİ (kg/m²)	30,5 ± 5,5	29,9 ± 5,1	0,830
Cinsiyet (erkek)	2 (%11,1)	3 (%27,2)	0,489
Cinsiyet (kadın)	16 (%88,9)	8 (%72,8)	0,675
BOS basıncı (mmHg)	27,6 ± 3,2	44,3 ± 8,0	<0,0001
NLR	2,11 ± 0,70	2,42 ± 0,84	0,301
PLR	132,2 ± 34,2	120,3 ± 55,5	0,490

Sonuç: Bu sonuçlar, sistemik inflamatuar belirteçlerin intrakraniyal basınç artışının derecesini öngörmede doğrudan bir parametre olarak kullanılamayacağını göstermektedir. Bu durum, İİH'deki inflamasyonun sistemik dolaşımdan ziyade intratekal (BOS içi) bir süreç olabileceği hipotezini ve literatürdeki IL-17 ile IL-2 sitokinlerinin BOS'taki yüksekliği verilerini desteklemektedir. Acil tıp pratiği açısından bu "negatif" bulgu, yüksek NLR ve PLR değerlerinin İİH'den ziyade Serebral Venöz Sinüs Trombozu (CVST) gibi tabloları düşündürmesi gerektiğini önermesi bakımından değerlidir. Sonuç olarak, İİH patogenezini anlamak için GFAP astrositopatisi gibi immünolojik alt tipler üzerine daha geniş kapsamlı çalışmalar yapılması gereklidir

Yayın No: SS - 075

Nörotoksikolojik ve Kardiyovasküler Kesişimde Kompleks Otonomik Fırtına: Atipik Bir Vakanın Derinlemesine Analizi

Yavuzselim Koca[1], Öykü Melek Tepe[1]

Öykü Melek Tepe / Prof. Dr. Cemil Taşcıoğlu Şehir Hastanesi

Giriş/Amaç: Acil servislerde sık kullanılan metoklopramid, nadir ancak dramatik ekstrapiramidal yan etkilere yol açabilir. Bu çalışmanın amacı, metoklopramid kullanımına sekonder gelişen şiddetli akatizi ("locked-in" benzeri disosiyasyon) tablosunun tetiklediği masif otonomik fırtına ve buna bağlı sekonder (Tip 2) miyokard infarktüsünün (MI) tanısal zorluklarını literatür eşliğinde vurgulamaktır

Olgu: Retrospektif olgu sunumu formatında hazırlanan bu çalışmada, acil servise başvuran 49 yaşındaki kadın hastanın klinik, elektrofizyolojik ve biyokimyasal verileri incelenmiştir. Bilimsel yayın etiğine ve hasta gizliliğine uygun olarak onam alınmış olup, klinik bulgular retrospektif olarak analiz edilmiştir.

Sistit şüphesiyle IV metoklopramid ve hiyosin bütilbromür uygulanan hasta, saatler sonra ajitasyon ve uyaranlara motor yanıtsızlık tablosuyla getirilmiştir. Hastada göğüs ağrısı olmaksızın 180-190 atım/dk hızında dar QRS'li taşikardi saptanmıştır. Taşikardi, 18 mg IV adenozine tam direnç gösterirken, 10 mg IV midazolam sonrası saniyeler içinde sinüs ritmine dönmüştür. Hastanın dış sesleri duyup motor yanıt veremediği şiddetli akatizi krizine girdiği saptanmıştır. Takipte yüksek duyarlıklı Troponin I değeri 1800 ng/L'ye ulaşmış, ancak ekokardiyografide duvar hareket kusuru izlenmemiştir. Tablo, otonomik fırtınaya bağlı oksijen arz-talep uyuşmazlığı (Tip 2 MI) olarak değerlendirilmiş ve anjiyografi yapılmadan hasta şifayla taburcu edilmiştir.

Sonuç: Düzenli dar QRS'li taşikardilerde adenozin direnci, aritminin santral katekolaminerjik kökenli (otonomik fırtına) olabileceğini düşündürmelidir. Şiddetli akatizinin yarattığı adrenerjik deşarj, koroner tıkanıklık (Tip 1 MI) olmaksızın miyokardiyal nekroza (Tip 2 MI) yol açabilir. Dirençli vakalarda santral otonomik blokaj (midazolam) hayat kurtarıcıdır

Yayın No: SS - 076

Biliyer ve Non-Biliyer Akut Pankreatit Olgularında Klinik Seyir, Mortalite ve İnflamatuvar Prognostik Belirteçlerin Değerlendirilmesi

Mesut Bala[1], Tuğba Yıldırım[1], Fatih Tanrıverdi[2], Atakan Savrun[2]

Fatih Tanrıverdi / Ankara Sincan Eğitim ve Araştırma Hastanesi, Acil Tıp Kliniği

Giriş/Amaç: Akut pankreatit, hafif klinik tablodan yoğun bakım gerektiren ağır hastalık spektrumuna kadar değişebilen inflamatuvar bir hastalıktır. Bu çalışmada biliyer ve non-biliyer akut pankreatit hastalarının klinik özelliklerinin karşılaştırılması ve prognostik belirteçlerin klinik seyir ile ilişkisinin değerlendirilmesi amaçlandı.

Yöntem: Bu retrospektif çalışmaya 01 Aralık 2024–28 Mart 2026 tarihleri arasında akut pankreatit tanısıyla değerlendirilen 74 hasta dahil edildi. Hastaların demografik özellikleri, etiyolojik nedenleri, laboratuvar parametreleri, Ranson skorları, yoğun bakım gereksinimleri, sevk durumları ve mortalite verileri incelendi. Hastalar biliyer ve non-biliyer pankreatit olarak iki gruba ayrıldı. Ayrıca CRP/albumin oranı hesaplandı.

Bulgular: Hastaların 38'i (%51.4) erkek, 36'sı (%48.6) kadındı. Ortalama yaş 59.3±17.2 yıl olarak bulundu. Hastaların %55.4'ü biliyer pankreatit grubundaydı. Başvuruların büyük kısmı acil servisten gerçekleşti (%78.4). Hastaların %41.9'u servise yatırılırken, %40.5'i başka merkeze sevk edildi. Sevk nedenleri arasında en sık ERCP gereksinimi (%66.7) saptandı. Yoğun bakım gereksinimi olan hasta oranı %21.6 idi. Ortalama CRP düzeyi 39.2 mg/L, ortalama Ranson skoru 1.47 ve ortalama CRP/albumin oranı 10.9 olarak bulundu. Yoğun bakım gereksinimi olan hastalarda CRP/albumin oranı (21.77 vs 7.95, p=0.0046), CRP düzeyi (67.6 mg/L vs 31.4 mg/L, p=0.0083) ve Ranson skoru (2.31 vs 1.24, p=0.006) anlamlı olarak daha yüksekti. Toplam mortalite oranı %8.1 idi. Mortal seyreden hastalarda CRP/albumin oranı (45.45 vs 7.90, p=0.001) ve CRP düzeyi (131.6 mg/L vs 31.1 mg/L, p=0.0019) anlamlı olarak daha yüksek bulundu.

Sonuç: CRP/albumin oranı ile Ranson skorunun yoğun bakım gereksinimi ile anlamlı ilişkili olduğu gösterildi. Yüksek CRP düzeyleri ve artmış CRP/albumin oranı mortal seyreden hastalarda belirgin olarak saptandı. Erken risk sınıflandırması ve girişimsel olanakların artırılması hasta yönetiminde önemli katkılar sağlayabilir.

4. ULUSAL ACİL TIP KONGRESİ
Türkiye Acil Tıp Vakfı
Anı Yönet, Umuda Şans Ver
9-11 HAZİRAN ELEKUS RESORT HOTEL, K.K.T.C

Yayın No: SS - 077

Endemik Bölgede Travma Sonrası Anafilaksi: Rüptüre Hepatik Hidatik Kist

Mehmet Tuncay ÇİMEN[1], Mustafa ŞİMŞEK[1], Mehmet Emin BALCIOĞLU[2], Hüseyin Avni DEMİR[1]

Mehmet Tuncay ÇİMEN / Sağlık Bilimleri Üniversitesi Şanlıurfa Mehmet Akif İnan Eğitim ve Araştırma Hastanesi, Acil Tıp Kliniği, Şanlıurfa

Giriş/Amaç: Kistik ekinokokkozda karaciğer en sık tutulan organdır; hepatik kist rüptürü peritoneal irritasyon ve sistemik alerjik yanıtla seyredebilir. Endemik bölgelerde travma sonrası ürtiker ve hipotansiyon birlikteliği, solid organ yaralanmasına ek olarak hidatik kist rüptürü açısından da değerlendirilmelidir.

Olgu: Olgu Sunumu: On üç yaşında erkek hasta, başka bir çocuk tarafından batına darbe alması sonrası yaygın kızarıklık-kaşıntı (Şekil 1), sağ alt kadran/suprapubik ağrı ve TA 80/50 mmHg ile acil servise başvurdu; SpO_2 %97 idi. Başlangıçta WBC $10,46\times10^3/\mu L$, Hb 14,3 g/dL, CRP < 0,25 mg/L; venöz kan gazında pH 7,303 ve laktat 3,52 mmol/L saptandı. Anafilaksi ile uyumlu klinik tablo nedeniyle 500 mL intravenöz serum fizyolojik, feniramin maleat, deksametazon, pantoprazol 40 mg, metilprednizolon 60 mg ve 0,5 mg intramüsküler adrenalin uygulandı.

Şekil 1.

Başvuru sırasında hastanın gövde ön yüzünde izlenen yaygın eritemli ve ürtiker benzeri deri lezyonları.

Ultrasonografide karaciğer sağ lob segment 5'te, safra kesesi lateral komşuluğunda 5,5×2,5 cm septa-membran içeren kistik lezyon ve pelviste 3 cm serbest sıvı izlendi. Kontrastlı bilgisayarlı tomografide safra kesesi komşuluğunda heterojen hipodens alan ve perihepatik/pelvik serbest sıvı saptandı (Şekil 2). Aynı gün cerrahiye alınan hastada safra kesesi komşuluğundaki

rüptüre kist eksize edildi ve batın serum fizyolojik ile yıkandı. Servis izleminde intravenöz antibiyotik tedavisi verildi; klinik stabilizasyon sonrası albendazol kullanımı ve poliklinik kontrolü önerilerek taburcu edildi.

Şekil 2.

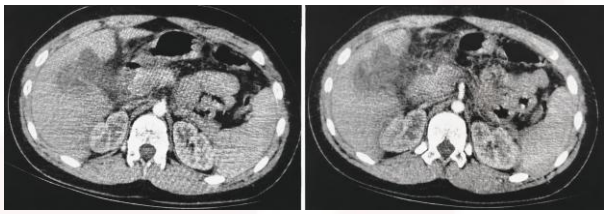

Travma sonrası rüptüre hepatik hidatik kiste ait BT kesitleri.

Sonuç: Travma sonrası ürtiker, hipotansiyon ve abdominal ağrı birlikteliği yalnızca alerjik reaksiyon veya hemorajik şok ekseninde yorumlanmamalıdır. Rüptüre hepatik hidatik kist, erken ultrasonografi/bilgisayarlı tomografi ve eş zamanlı anafilaksi yönetimi gerektiren nadir fakat yaşamı tehdit edici bir acil tanıdır.

4. Ulusal Acil Tıp Kongresi
Anı Yönet, Umuda Şans Ver
8-11 Haziran Elexus Resort Hotel, K.K.T.C

Yayın No: SS - 078

Pediatrik Hastane Dışı ve Acil Servis Kardiyak Arrest Olgularında Mortaliteyi Etkileyen Faktörlerin Değerlendirilmesi

Semiha Gümüş[1], Emre Şancı[2], Hüseyin Cahit Halhallı[1], Asım Enes Özbek[1], Serkan Günay[5], Furkan Zaman[4], Nihal Yüksel[3]

Asım Enes Özbek / Kocaeli Şehir Hastanesi

Giriş/Amaç: Bu çalışma, pediatrik hastane dışı kardiyak arrest (HDKA) ve acil servis kardiyak arrest (ASKA) olgularındaki müdahale sırasını ve kalitesini belirlemeyi, mortaliteyi etkileyen faktörleri saptamayı ve bakım kalitesini artıracak bilimsel verilere katkı sağlamayı amaçlamaktadır.

Yöntem: Çalışmaya, 1 Ocak 2016 - 1 Ocak 2021 tarihleri arasında Sağlık Bilimleri Üniversitesi Derince Eğitim ve Araştırma Hastanesi Acil Tıp Anabilim Dalı'na başvuran, travma dışı nedenlere bağlı, yenidoğan dönemi sonrası ile 18 yaş altı 55 pediatrik arrest olgusu dahil edilmiştir. Hastaların demografik, klinik, hastane öncesi ve laboratuvar verileri retrospektif olarak incelenerek spontan dolaşımın geri dönmesi (ROSC) ve 30 günlük sağkalım üzerindeki etkileri analiz edilmiştir.

Bulgular: Olguların %60'ı erkek olup, yaş ortalaması 4,71 ± 5,86 yıldır. Olguların 33'ü HDKA, 22'si ASKA'dır ve HDKA'lar çoğunlukla evde gerçekleşmiştir. Şahitli arrestlerde ve halktan kurtarıcı tarafından kalp masajı (KPR) uygulanan olgularda ROSC oranlarının anlamlı şekilde daha yüksek, 30 günlük mortalitenin ise daha düşük olduğu saptanmıştır. Hafta sonu gerçekleşen arrestlerde 30 günlük mortalitede artış gözlenmiştir. Ortalama ambulans yanıt süresi 7,97 ± 3,28 dakika, ortalama KPR süresi 48,41 ± 28,03 dakikadır; hastane öncesi KPR süresi uzadıkça sağkalım azalmıştır. Kronik hastalığı olanlarda (%49,1) ROSC oranları daha düşük, mortalite daha yüksek bulunmuştur. Hastane kabul kan gazı parametrelerinden düşük pH, yüksek laktat ve glukoz seviyeleri kötü prognozla ilişkili bulunmuştur.

Tablo 2. Hastaların kan gazı bulguları

Parameter	All Patients (n=41)	EDCA	OHCA	p-value
pH	6.9 ± 0.3	7.16 ± 0.2	6.8 ± 0.29	<0.001
HCO3	15.5 ± 6.3	17.7 ± 7.08	13.8 ± 5.17	0.033
pCO2	65.6 ± 35.5	47.6 ± 19.4	79.6 ± 39.19	0.003
pO2	81.8 ± 68.9	85.9 ± 61.5	78.5 ± 75.7	0.314
Lactate	8.1 ± 68.9	5.3 ± 5.06	10.3 ± 5.4	0.002
Base Excess	-15.69 ± 9.9	-10 ± 9.3	-20.14 ± 8.2	<0.001
Anion Gap	20.8 ± 9.1	16.6 ± 8.2	24.16 ± 8.6	0.001
Na (Sodium)	137.8 ± 9.4	135.1 ± 9.7	139.9 ± 8.8	0.153
K (Potassium)	5.53 ± 3.1	4.47 ± 1.9	6.36 ± 3.65	0.093
Glucose	182.5 ± 110.3	149.5 ± 80.8	210.9 ± 125.5	0.108

Tablo 1. Hastaların Klinik Özellikleri

	All Patients n=55	EDCA n=22	OHCA n=33	p Değeri
Age (years)(mean SD)	4.71±5.86	3±4.9	5.85±6.2	0.152
Sex				
Male	33 (%60)	11 (%33.3)	22 (%66.7)	0.216
Female	22(%40)	11 (%50)	11 (%50)	
Survival				
ROSC	33/55 (%60)	20/22 (%90.9)	12/33 (%36.3)	<0.001
Mortality				
1 day mortality	25/55(%45.4)	3/22(%13.6)	22/33(%66.6)	<0.001
30 day mortality	32/55(%58.1)	5/22(%22.7)	27/33(%81.8)	<0.001
Witnessed Arrest	33/55 (%60)	22/22(%100)	20/33(%60.6)	<0.001
Bystander CPR	23/55(%41.8)	22/22(%100)	1/33(%3.03)	<0.001
Time of the day				
08-17	21/55(%38.1)	10/22(%45.4)	11/33(%33.3)	0.117
17-00	21/55(%38.1)	10/22(%45.4)	11/33(%33.3)	
00-08	13/55(%23.6)	2/22(%9.09)	11/33(%33.3)	
ED Admission Type				
Via ambulance	34/55(%61.8)	11/22(%50)	23/33(%69.6)	0.141
By their own means	21/55(%38.1)	11/22(%50)	10/33(%30.3)	
Airway Management (intubation)				
In ED	49/55(%89)	21/22(%95.4)	28/33(%84.8)	0.224
Prehospital	6/55(%10.9)	1/22(%4.5)	5/33(%15.1)	
Duration of CPR (mins)	48.41±28.03	50.95±27.06	45.08±29.80	0.323

Sonuç: Pediatrik arrestlerde şahitli olma durumu, kronik hastalık varlığı, laboratuvar parametreleri ve hastane öncesi KPR süresi prognozu doğrudan etkilemektedir. Özellikle halktan kişilerin erken KPR uygulaması sağkalımı artırdığından, toplum tabanlı ilk yardım eğitimlerinin yaygınlaştırılması hayati önem taşımaktadır.

Yayın No: SS - 079

ST Segment Yükselmesi Olmayan Miyokard Enfarktüsü Hastalarında Serum Endokan Düzeyleri

ADEM MELEKOĞLU[1], Alp Giray AYDIN[1], Uğur KAHVECI[2], Emre Sarıman[1], Nazmiye OZCAN[1], Serkan CERITLI[3], Zeynep Mine YALCINKAYA KARA[4], Hakan KILCI[5], Ertugrul ALTINBILEK[1], Derya OZTURK[1]

Emre Sarıman / Şişli Hamidiye Etfal Eğitim ve Araştırma Hastanesi, Acil Tıp, İstanbul/Türkiye.

Giriş/Amaç: Endotel disfonksiyonu ve inflamasyon, akut koroner sendromun (AKS) patofizyolojisinde önemli bir rol oynamakla beraber, Endokan, endotel aktivasyonunu yansıtan yeni bir biyomarkerdır. Bu çalışmanın amacı, ST segment yükselmesi olmayan miyokard enfarktüsü (NSTEMI) hastalarında serum endokan düzeylerini ve koroner stenoz şiddetiyle olan ilişkisini araştırmaktır.

Yöntem: Bu prospektif gözlemsel çalışmaya koroner anjiyografi uygulanan 81 NSTEMI hastası dahil edildi. Hastalar klinik olarak anlamlı koroner stenoz ve anlamlı olmayan koroner stenoz gruplarına ayrıldı.

Bulgular: Koroner anjiyografi yapılan hastalar (n = 81), klinik olarak anlamlı koroner stenozu olanlar (n=40) ve anlamlı olmayan koroner stenozu olanlar (n=41) olmak üzere iki gruba ayrıldı. Serum endokan düzeyleri, klinik olarak anlamlı koroner stenozu olan grupta anlamlı derecede daha yüksekti ($p < 0,001$). Klinik olarak anlamlı koroner stenozu olan grupta inflamasyon parametreleri olan C-reaktif protein (CRP), beyaz kan hücresi (WBC) ve nötrofil lenfosit oranı (NLR) daha yüksekti ($p < 0.001$, $p=0.011$, $p=0.038$). Çok değişkenli lojistik regresyon analizinde, endokan ($p < 0,001$, %95 CI: 1,010–1,035), BMI ($p = 0,020$, %95 CI: 1,070–2,237) ve CRP ($p = 0,039$, %95 CI: 1,003–1,099) klinik olarak anlamlı koroner stenoz ile bağımsız olarak ilişkili bulunmuştur. Klinik olarak anlamlı koroner stenozu olan ve olmayan hastaları ayırt etmek için yapılan Alıcı İşletim Eğrisi (ROC) analizinde, endokan eşik değeri > 393,1 ng/L olarak belirlenmiştir ($p < 0,001$, Eğri Altındaki Alan (AUC) = 0,826, %95 CI = 0,732 - 0,919, Olasılık Oranı + = 7,65, LR - = 0,28).

Şekil 1

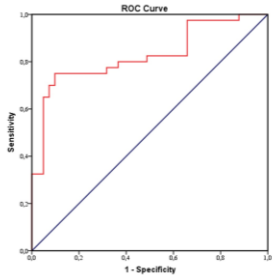

Klinik olarak anlamlı koroner stenoz grubunda endokan düzeylerinin ROC analizi.

Tablo 1.

Değişken	Birim	Klinik Olarak Anlamlı Olmayan Darlık (n = 41)	Klinik Olarak Anlamlı Darlık (n = 40)	p değeri
Endokan	ng/L	328.8 ± 69.9	463.5 ± 156.1	<0.001
Glukoz	mg/L	121 (102–145)	110 (104–125)	0.323
Kreatinin	mg/dl	0.96 ± 0.27	0.91 ± 0.18	0.304
AST	U/L	23 (18–135)	27 (21–39)	0.156
C-reaktif protein	mg/L	3.6 (1.8–12)	13 (6–24)	<0.001
pH	-	7.39 ± 0.05	7.40 ± 0.08	0.566
Laktat	mmol/L	2.2 ± 0.7	2.2 ± 1.3	0.949
Hemoglobin	g/L	13.9 ± 1.8	13.5 ± 1.8	0.386
Trombosit	10^9/L	232 ± 63	251 ± 73	0.199
Beyaz küre (WBC)	10^9/L	9.8 ± 3.4	11.9 ± 3.7	0.011
Nötrofil	10^9/L	6.4 ± 3.1	8.4 ± 4.2	0.021
Lenfosit	10^9/L	2.2 ± 1.0	1.9 ± 0.5	0.228
Nötrofil/Lenfosit Oranı (NLR)	-	2.69 (2.1–3.9)	3.40 (2.7–5.8)	0.038
LDL	mg/dl	115 ± 23	109 ± 24	0.265
HDL	mg/dl	51 ± 12	42 ± 9	<0.001
Trigliserid	mg/dl	134 ± 44	142 ± 57	0.501
TG/HDL Oranı	-	2.89 ± 1.5	3.67 ± 1.9	0.042
hs-cTnI 1	ng/ml	19 (11–59)	25 (7–117)	0.514
hs-cTnI 2	ng/ml	160 (55–416)	188 (53–734)	0.561

Gruplar Arasında Laboratuvar Parametrelerinin Karşılaştırılması

Tablo 2

Değişken	Tek Değişkenli OR	%95 GA	p değeri	Çok Değişkenli OR	%95 GA	p değeri
Endokan	1.019	1.009–1.028	<0.001	1.022	1.010–1.035	<0.001
BMI	1.275	1.003–1.619	0.047	1.547	1.070–2.237	0.020
Yaş	1.044	1.001–1.089	0.043	0.997	0.927–1.072	0.925
Ejeksiyon fraksiyonu	0.937	0.873–1.005	0.068	1.031	0.914–1.163	0.616
CRP	1.032	1.002–1.063	0.034	1.050	1.003–1.099	0.039
WBC	1.176	1.032–1.340	0.015	1.210	0.974–1.504	0.085
HDL	0.930	0.891–0.971	0.001	0.938	0.875–1.007	0.076
hs-cTnI 1	1.007	1.001–1.013	0.033	1.000	0.987–1.014	0.954
hs-cTnI 2	1.001	1.001–1.002	0.040	1.000	1.000–1.001	0.486
Sabit			0.000			0.006

Klinik Olarak Anlamlı Koroner Darlık ile İlişkili Faktörlerin Lojistik Regresyon Analizi

Sonuç: Endokan düzeyleri, klinik olarak anlamlı koroner stenozu olan NSTEMI hastalarında yükselir ve endotel disfonksiyonunu ve aterosklerotik yükü yansıtabilir.

Yayın No: SS - 080

Gastrointestinal Semptomların Arkasındaki Ölümcül Tuzak: Rüptüre İliyak Arter Anevrizması

İlayda CİVELEK[1], Aras DALYAN[1], Ertuğrul ALTINBİLEK[1]

Aras DALYAN / SBÜ Şişli Hamidiye Etfal Hastanesi Eğitim ve Araştırma Hastanesi

Giriş/Amaç: İzole iliyak arter anevrizmaları (İİAA), tüm anevrizmaların %0.4-1.9'unu oluşturan nadir patolojilerdir. Genellikle asemptomatik seyretmekle birlikte, çevre dokulara bası veya rüptür sonucu atipik klinik tablolarla başvurabilirler. Rüptür durumunda mortalite %60-70'lere ulaşabildiğinden, acil serviste hızlı tanı ve tedavi sağkalımın birincil belirleyicisidir. Bu sunumda, gastrointestinal şikayetlerle maskelenmiş bir rüptüre İİAA vakası üzerinden acil serviste klinik şüphe ve fizik muayenenin hayat kurtarıcı rolünü vurgulamayı amaçladık.

Olgu: Uzun süredir aralıklı olarak yaşadığı karın ağrısı, siyah dışkılama ve kusma şikayetleriyle acil servise başvuran hastanın tanısal süreci ve cerrahi yönetimi retrospektif olarak değerlendirilmiştir.

59 yaş erkek hasta yaklaşık 1 aydır süren gastrointestinal şikayetlerle acile başvurdu. Özgeçmişinde diyabet ve geçirilmiş GİS kanama öyküsü bulunan hastanın genel durumu orta, vital bulguları stabildi. Fizik muayenesinde batın sağ alt kadranda ve periumblikal bölgede hassasiyet saptandı. Distal nabızlar açık ve eşit alındı. Dijital rektal muayenesinde normal gaita bulaşı görüldü. Laboratuvar incelemelerinde kreatinin yüksekliği ile birlikte hemoglobin düşüklüğü (6,5-5 g/dL) izlendi. Derin anemisi mevcut hastaya uygun kan ürün rezervleri hazırlandı. Akut böbrek hasarı saptanan hastada etiyolojiye yönelik postrenal nedenlerin dışlanması amacıyla yapılan görüntülemede sağ üretere bası yapan kitle izlendi. Tekrarlanan fizik muayenede ağrılı bölgede pulsatil kitle palpe edilmesi üzerine çekilen kontrastlı batın bt görüntülemesinde rüptüre iliak arter anevrizması saptanan hasta, kalp damar cerrahisi ile görüşüldü ve ivedilikle endovasküler aort anevrizma onarımı (EVAR) amacıyla acil operasyona alındı.

Sonuç: Rüptüre iliak arter anevrizmaları atipik semptomlarla prezente olabilir. Acil serviste tekrarlayan fizik muayene ve uygun görüntüleme yöntemlerinin kullanılması erken tanı açısından kritik öneme sahiptir. Özellikle açıklanamayan anemi ve karın ağrısı birlikteliğinde vasküler patolojiler ayırıcı tanıda mutlaka akılda tutulmalıdır.

Yayın No: SS - 081

Acil Serviste Pnömoni Tanısı Alan Hastaların Sonlanımını Öngörmede HALP Skorunun Gücü ve PSI Skoru ile Kıyaslanması

Metin Öner[1]

Metin Öner / sağlık bilimleri üniversitesi haydarpaşa numune eğitim ve araştırma hastanesi

Giriş/Amaç: HALP skoru; hemoglobin, albümin, lenfosit ve trombosit parametrelerinden oluşan immün-nutrisyonel bir indeks olup ilk kez 2015 yılında mide kanseri hastalarında prognozu öngörmek amacıyla tanımlanmıştır. Literatürde çeşitli onkolojik ve non-onkolojik hastalıklarda prognostik değerini gösteren çalışmalar bulunmaktadır. Bu çalışmada, acil serviste pnömoni tanısı alan hastalarda HALP skorunun prognostik değerinin araştırılması ve PSI skoru ile karşılaştırılması amaçlandı.

Yöntem: Bu retrospektif çalışmaya 01.01.2023-01.01.2025 tarihleri arasında SBÜ Haydarpaşa Numune Eğitim ve Araştırma Hastanesi Acil Servisi'ne başvuran, klinik, laboratuvar ve radyolojik bulgularla pnömoni tanısı alan 18 yaş üstü hastalar dahil edildi. Eksik verisi bulunan, hematolojik malignitesi olan veya aktif onkolojik tedavi alan hastalar çalışma dışı bırakıldı. Hastaların demografik verileri, vital bulguları, laboratuvar sonuçları, yatış durumları, yoğun bakım ihtiyaçları ve hastane içi mortalite verileri retrospektif olarak incelendi. HALP skoru hesaplandı ve PSI skoru ile karşılaştırıldı.

Bulgular: Çalışmaya 99 hasta dahil edildi. Hastaların yaş ortalaması 72,47 idi. Hastaların 51'i ayaktan tedavi edilirken, 35'i servise, 16'sı yoğun bakıma yatırıldı. Hastane içi mortalite 8 hastada görüldü. HALP skoru açısından yatış durumu, yoğun bakım ihtiyacı ve mortalite arasında anlamlı fark saptanmadı ($p > 0,05$). PSI skorunun ise tüm gruplarda anlamlı farklılık gösterdiği bulundu. Ayrıca HALP ve PSI skorları arasında korelasyon saptanmadı.

Sonuç: HALP skorunun acil serviste pnömoni prognozunu öngörmede PSI kadar etkili olmadığı saptandı.

4. Ulusal Acil Tıp Kongresi
Anı Yönet, Umuda Şans Ver
9-11 Haziran Elexus Resort Hotel, K.K.T.C

Yayın No: SS - 082

112 Acil Sağlık Hizmetlerinde Vertigo Çağrıları: 2.255 Vakanın Profili ve Aşırı Kullanım Analizi

Alper Demirkaya[1], Şükrü Gürbüz[2], Serdar Derya[2]

Şükrü Gürbüz / Malatya İnönü Üniversitesi Turgut Özal Tıp Merkezi, Acil Tıp Servisi

Giriş/Amaç: Vertigo ve baş dönmesi, prehospital alanda sıklıkla karşılaşılan ancak çoğunlukla benign nedenlere bağlı bir şikayettir. Bu çalışmanın amacı, Malatya 112 verilerinde vertigo nedenli çağrıların sıklığını, demografisini, klinik profilini ve aşırı kullanım örüntüsünü ortaya koymaktır.

Yöntem: Ocak 2025 – Nisan 2026 tarihleri arasında Malatya 112'ye ait 96.724 vaka geriye dönük incelendi. ICD-10 tanı kodunda "Baş Dönmesi (Vertigo)" tanısı bulunan 2.255 vaka analiz edildi. Yaş, cinsiyet, triaj, sonuç, eşlik eden tanılar, meşguliyet süresi ve sık başvuran kümesi çakışması değerlendirildi.

Bulgular: Toplam 2.255 vertigo vakası saptandı (%2,33). Kadın hasta baskındı (%56,0; n=1.263); medyan yaş 53 (ortalama 51,7) idi. Yaş gruplarına göre dağılım: 0-17 %4,7, 18-44 %32,4, 45-64 %29,9, 65+ %33,0. Triaj profilinde sarı kod %82,6, yeşil kod %15,8 ve kırmızı kod yalnızca %1,6 (n=36) idi. Vakaların %83,9'u (n=1.891) hastaneye nakil ile sonuçlandı; yerinde müdahale ile çözülen olgu sayısı yalnızca 6 (%0,3) olarak kaydedildi. Hastaneye nakil oranı 45-64 yaşta %88,9, 65 yaş üzerinde %85,5 olarak en yüksek değerlere ulaştı. Çağrıların %88,7'si medikal kategorideydi; eşlik eden şikayetler arasında bulantı-kusma, hipertansiyon ve düşme yer aldı. Sık başvuran kümesi ile çakışma %7,8 (n=176) idi. Meşguliyet süresi medyan 40 dakika olup genel popülasyona benzer seyretti.

Sonuç: Vertigo, Malatya 112 vakalarının önemli bir bölümünü oluşturmakta; düşük kırmızı kod oranına karşın %84 düzeyinde hastane nakil oranı ile aşırı kaynak kullanımı göstermektedir. Sahada uygulanabilecek temel periferik-santral vertigo ayrım değerlendirmesi (HINTS testleri, görsel-nörolojik muayene) ve düşük riskli vakalarda evde takip protokollerinin geliştirilmesi, gereksiz nakilleri azaltabilir.

4. Ulusal Acil Tıp Kongresi
Anı Yönet, Umuda Şans Ver
9-11 Haziran Elexus Resort Hotel, K.K.T.C

Yayın No: SS - 083

Hastane Dışı Kardiyak Arrest Olgularında Hastane Öncesi Endotrakeal Entübasyonun Sağ Kalım ve Nörolojik Sonlanım Üzerine Etkisi: Prospektif Gözlemsel Bir Çalışma

Büşra Nur Köksal[1], Adem Az[1], Özgür Söğüt[1], Yunus Doğan[1], Tarık Akdemir[1]

Büşra Nur Köksal / Sultangazi Haseki Eğitim ve Araştırma Hastanesi

Giriş/Amaç: Bu çalışmada, hastane dışı kalp durması (HDKD) olgularında hastane öncesi dönemde uygulanan endotrakeal entübasyonun (ETE); spontan dolaşımın geri dönüşü (SDGD), 28 günlük sağ kalım ve nörolojik sonlanım üzerindeki etkisi değerlendirildi. Ayrıca başarısız ETE girişimlerinin nedenleri ve sağ kalımı etkileyen klinik faktörler incelendi.

Yöntem: Prospektif, gözlemsel kohort tasarımındaki çalışmaya, 01 Temmuz–31 Aralık 2025 tarihleri arasında hastanemiz acil servisine 112 aracılığıyla getirilen, non-travmatik kardiyak arrest tanılı ve KPR uygulanan ≥18 yaş 297 hasta dahil edildi. Tüm hastalara güncel ileri kardiyak yaşam desteği uygulandı. Demografik veriler, ek hastalıklar, arrest ritmi, hastane öncesi hava yolu yönetimi, ETE başarısı, kan gazı parametreleri, SDGD, 28 günlük sağ kalım ve Serebral Performans Kategorisi (CPC) skorları kaydedildi. CPC 1–3 iyi, CPC 4–5 kötü nörolojik sonuç olarak kabul edildi.Hastalar; başarılı ETE, başarısız ETE ve ETE uygulanmayan şeklinde 3 gruba ayrıldı. Ayrıca, hastalar 28 günlük takipte sağ kalan ve sağ kalmayan hastalar şeklinde 2 gruba ayrıldı.

Bulgular: Hastaların %33,7'si kadın, yaş medyanı 68 yıl idi. Olguların %92,3'ünde başlangıç ritmi asistoli saptandı. SDGD oranı %32,7, 28 günlük sağ kalım oranı %13,8 bulundu. Sağ kalanlarda BKİ, şoklanabilir ritim ve görgü tanığı KPR oranı anlamlı olarak daha yüksekti. Balon-valf-maske ventilasyonu sağ kalanlarda daha sık tercih edilirken, başarısız ETE sağ kalmayanlarda daha fazlaydı. ETE uygulanmayan grupta iyi nörolojik sonuç oranı daha yüksekti.Çok değişkenli analizde artmış BKİ, ETE uygulanmaması, balon-valf-maske ventilasyonu ve görgü tanığı KPR'si bağımsız sağ kalım belirleyicileri olarak saptandı.

Sonuç: Sonuç olarak, hastane öncesi ETE'nin rutin kullanımının belirgin üstünlük sağlamadığı, temel yaşam desteği sürekliliği ve uygun hava yolu yönetiminin daha önemli olduğu gösterildi.

Yayın No: SS - 084

Postprandiyal Senkop ile Başvuran Hastada Mesenterik İskeminin Erken Bulgusu: Acil Serviste Atlanan Bir Tuzak

Nazım Onur Can[1], Şenol Arslan[1], Mehtap Topçu[1]

Mehtap Topçu / Erzurum Şehir Hastanesi Acil Tıp Ana Bilim Dalı

Giriş/Amaç: Postprandiyal senkop, genellikle viseral vazodilatasyon ve relatif hipovolemiye bağlı gelişen geçici serebral hipoperfüzyon ile ilişkilendirilir. Bununla birlikte, nadir olgularda altta yatan neden mezenterik dolaşımın yetersizliği olup, bu durum kronik mezenterik iskeminin erken ve atipik bir yansıması olabilir. Mezenterik iskemi klasik olarak postprandiyal abdominal ağrı ile ilişkilendirilse de, özellikle ileri yaş ve aterosklerotik risk faktörleri bulunan hastalarda ağrısız ve nonspesifik semptomlarla prezente olabilir [1]. Bu nedenle, postprandiyal dönemde gelişen senkop tablolarında mezenterik perfüzyon bozukluğu ayırıcı tanıda göz önünde bulundurulmalıdır.

Olgu: 67 yaşında kadın hasta, yemek sonrası yaklaşık 30. dakikada gelişen baş dönmesi ve senkop nedeniyle acil servise getirildi. Özgeçmişinde hipertansiyon, koroner arter hastalığı ve dislipidemi mevcuttu. Başvuru anında hasta hipotansif ve taşikardik olup, genel durumu stabildi . Fizik muayenede ciltte soğukluk dikkati çekmekte, batın muayenesinde belirgin hassasiyet saptanmamaktaydı. Laboratuvar incelemelerinde lökositoz , CRP yüksekliği ve laktat artışı mevcuttu. Abdominal BT anjiyografide superior mezenterik arterde aterosklerotik daralma (resim 1) ve postprandiyal hipoperfüzyon ile uyumlu bulgular saptandı.

Bilgisayarlı tomografi incelemesinde barsak iskemi nedenlerinden bağırsağı besleyen (superior mezenterik arter) atardamarda darlık (kırmzı ok)

resim 1

Kronik mezenterik iskemi genellikle postprandiyal abdominal ağrı ile karakterize olsa da, bazı olgularda hemodinamik yanıt ön planda olup ağrı geri planda kalabilir. Bu durum özellikle ileri yaş ve yaygın aterosklerotik hastalığı olan bireylerde görülür.Postprandiyal dönemde artan mezenterik kan akımı ihtiyacı, mevcut arteriyel darlık zemininde karşılanamadığında sistemik dolaşım etkilenebilir ve senkop gelişebilir. Bu olguda olduğu gibi laktat yüksekliği, sistemik hipoperfüzyonun erken biyokimyasal göstergesidir [2].

Sonuç: Postprandiyal senkop her zaman benign değildir.Ağrı yokluğu mezenterik iskemiyi dışlamaz.Risk faktörleri bulunan hastalarda, özellikle laktat yüksekliği eşlik ediyorsa, mezenterik perfüzyon bozukluğu erken dönemde araştırılmalıdır.

4. ULUSAL ACİL TIP KONGRESİ
Anı Yönet, Umuda Şans Ver
9-11 HAZİRAN ELEKUS RESORT HOTEL, K.K.T.C

Yayın No: SS - 085

Acil Servise Konjestif Kalp Yetmezliği Bulguları ile Başvuran Hastalarda Klinik Prognozun Belirlenmesinde Biyoelektriksel Empedans Analizinin Rolü

Yusuf Binay[1], Murat Özsaraç[1], Yusuf Yürümez[1], Necip Gökhan Güner[1]

Necip Gökhan Güner / Sakarya Üniversitesi Tıp Fakültesi Acil Tıp Anabilim Dalı

Giriş/Amaç: Bu çalışmada, acile akut kalp yetmezliği (AKY) ile gelen hastalarda, başvuru anında ve tedavi sonrasında biyoelektrik empedans analizi (BEA) (NICaS) ile elde edilen ölçümlerin klinik sonlanım, 30 günlük yeniden başvuru ve 30 günlük mortalite durumunu öngörmedeki etkinliğinin değerlendirilmesi amaçlandı.

Yöntem: Bu çalışma 102 gönüllü katılımcı ile prospektif gözlemsel yöntemle yürütüldü. AKY hastalarında, acile başvuru anında ve tedavi sonrasında tedavi etkinliğini ve prognozu değerlendirmek üzere hasta başında seri BEA ölçümleri yapıldı. Birincil sonlanım noktası 30 günlük mortalite olarak belirlendi.

Bulgular: Çalışmaya alınan hastaların yaş ortancası 73,35 yıl olup %51'i erkekti. Acil servis sonlanımı olarak hastaların %53'ü yatırılırken, tüm popülasyonda 30 günlük mortalite %8,9 şeklinde tespit edildi. Başvuru anındaki LVEF değerlerinin yatış ve taburculuk planlanan hastalarda anlamlı bir fark oluşturmadığı tespit edildi. Hastaların başvuru anındaki BEA (NICaS) bulgularından vuru hacmi (SV), vuru indeksi (SI), kardiyak indeks (CI), oksijen iletim indeksi (DO_2I), Granov-Goor indeksi (GGI), kardiyak rezerv (CR), arteriyal uyumluluk (AC), tüm vücut suyu (TBW), bazal direnç (R) değerlerinin tedaviye yanıtın dinamik takibini yapmada kullanılabileceği tespit edilmiştir. BEA (NICaS) ile elde edilen (ΔNICaS) değerlerinden atım hacmi değişiminin (SVV) yatışı öngörmede yararlı bir parametre olduğu tespit edilmiştir. BEA (NICaS) ile başvuru anında ölçülen kardiyak rezerv (CR) değeri ve tedavi sonrası ölçülen kardiyak rezerv (CR) ile vuru indeksi (SI) değerlerinin 30 günlük mortaliteyi öngörmede yararlı parametreler olduğu tespit edilmiştir.

Sonuç: Acil servise başvuran AKY hastalarında, başvuru anında ve tedavi sonrasındaki BEA (NICaS) ölçümleri, konjesyonun belirlenmesinde, tedavi yanıtının izlenmesinde, yatış kararının desteklenmesinde ve mortalitenin öngörülmesinde kullanılabilir. Elde edilen bulguların doğrulanması için daha geniş seriler içeren ilave çalışmalara ihtiyaç duyulmaktadır.

Yayın No: SS - 086

Ölümcül Bir Karışıklık: Gyromitra Esculenta Tüketimine Bağlı Karaciğer Yetmezliği Tablosu

Huriye Yürük Mısırlıoğlu[1]

Huriye Yürük Mısırlıoğlu / Ankara Etlik Şehir Hastanesi

Giriş/Amaç: Doğadan toplanan yabani mantarların tüketimi, Türkiye'de mevsimsel olarak ciddi mortalite ve morbidite nedenidir. Gyromitra esculenta (Kuzugöbeği ebesi), içerdiği gyromitrin toksini nedeniyle hepatotoksisite ve nörotoksisiteye yol açabilen; ancak yenilebilir Morchella (Kuzugöbeği) türleri ile morfolojik benzerliği nedeniyle sıkça karıştırılan bir mantar türüdür.

Olgu: Vaka Sunumu: Elli sekiz yaşında erkek hasta; bulantı, kusma, karın ağrısı şikayetleriyle acil servisimize başvurdu. Anamnezinde, son üç gün içerisinde yaklaşık 1 kg miktarında, "kuzugöbeği" olduğu düşünülerek toplanan mantarların aralıklı olarak tüketildiği öğrenildi. Hastanın tetkiklerinde karaciğer fonksiyon testlerinde (KFT) progresif artış (ALT: 456 U/L, AST: 338 U/L) ve koagülasyon parametrelerinde bozulma (INR: 1,56) saptandı. Hasta, Gyromitra intoksikasyonu ön tanısıyla hospitalize edildi. Hastada nörolojik semptom gözlenmemesi ve tablonun gastrointestinal/hepatik seyirli olması nedeniyle intravenöz N-asetilsistein protokolü başlandı.

Tartışma: Gyromitra esculenta, ülkemizde özellikle bahar aylarında tüketilen Morchella türleri ile olan morfolojik benzerliği nedeniyle ciddi bir halk sağlığı riski oluşturmaktadır. Bu vakadaki kritik nokta, gyromitrin toksininin miktara ve pişirme yöntemine bağlı olan değişken toksisitesidir. Gyromitrin suda çözünen ve ısı ile buharlaşabilen bir toksin olması sebebiyle; hastanın mantarı haşlayıp suyunu dökerek tüketmesinin, alınan toksin yükünü bir miktar azalttığı ve kliniğin daha ağır bir tabloya (fulminan karaciğer yetmezliği veya dirençli nöbetler) evrilmesini engellediği düşünülmektedir.

Sonuç: Sonuç: Gyromitra türleri hidrolize olduğunda, aktif form olan monometilhidrazin (MMH) maddesine dönüşür. MMH, sadece gastrointestinal irritasyona değil, aynı zamanda piridoksin (Vitamin B6) antagonizması üzerinden nöbetlere ve sentrilobüler nekroz yoluyla ciddi hepatotoksisiteye neden olur. Bu vaka; mantar zehirlenmelerinde sadece maruziyet varlığının değil, aynı zamanda tüketilen miktar, pişirme yöntemi ve maruziyet süresinin prognozu belirleyen temel faktörler olduğunu vurgulaması açısından literatüre katkı sağlamaktadır.

4. Ulusal Acil Tıp Kongresi
Anı Yönet, Umuda Şans Ver
8-11 Haziran Elexus Resort Hotel, K.K.T.C

Yayın No: SS - 087

Motosiklet Kazaları ve Diğer Araç Kazaları ile İlişkili Kırık Paternleri Üzerine Retrospektif Bir Çalışma

Hüseyin Kürüm[1], Faruk Aydemir[2], Funda İpekten[3], Kübra Orhan Kürüm[4], Fatih Çetinkaya[5]

Faruk Aydemir / Elazığ Fethi Sekin Şehir Hastanesi Acil Tıp Anabilim Dalı

Giriş/Amaç: Motosiklet tiplerine göre yaralanma paternlerini belirleyen ve diğer araçlarla karşılaştıran çalışmalar sınırlıdır. Bu çalışmada motosiklet ve binek araç çarpışmaları sonucu oluşan kırık ve çıkık verileri değerlendirildi.

Yöntem: Bu çalışma 1149 hastanın retrospektif incelemesidir. Hastalar e-scooter, moped, motosiklet veya binek araç kullanıcısı olmalarına göre dört gruba ayrıldı. Ayrıca iki grup tasarımında tüm motosiklet türleri bir grup, binek araçlar ise ayrı bir grup olarak değerlendirildi. Motosiklet ve binek araç kazalarına bağlı gelişen kırık ve çıkık tipleri, cerrahi müdahale gereksinimi, hastanede yatış, yoğun bakım ünitesi (YBÜ) oranları, yaralanma şiddet skorları (ISS), eşlik eden yaralanmalar ve yaralanma mekanizmaları incelendi.

Bulgular: Çalışmada 174 (%15,1) e-scooter, 135 (%11,7) motosiklet, 156 (%13,6) moped ve 684 (%59,5) binek araç kullanıcısı yer aldı. Alt ekstremite kırıkları 427 (%37,2) oranında görüldü. Kırıkların 126'sı (%11,0) açık kırık, 416'sı (%36,2) eklem içine uzanan kırıklardı. ISS için medyan değerler; e-scooter için 9,0 (7,0-14,0)a, motosiklet sürücüleri için 14,0 (10,0-18,0)b, moped sürücüleri için 10,0 (8,0-16,0)b ve binek araç yolcuları için 12,0 (8,0-17,0)b olarak bulundu ve bu farklar istatistiksel olarak anlamlıydı ($p < 0.001$).

Sonuç: Motosiklet sürücülerinde görülen kırıkların daha çok açık kırık olduğu ve eklem içine uzanma eğiliminin daha fazla olduğu saptandı. E-scooter kazalarının düşük hızda olması travma şiddetini azaltabilir; ancak motosiklet ve moped kullanıcılarında düşük ve orta hızlarda meydana gelen düşmeler dahi daha ciddi yaralanmalara yol açabilir

Yayın No: SS - 088

Tıp Eğitimi ve Bilişiminde Gelişim Sürecinin Psikososyal Riskler Bağlamında İletişim Eksenli Analizi

Abdusselam EĞDEMİR[1], Mustafa BİLİCİ[2], Ahmet ÇİFTÇİ[1], Mehmet TATLI[1]

Ahmet ÇİFTÇİ / SBÜ Van EAH

Giriş/Amaç: Tıp eğitimine entegre edilen yapay zekâ, sanal gerçeklik ve dijital sağlık kayıtları gibi bilişim teknolojileri; simülasyon tabanlı ve kişiselleştirilmiş öğrenme fırsatları sunmaktadır. Ancak bu dönüşüm; rol belirsizliği, teknostres, yetersizlik hissi ve gelecek kaygısı gibi yeni nesil psikososyal riskleri de beraberinde getirmektedir. Bu çalışma, söz konusu psikososyal risklerin ve iletişim aksaklıklarının hekim adayları ile sağlık profesyonelleri üzerindeki etkilerini iletişim eksenli bir bakış açısıyla incelemeyi amaçlamaktadır.

Yöntem: Bu çalışma, tıp eğitimindeki dijital dönüşüm süreçlerini ve beraberindeki psikososyal riskleri bütüncül bir yaklaşımla ele alan nitel bir literatür derlemesidir. Araştırma verileri; Ocak 2012 – Mart 2026 tarihleri arasını kapsayacak şekilde PubMed, Google Scholar ve DergiPark veri tabanları üzerinden belirli anahtar kelimelerle sistematik olarak taranmıştır. Hakemli, tam metnine erişilebilen ve konu kesişimine odaklanan yayınlar dahil edilme kriteri olarak belirlenmiştir.

Bulgular: Tıp öğrencileri yapay zekânın tıbbın geleceğini etkileyeceğini kabul etmekle birlikte (%76,5), empati gerektiren alanlarda yapay zekâ kullanımına karşı yüksek direnç (%62,8) göstermektedir. Daha önce bilişim eğitimi alanların teknolojiye yönelik kaygıları daha düşüktür. Ayrıca, dijital sağlık uygulamalarında hasta verilerinin güvenliğine dair endişeler ve eğitim sürecindeki geri bildirim eksiklikleri; rol belirsizliği, tükenmişlik ve mobbing gibi psikososyal riskleri tetiklemektedir.

Sonuç: Tıp müfredatına yapay zeka okuryazarlığı, bilişim ve etkili iletişim derslerinin eklenmesi teknik bir gereklilik olmanın ötesinde, öğrencilerin gelecek kaygısını yöneten ve psikososyal sağlamlığını artıran koruyucu bir kalkandır. Teknoloji, hekimin yerini alan değil, insani iletişim için zaman kazandıran bir enstrüman olarak konumlandırılmalı; kurumlarda şeffaf ve açık iletişim mekanizmaları entegre edilmelidir.

4. ULUSAL ACİL TIP KONGRESİ
Türkiye Acil Tıp Vakfı
Anı Yönet, Umuda Şans Ver
9-11 HAZİRAN ELEKUS RESORT HOTEL, K.K.T.C

Yayın No: SS - 090

Pediatrik Cerrahi Desteği Bulunmayan Bir Erişkin Acil Servisinde Üç Yaş Altı Travma Hastalarının Yönetimindeki Tanısal ve Operasyonel Güçlükler

Ezgi Öncü[1], Umut Payza[1], Ayşe Demet Payza[2], Semih Musa Çoşkun[1], Mesut Akyol[1]

Ezgi Öncü / İzmir Atatürk Eğitim Ve Araştırma Hastanesi

Giriş/Amaç: Bu çalışmada pediatrik cerrahi desteği olmayan erişkin acil servislerinde üç yaş altı travma hastalarının yönetim süreçlerini değerlendirmek ve özellikle yüksek enerjili travma olgularında artan görüntüleme, konsültasyon, sevk gereksinimlerinin, küçük çocuk travmasının erişkin merkezlerdeki tanısal ve operasyonel güçlüklerini değerlendirmek amaçlanmıştır.

Yöntem: Bu retrospektif gözlemsel çalışmaya erişkin acil tıp kliniğine 2025 yılında başvuran, 0–36 ay arasındaki 295 travma hastası dahil edildi. Hastaların demografik özellikleri, travma mekanizması, kafa travması varlığı, görüntüleme/laboratuvar istemleri, konsültasyon gereksinimi ve sonlanımları analiz edildi. Travma mekanizmaları potansiyel yüksek enerjili travma minör künt travma ve laserasyon/minör penetran travma olarak sınıflandırıldı.

Bulgular: Medyan yaşı 23 ay olup %55,6'sı erkekti. En sık travma mekanizması minör künt travma (%67,8) olarak saptandı; bunu potansiyel yüksek enerjili travma (%22,0) izledi. Tüm hastalar içerisinde görüntüleme/laboratuvar istem oranı %18,3, konsültasyon gereksinimi %17,3 ve sevk oranı %10,8 idi. Sevk oranı travma mekanizması ile güçlü şekilde ilişkili bulundu. Potansiyel yüksek enerjili travma grubunda görüntüleme/laboratuvar istemi, konsültasyon ve sevk oranları sırasıyla %46,2, %36,9 ve %46,2 olarak saptandı. Buna karşılık sevk oranı minör künt travmalarda ve laserasyon/minör penetran travmalarda %1'in altında idi. Yaş grupları arasında görüntüleme/laboratuvar istemi, konsültasyon gereksinimi ve sevk açısından anlamlı saptanmadı.

Sonuç: Erişkin acil servisine başvuran üç yaş altı çocuklarda yüksek enerjili travma; artmış tanısal tetkik, konsültasyon ve sevk oranları ile ilişkili bulundu. Bu durum yalnızca travmanın şiddetini değil, aynı zamanda pediatrik cerrahi desteği bulunmayan merkezlerde çocuk travmasının yönetimindeki tanısal ve operasyonel zorlukları da olduğunu göstermektedir. Travma kabul eden erişkin merkezlerde pediatrik travma yönetimine yönelik multidisipliner destek sistemlerinin güçlendirilmesi, pediatrik cerrahi erişiminin artırılması, acil ekiplerinin küçük çocuk travması konusunda desteklenmesi gereklidir

4. Ulusal Acil Tıp Kongresi
Anı Yönet, Umuda Şans Ver
9-11 Haziran Elexus Resort Hotel, K.K.T.C

Yayın No: SS - 091

Bakımevi Kaynaklı 112 Başvuruları: Klinik Aciliyet, Ambulans Süreci ve Hastane Yönlendirme Paternleri

Ramiz Yazıcı[1], Yunus Yatmaz[2], Ayşenur Gür[3]

Ramiz Yazıcı / Kanuni Sultan Süleyman Eğitim ve Araştırma Hastanesi

Giriş/Amaç: Bu çalışma, Ankara 112 kayıtları üzerinden bakımevi, huzurevi ve uzun dönem bakım kurumlarından kaynaklanan acil çağrıların demografik, klinik ve operasyonel özelliklerini değerlendirmeyi; triyaj kodu, vital instabilite ve bilinç bozukluğunun hastane nakli ve ileri merkez yönlendirmesiyle ilişkisini sınamayı amaçlamaktadır.

Yöntem: Retrospektif kesitsel çalışmaya, kurumsal bakım kuruluşlarından gelen ve ambulans ekibince olay yerinde değerlendirilen 83 olgu dahil edildi. Yaş, cinsiyet, başvuru saati, triyaj kodu, ön tanı, vital bulgular, bilinç durumu, nakil kararı ve operasyonel süreler kayıt altına alındı. Grup karşılaştırmalarında Mann–Whitney U, Kruskal–Wallis, ki-kare ve Fisher kesin testleri kullanıldı ($p < 0.05$).

Bulgular: Yaş ortalaması 79.7±16.4 yıl olan olguların %86.7'si 65 yaş ve üzerinde, %56.6'sı kadındı. Triyaj dağılımı; %19.3 kırmızı, %48.2 sarı, %21.7 yeşil ve %10.8 siyah koddu; olguların %67.5'i yüksek öncelikli kategorilerdeydi. En sık tanı grupları solunum acilleri, kardiyak arrest ve genel durum bozukluğuydu (her biri %16.9). Varış süresi medyan 5.5 dakika, olay yerinde kalış süresi medyan 18.0 dakika, toplam görev süresi medyan 36.0 dakikaydı. Olguların %83.1'i hastaneye nakledildi; bunların %58.0'i üst düzey merkezlere yönlendirildi. Bilinç bozukluğu ($p=0.013$), hipoksi ($p=0.005$), mesai dışı başvuru ($p=0.039$) ve triyaj kodu ($p < 0.001$) olay yerinde bırakılma kararıyla anlamlı ilişki gösterirken yaş ve cinsiyet açısından anlamlı fark saptanmadı.

Bakımevi Kaynaklı 112 Başvurularında Demografik, Klinik ve Operasyonel Özelliklerin Nakil Durumu ile Karşılaştırılması (N=83)

Değişken	Nakil edilen (n=69)	Nakil edilmeyen (n=14)	p*
Demografik özellikler			
Yaş, medyan (IQR), yıl	82 (74–88)	84 (79–88)	0.789
Yaş ≥80, n (%)	40 (58.0)	10 (71.4)	0.389
Kadın cinsiyet, n (%)	42 (60.9)	5 (35.7)	0.137
Başvuru zamanı			
Hafta sonu, n (%)	27 (39.1)	5 (35.7)	1.000
Mesai dışı (16:00–08:00), n (%)	32 (46.4)	11 (78.6)	0.039
Triyaj kodu, n (%) — toplam karşılaştırma p<0.001			
Kırmızı	16 (23.2)	0 (0.0)	—
Sarı	40 (58.0)	0 (0.0)	—
Yeşil	13 (18.8)	5 (35.7)	—
Siyah	0 (0.0)	9 (64.3)	—
Tanı grubu (seçilmiş), n (%)			
Solunum sistemi	14 (20.3)	0 (0.0)	—
Kardiyak arrest	5 (7.2)	9 (64.3)	<0.001
Genel durum bozukluğu	14 (20.3)	0 (0.0)	—
Klinik durum			
Bilinç bozukluğu (≥konfüzyon), n (%)	22 (31.9)	10 (76.9)	0.013
Hipoksi (SpO2 <%90), n (%)	20 (29.0)	10 (76.9)	0.005
Operasyonel süreler			
Çağrı–varış süresi, medyan (IQR), dk	5.9 (4.1–8.1)	4.4 (3.2–5.4)	0.037
Olay yerinde kalış süresi, medyan (IQR), dk	17.2 (10.4–20.2)	37.5 (20.8–51.8)	<0.001

Sürekli değişkenler için Mann–Whitney U testi, kategorik değişkenler için Fisher kesin testi veya Pearson ki-kare testi kullanılmıştır. IQR: Çeyrekler arası aralık. Tanı grubu için p değerleri ilgili tanı varlığına karşı diğer tanı gruplarının birleşimi şeklinde hesaplanmıştır

Sonuç: Ankara 112 sistemine bakımevi kaynaklı çağrılar, ileri yaşlı ve yüksek klinik aciliyet profili sergileyen olgulardan oluşmakta; sistemin operasyonel performansı uluslararası karşılaştırmalarda elverişli bir yanıt kapasitesini ortaya koymaktadır. %83.1'lik yüksek hastane nakil oranı, Türkiye'de bakımevi popülasyonu için yerinde değerlendirme ve önceden tanımlanmış ileri direktif temelli alternatif bakım modellerinin geliştirilmesinin stratejik önemini gündeme taşımaktadır.

Yayın No: SS - 092

112 Acil Sağlık Hizmetlerinde Hasta Tarafından Nakil Reddi: 7.634 Vakanın Demografik ve Klinik Profili

Alper Demirkaya[1], Serdar Derya[2], Şükrü Gürbüz[2]

Şükrü Gürbüz / Malatya İnönü Üniversitesi Turgut Özal Tıp Merkezi, Acil Tıp Servisi

Giriş/Amaç: Prehospital alanda hasta tarafından nakil reddi, klinik, etik ve hukuki boyutlarıyla tıbbi öneme sahip bir karardır. Türkiye'de 112 hizmetleri üzerinden bu konuya yönelik veriler sınırlıdır. Bu çalışmanın amacı Malatya 112 verilerinde nakil reddinin sıklığını, demografik ve klinik özelliklerini belirlemektir.

Yöntem: Ocak 2025 – Nisan 2026 tarihleri arasında Malatya 112'ye ait 96.724 vaka geriye dönük incelendi. Sonucu "Nakil - Red" olarak kaydedilen vakalar çalışma grubunu oluşturdu. Yaş, cinsiyet, çağrı nedeni, ICD-10 tanı, triaj kodu, kentsel/kırsal yerleşim ve adli vaka özelliği değerlendirildi; alt gruplara göre red oranları karşılaştırıldı.

Bulgular: Toplam 7.634 vaka (%7,89) nakil reddi ile sonuçlandı. Ortalama yaş 39,7 ± 21,1 (medyan: 36) olup vakaların %52,8'i 18-44 yaş grubundaydı. 65 yaş üstünde red oranı %3,6 iken 18-44 yaşta %14,7'ye yükseldi. Triaj dağılımında yeşil kod %73,9, sarı kod %25,9, kırmızı kod %0,1 (n=7) idi. Çağrı nedenine göre en yüksek red oranı trafik kazalarında (%19,2) saptandı. Psikiyatrik tanı alan vakalarda red oranı %31,1, alkol ilişkili vakalarda %25,6, adli vakalarda %17,9 olarak hesaplandı. Kırmızı kodlu reddedilen yedi vaka arasında iki ciddi hipoglisemi, bir epileptik nöbet ve bir intihar girişimi yer aldı.

Sonuç: Malatya 112 vakalarının %7,89'u hasta tarafından nakil reddi ile sonuçlanmaktadır. Genç erişkin, psikiyatrik, alkol ilişkili ve adli vakalarda red oranlarının belirgin yükselmesi, bu alt gruplarda standart kapasite değerlendirmesi, bilgilendirilmiş onam ve medikolegal koruma protokollerinin geliştirilmesi gerektiğine işaret etmektedir.

Yayın No: SS - 093

Üst Gastrointestinal Sistem Varis Kanamalı Hastalarda Hastane İçi Mortalite ve Yeniden Kanamayı Öngörmede Albümin Temelli Prognostik İndeksler: Retrospektif Bir Kohort Çalışması

Vildan Özer[1], Özlem Bülbül[2], Yunus Karaca[1]

Yunus Karaca / Karadeniz Teknik Üniversitesi Tıp Fakültesi, Acil Tıp Anabilim Dalı, Trabzon, Türkiye

Giriş/Amaç: Üst gastrointestinal sistem (GİS) varis kanaması, portal hipertansiyon ve karaciğer sirozunun yüksek mortalite ile seyreden komplikasyonudur; acil serviste erken risk sınıflaması büyük önem taşır. Bu çalışmada; laktat/albümin (LAR), RDW/albümin (RAR) ve CRP/albümin (CAR) oranlarının hastane içi mortalite ile 30 günlük yeniden kanamayı öngörmedeki tanısal performansının değerlendirilmesi amaçlandı.

Yöntem: Bu tek merkezli retrospektif kohort çalışmasına, 1 Ocak 2020 – 1 Ocak 2025 tarihleri arasında üçüncü basamak bir hastanenin acil servisine üst GİS varis kanaması ile başvuran 18 yaş üzeri 151 hasta dahil edildi. Etik kurul onayı alındı (Protokol No: 2026/153). LAR, RAR ve CAR başvuru anındaki değerlerle hesaplandı. Tanısal performans ROC analizi ile değerlendirildi; optimal kesme değerleri Youden indeksi ile belirlendi.

Bulgular: Hastaların medyan yaşı 70 (IQR: 58–79), %69,5'i (n=105) erkekti; en sık komorbidite karaciğer sirozuydu (n=116, %76,8). Hastane içi mortalite %13,2 (n=20), 30 günlük yeniden kanama %21,2 (n=32) idi. Mortaliteyi öngörmede en yüksek ayırt edici güç LAR'a aitti (AUC: 0,785; %95 CI:0,653–0,918; p < 0,001); bunu RAR (AUC: 0,698; %95 CI:0,578–0,819 p=0,001) ve CAR (AUC: 0,678; %95 CI:0,528–0,827; p=0,020) izledi. LAR ≥0,151 kesme değerinde özgüllük %93,4, negatif prediktif değeri (NPD) %89,1'di. Yeniden kanamayı öngörmede yalnızca RAR anlamlıydı (AUC: 0,705; %95 CI:0,612–0,796; p < 0,001); ≥0,517 kesme değerinde duyarlılık %93,8, NPD %96,3 idi.

Albümin temelli prognostik indekslerin (A) hastane içi mortaliteyi ve (B) 30 günlük yeniden kanamayı öngörmedeki tanısal performansı için ROC eğrileri

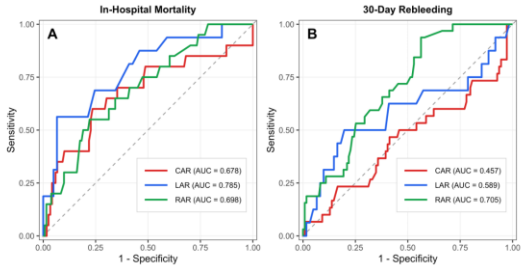

Üst gastrointestinal sistem varis kanamalı hastalarda hastane içi mortalite ve 30 günlük yeniden kanamayı öngörmede albümin temelli prognostik indekslerin tanısal performansı

İndeks	AUC (%95 CI)	p	Kesme değeri	Sensitivite (%95 CI)	Spesifite (%95 CI)	PPD (%95 CI)	NPD (%95 CI)	Accuracy (%95 CI)
Hastane içi mortalite								
LAR	0,785 (0,653–0,918)	<0,001	≥0,151	56,3 (29,9–80,3)	93,4 (84,1–98,2)	69,2 (44,3–86,4)	89,1 (82,3–93,4)	85,7 (75,9–92,7)
RAR	0,698 (0,578–0,819)	0,001	≥0,692	55,0 (31,5–76,9)	77,9 (69,8–84,7)	27,5 (18,6–38,7)	91,9 (87,4–94,9)	74,8 (67,1–81,5)
CAR	0,678 (0,528–0,827)	0,020	≥0,242	60,0 (36,1–80,9)	76,5 (67,8–83,8)	30,0 (20,9–41,0)	91,9 (86,8–95,2)	74,1 (66,0–81,2)
30 günlük yeniden kanama								
LAR	0,589 (0,403–0,774)	0,349	≥0,118	50,0 (24,7–75,4)	80,3 (68,2–89,4)	40,0 (24,8–57,4)	86,0 (78,7–91,0)	74,0 (62,8–83,4)
RAR	0,705 (0,612–0,796)	<0,001	≥0,517	93,8 (79,2–99,2)	43,7 (34,6–53,1)	30,9 (27,2–34,9)	96,3 (87,0–99,0)	54,3 (46,0–62,4)
CAR	0,457 (0,328–0,586)	0,512	≤0,019	23,3 (9,9–42,3)	83,5 (75,2–89,9)	28,0 (15,2–45,8)	79,8 (76,2–83,1)	70,5 (62,2–77,9)

Optimal kesme değerleri Youden indeksi ile belirlenmiştir. Kısaltmalar: AUC, eğri altındaki alan; CI, güven aralığı; PPD, pozitif prediktif değer; NPD, negatif prediktif değer; LAR, laktat/albümin oranı; RAR, RDW/albümin oranı; CAR, CRP/albümin oranı.

Üst gastrointestinal sistem varis kanamalı hastaların demografik ve klinik özellikleri

Değişken	**Toplam (n = 151)**
Demografik özellikler	
Yaş (yıl)	70 (58–79)
Erkek cinsiyet, n (%)	105 (69,5)
Komorbiditeler, n (%)	
Hipertansiyon	58 (38,4)
Diabetes mellitus	71 (47,0)
Koroner arter hastalığı	23 (15,2)
Karaciğer sirozu	116 (76,8)
Malignite	14 (9,3)
Başvuru semptomları, n (%)	
Hematemez	123 (81,5)
Melena	69 (45,7)
Hematokezya	11 (7,3)
Senkop	6 (4,0)
Karın ağrısı	9 (6,0)
Başvuru anındaki vital bulgular	
Kalp hızı (atım/dk)	84 (74,5–94,5)
Sistolik kan basıncı (mmHg)	112 (100–126,5)
Diyastolik kan basıncı (mmHg)	69 (60–80)
Başvuru anındaki laboratuvar parametreleri	
Hemoglobin (g/dL)	9,4 (7,45–10,85)
Hematokrit (%)	29 (23–32,5)
Trombosit (×10^3/μL)	112 (74–157)
WBC (×10^3/μL)	6 (4–9)
RDW (%)	17 (15–18)
BUN (mg/dL)	29 (20–40)
Kreatinin (mg/dL)	0,9 (0,7–1,2)
Albümin (g/L)	29 (26–32)
CRP (mg/L)	2,6 (1–7)
Laktat (mmol/L)	2 (2–3)
AST (U/L)	38 (28–57,5)
ALT (U/L)	23 (16–32,5)
Albümin temelli prognostik indeksler	
LAR	0,075 (0,054–0,120)
CAR	0,104 (0,033–0,260)
RAR	0,571 (0,485–0,706)
Klinik sonlanımlar, n (%)	
Hastane içi mortalite	20 (13,2)
30 günlük yeniden kanama	32 (21,2)

Sürekli değişkenler medyan (25.–75. persentil), kategorik değişkenler n (%) olarak verilmiştir. Kısaltmalar: WBC, beyaz küre; RDW, kırmızı küre dağılım genişliği; BUN, kan üre azotu; CRP, C-reaktif protein; AST, aspartat aminotransferaz; ALT, alanin aminotransferaz; LAR, laktat/albümin oranı; CAR, CRP/albümin oranı; RAR, RDW/albümin oranı.

Sonuç: Üst GİS varis kanamalı hastalarda LAR hastane içi mortaliteyi öngörmede daha yüksek tanısal performans gösterirken, RAR 30 günlük yeniden kanamayı dışlamada yüksek NPD ile öne çıkmaktadır. Kolay erişilebilir bu albümin temelli indeksler acil serviste erken risk sınıflandırmasında klinik karar destek aracı olarak kullanılabilir. Bulguların çok merkezli prospektif çalışmalarla doğrulanması gereklidir.

Yayın No: SS - 095

Afet Yönetiminde Sosyal Medyanın Rolü: Avantajlar ve Potansiyel Riskler

utku ilhan[1], Mertcan Keven[1], Asım Kalkan[1]

Mertcan Keven / Prof.Dr.Cemil Taşcıoğlu Şehir Hastanesi

Giriş/Amaç: Afet yönetiminde hızlı ve doğru bilgi akışı, etkin müdahale ve koordinasyon açısından kritik öneme sahiptir. Son yıllarda Twitter (X), Facebook ve Instagram gibi sosyal medya platformları afet sırasında bilgi paylaşımı ve iletişim için önemli araçlar haline gelmiştir. Bu platformlar bireylerin, kurumların ve afet yönetim birimlerinin kısa sürede geniş kitlelere ulaşmasını sağlayabilmektedir. Bununla birlikte sosyal medya kullanımının yanlış bilgi yayılımı, bilgi kirliliği ve etik sorunlar gibi bazı riskleri de bulunmaktadır. Bu çalışmanın amacı afet yönetiminde sosyal medya kullanımının avantaj ve dezavantajlarını literatür ışığında değerlendirmektir.

Yöntem: Bu çalışma bir derleme niteliğinde olup sosyal medya ve afet yönetimi ilişkisini inceleyen mevcut literatür değerlendirilmiştir. Literatürde sosyal medyanın afetlerde kullanımına ilişkin hızlı bilgi paylaşımı, durumsal farkındalık, gönüllü koordinasyonu ve yanlış bilgi yayılımı gibi temel temalar incelenmiştir.

Bulgular: Literatür incelendiğinde sosyal medyanın afet sırasında hızlı bilgi yayılımı sağladığı, gerçek zamanlı durumsal farkındalık oluşturduğu ve gönüllü organizasyonlarının koordinasyonunu desteklediği görülmektedir. Ayrıca sosyal medya aracılığıyla toplumun afet sonrası yardım ve dayanışma faaliyetlerine katılımı artabilmektedir. Bununla birlikte doğrulanmamış bilgilerin hızlı şekilde yayılması panik ve yanlış yönlendirmelere neden olabilmektedir. Ayrıca aşırı bilgi akışı doğru bilgiye ulaşmayı zorlaştırarak bilgi kirliliğine yol açabilmektedir.

Sonuç: Sosyal medya afet yönetiminde önemli bir iletişim aracı olarak öne çıkmaktadır. Ancak etkili ve güvenli kullanım için doğrulama mekanizmalarının geliştirilmesi ve kurumların stratejik iletişim politikaları oluşturması gerekmektedir.

Yayın No: SS - 096

Malatya'da Hava Ambulansı Kullanım Profili: 226 Helikopter Aktivasyonunun Analizi

Alper Demirkaya[1], Serdar Derya[2], Şükrü Gürbüz[2]

Şükrü Gürbüz / Malatya İnönü Üniversitesi Turgut Özal Tıp Merkezi, Acil Tıp Servisi

Giriş/Amaç: Hava ambulansı (helikopter ambulans) hizmeti, zaman duyarlı klinik durumlarda ve coğrafi engellerin bulunduğu bölgelerde kritik bir transfer modalitesidir. Bu çalışmanın amacı, Malatya 112 verilerine dayanarak helikopter ambulans aktivasyonlarının demografik, klinik ve coğrafi profilini ortaya koymaktır.

Yöntem: Ocak 2025 – Nisan 2026 tarihleri arasında Malatya 112'ye ait 96.724 vaka geriye dönük incelendi. Vaka sonuç detayı alanı "Helikopter Ambulansla Nakil" olarak kayıtlı vakalar çalışma grubunu oluşturdu. Yaş, cinsiyet, çağrı nedeni, ICD-10 tanı, triaj, başlangıç ilçesi ve kentsel/kırsal yerleşim değişkenleri analiz edildi.

Bulgular: Toplam 226 helikopter aktivasyonu saptandı (genel popülasyonun %0,23'ü). Hastaların %65,9'u erkek, medyan yaş 65, %51,3'ü 65 yaş ve üzerindeydi. Aktivasyonların %98,2'si hastaneler arası naklik amacıyla yapıldı; sadece üç travma ve bir medikal saha aktivasyonu kaydedildi. Triaj dağılımında kırmızı kod %58,8, sarı kod %40,3 idi. En sık endikasyonlar tanımlanmamış göğüs ağrısı (n=24), akut miyokard enfarktüsü (n=28; iki ICD kodu birleştirilmiş), dispne (n=17), serebrovasküler hastalık (n=18) ve aort anevrizma/diseksiyonu (n=3) olarak sıralandı. Dolaşım sistemi tanıları tek başına aktivasyonların %29,6'sını oluşturdu. Vaka kökenli ilçeler arasında Arapgir (n=74) ve Darende (n=69) önde gelmekte; merkez ilçelerden de 40 il dışı nakil kaynaklı aktivasyon yapılmıştır.

Sonuç: Malatya'da helikopter ambulans hizmeti, ağırlıklı olarak yaşlı, kardiyovasküler ve serebrovasküler aciller için hastaneler arası nakil amacıyla kullanılmaktadır. Uzak ilçelerden merkeze ve merkezden il dışına yapılan transferler iki ana kullanım örüntüsünü oluşturmaktadır. Helikopter aktivasyon kriterlerinin standardize edilmesi ve travma hastaları için saha aktivasyonu kullanımının değerlendirilmesi gerekmektedir.

Yayın No: SS - 097

112 Acil Sağlık Hizmetlerinde Epistaksis Çağrıları: 523 Vakanın Demografik ve Klinik Profili

Alper Demirkaya[1], Şükrü Gürbüz[2]

Şükrü Gürbüz / Malatya İnönü Üniversitesi Turgut Özal Tıp Merkezi, Acil Tıp Servisi

Giriş/Amaç: Epistaksis (burun kanaması), prehospital ortamda sıklıkla karşılaşılan ancak çoğunlukla kendiliğinden duran bir durumdur. Buna karşın, yaşlı hastalarda hipertansiyon ve antikoagülan tedavi nedeniyle uzayan ve hayati riskli formlara dönüşebilmektedir. Bu çalışmanın amacı, Malatya 112 verilerinde epistaksis nedenli çağrıların demografik ve klinik profilini ortaya koymaktır.

Yöntem: Ocak 2025 – Nisan 2026 tarihleri arasında Malatya 112'ye ait 96.724 vaka geriye dönük incelendi. ICD-10 tanı kodunda "epistaksis" geçen 523 vaka analiz edildi. Yaş, cinsiyet, çağrı nedeni, triaj, sonuç, lokasyon, mevsim ve adli vaka durumu değişkenleri değerlendirildi.

Bulgular: Toplam 523 epistaksis vakası saptandı (genel oran %0,54). Hasta demografisinde cinsiyet dengeliydi (E:K = 270:253). Yaş dağılımı bimodal idi: 0-17 yaş %14,9 (n=78; çocukluk zirvesi), 65 yaş üzeri %40,9 (n=214; yaşlı zirvesi). Medyan yaş 59, ortalama 52,4 olarak hesaplandı. Çağrıların %79,2'si medikal kategorideydi. Triaj profilinde sarı kod %81,6, yeşil kod %17,2, kırmızı kod yalnızca altı vakada (%1,1) gözlendi. Vakaların %79,7'si hastaneye, %11,3'ü nakil reddi ile sonuçlandı. Hastaneye nakil oranı yaşla birlikte arttı: 0-17 yaşta %69,2, 18-44 yaşta %71,2, 45-64 yaşta %86,7 ve 65 yaş üzerinde %84,1. Vakaların %71,5'i kentsel alanlardan kaynaklanmaktaydı; 31 vaka (%5,9) adli vaka olarak işaretlendi. Mevsimsel dağılım nispeten homojendi.

Sonuç: Malatya 112 verilerinde epistaksis çağrıları bimodal yaş örüntüsü göstermekte; vakaların önemli bölümü 65 yaş üzeri hastalardan kaynaklanmakta ve bu grupta hastaneye nakil oranı yüksek seyretmektedir. Yaşlı epistaksis hastalarında prehospital kan basıncı kontrolü, antikoagülan/antiagregan ilaç sorgusu ve uygun bası tekniklerini içeren standart bir saha protokolü geliştirilmesi yararlı olacaktır.

Yayın No: SS - 098

Göğüs Ağrısı İle Acil Servise Başvuran Hastalarda Yatak Başı Ultrasonografi İle Ölçülen Aşil Tendon Kalınlığının, Koroner Damarlardaki Etkilenim ve Olumsuz Kardiyak Olayları Ön Görmedeki Etkinliğinin Değerlendirilmesi

Muharrem Kaner[1], Murat Özsaraç[2], Yusuf Yürümez[2], Necip Gökhan Güner[2], Fatih Güneysu[2]

Necip Gökhan Güner / Sakarya Üniversitesi Tıp Fakültesi Acil Tıp Anabilim Dalı

Giriş/Amaç: Bu çalışma, acil servise göğüs ağrısıyla başvuran hastalarda USG ile ölçülen aşil tendonu kalınlığının akut koroner sendrom, risk skorlamaları, koroner arter tutulumu ve majör olumsuz kardiyak olay gelişimi ile ilişkisini araştırmayı amaçlamıştır. Aşil tendonu kalınlığının kardiyovasküler risk değerlendirmesinde geleneksel skorlamalara ek bağımsız bir belirteç olabileceği hipotezi incelenmiştir.

Yöntem: Bu prospektif, randomize, gözlemsel çalışmaya, Eylül 2024-Mayıs 2025 tarihleri arasında Acil Tıp Kliniği'ne başvuran 132 gönüllü hasta dahil edilmiştir. Katılımcıların demografik verileri, ek hastalıkları, EKG bulguları, laboratuvar değerleri ve risk skorları kaydedilmiştir. Aşil tendonu ölçümleri Butterfly iQ ile biplane görüntüleme kullanılarak yapılmıştır. Hastalar AKS olan ve olmayan gruplara ayrılmış, koroner anjiyografi sonuçları ve 30 günlük majör olumsuz kardiyak olay insidansı takip edilmiştir.

Bulgular: ST-T segment değişikliği olan hastalarda, aşil tendonu kalınlık ve alan ölçümleri, istatistiksel olarak anlamlı düzeyde daha yüksek bulunmuştur. Kalınlıkta 4,95 mm eşik değeri, hasta sonlanımında yatış kararı için %61-65 duyarlılık ve %60-64 özgüllük göstermiştir. Risk skorlamalarına göre yüksek risk grubunda olan hastalarda aşil tendonu istatistiksel olarak anlamlı şekilde daha kalın bulunmuştur. Buna karşın, damarsal patoloji saptanan veya majör olumsuz kardiyak olay gelişen gruplarda, ölçümler arasında istatistiksel olarak anlamlı bir fark saptanmamıştır.

Sonuç: Bu bulgular, aşil tendonu kalınlığının, göğüs ağrısıyla başvuran hastalarda EKG'deki ST-T segment değişiklikleri ve yatış kararı ile ilişkili olabileceğini ayrıca aşil tendonu daha kalın olan hastaların daha yüksek risk gösterebileceğini düşündürmektedir. Bununla birlikte, kalınlığın lezyonlu koroner arter sayısı veya 30 günlük majör olumsuz kardiyak olay gelişimi için bağımsız bir prediktör olmadığını ortaya koymuştur. Aşil tendonu kalınlığının kardiyovasküler risk değerlendirmesindeki potansiyel rolü için daha kapsamlı ve uzun vadeli çalışmalara ihtiyaç duyulmaktadır.

4. Ulusal Acil Tıp Kongresi
Anı Yönet, Umuda Şans Ver
8-11 Haziran Elexus Resort Hotel, K.K.T.C

Yayın No: SS - 099

Acil Serviste Akut Pulmoner Emboli Hastalarında Başvuru Laktat Düzeyinin sPESI Skoru ile Birlikte 30 Günlük Mortalitenin Öngörülmesindeki Rolü

Olcay Korkmaz[1], Ethem Acar[2]

Ethem Acar / Muğla Eğitim ve Araştırma Hastanesi, Muğla

Giriş/Amaç: Akut pulmoner embolide başvuru laktat düzeyinin 30 günlük mortalite ile ilişkisi ve sPESI skoru ile kombinasyonunun prognostik değeri araştırıldı.

Yöntem: 2024-2025 yılları arasında acil serviste akut pulmoner emboli tanısı alan 88 hasta retrospektif olarak değerlendirildi. Demografik özellikler, komorbiditeler, vital bulgular, laboratuvar parametreleri, sPESI skoru ve 30 günlük mortalite kaydedildi. Laktat düzeyi hem sürekli hem de ≥2 mmol/L kategorik olarak analiz edildi. İstatistiksel analizlerde lojistik regresyon ve ROC eğrisi kullanıldı. Ölüm olayı sayısı sınırlı olduğu için model parsimoniyöz tutuldu.

Bulgular: Hastaların 79'u (%89,8) sağ kalırken, 9 hastada (%10,2) 30 günlük mortalite gelişti. Ölen hastalarda başvuru laktat düzeyi sağ kalanlara göre daha yüksekti [3,0 (2,0-7,1) ve 1,3 (1,0-1,9) mmol/L; p=0,005]. Laktat ≥2 mmol/L olan hastalarda mortalite oranı %26,9 iken, laktat < 2 mmol/L olanlarda %3,2 idi (p=0,002). Ölen hastalarda sPESI toplam skoru da daha yüksekti [2,0 (1,0-3,0) ve 1,0 (0,0-1,0); p < 0,001]. Laktat düzeyi ve sPESI toplam skoru arasındaki lojistik regresyon modelinde, her 1 mmol/L laktat artışı 30 günlük mortalite olasılığı ile ilişkiliydi (olasılık oranı: 1,75; %95 güven aralığı: 1,13-2,71; p=0,012). sPESI toplam skorundaki her 1 puanlık artış da mortalite olasılığı ile ilişkili bulundu (olasılık oranı: 3,80; %95 güven aralığı: 1,50-9,62; p=0,005). Laktatın 30 günlük mortaliteyi ayırt etmedeki eğri altında kalan alan değeri 0,788 olarak hesaplandı.

Mortalite durumuna göre hastaların demografik, klinik ve laboratuvar özellikleri

Değişken	Tüm hastalar (n=88)	Sağ kalan (n=79)	Ölen (n=9)	p değeri
Yaş, yıl	70,5 (54,8-83,0)	69,0 (53,5-83,0)	76,0 (72,0-82,0)	0,338
Erkek cinsiyet, n (%)	39 (44,3)	37 (46,8)	2 (22,2)	0,288
Hipertansiyon, n (%)	41 (46,6)	36 (45,6)	5 (55,6)	0,728
Diabetes mellitus, n (%)	26 (29,5)	22 (27,8)	4 (44,4)	0,441
Konjestif kalp yetersizliği, n (%)	16 (18,2)	11 (13,9)	5 (55,6)	0,009
sPESI toplam skoru	1,0 (0,0-1,0)	1,0 (0,0-1,0)	2,0 (1,0-3,0)	<0,001
Sistolik kan basıncı, mmHg	130,0 (110,0-140,0)	130,0 (120,0-140,0)	105,0 (99,0-140,0)	0,309
Diyastolik kan basıncı, mmHg	80,0 (70,0-90,0)	80,0 (70,0-90,0)	90,0 (73,0-90,0)	0,499
Kalp hızı, /dk	100,0 (87,8-107,0)	96,0 (86,0-105,0)	118,0 (114,0-120,0)	<0,001
SpO2, %	93,5 (88,8-97,0)	94,0 (91,0-97,0)	85,0 (85,0-90,0)	0,015
Troponin T	16,5 (7,9-39,3)	18,5 (8,2-41,3)	9,4 (6,3-30,1)	0,241
D-dimer	2739 (900-5934)	2740 (908-5516)	1500 (900-7589)	0,995
Laktat, mmol/L	1,4 (1,1-2,1)	1,3 (1,0-1,9)	3,0 (2,0-7,1)	0,005
Yoğun bakım yatışı, n (%)	18 (20,5)	9 (11,4)	9 (100,0)	<0,001
Yatış süresi, gün	5,0 (3,0-6,0)	5,0 (4,0-6,0)	3,0 (2,0-3,0)	0,009

Sürekli değişkenler medyan (çeyrekler arası aralık), kategorik değişkenler sayı (%) olarak verildi. KB: kan basıncı; SpO2: periferik oksijen satürasyonu; sPESI: basitleştirilmiş pulmoner emboli şiddet indeksi.

Laktat ve sPESI skorunun 30 günlük mortaliteyi ayırt etmedeki performansı

Parametre	**Eğri altında kalan alan**	**%95 güven aralığı**	**En iyi eşik**	**Duyarlılık**	**Özgüllük**
Laktat	0,788	0,546-0,975	2,9 mmol/L	%66,7	%92,4
sPESI toplam skoru	0,850	0,732-0,957	2 puan	%55,6	%94,9
Laktat + sPESI modeli	0,939	Keşifsel	Örneklem içi olasılık eşiği	%88,9	%89,9

Laktat + sPESI satırı örneklem içi görünür performansı göstermektedir; dış doğrulama yapılmadığı için klinik karar aracı olarak yorumlanmamalıdır.

Sonuç: Başvuru laktat düzeyi, akut pulmoner emboli hastalarında 30 günlük mortalite ile ilişkili bulunmuştur. Laktatın sPESI skoru ile birlikte değerlendirilmesi acil serviste erken risk sınıflamasını destekleyebilir. Ancak örneklem büyüklüğünün ve ölüm olayı sayısının sınırlı olması nedeniyle bu sonuçlar doğrulayıcı nitelikte değil, hipotez oluşturucu nitelikte yorumlanmalıdır.

Yayın No: SS - 100

Acil Servisten Yatırılan Nefrolitiyazis Hastalarında CALLY İndeksinin Mortaliteyi Öngörmedeki Prognostik Değeri

Bilal Kartal[1]

Bilal Kartal / Malatya Turgut Özal Üniversitesi, Tıp Fakültesi, Acil Tıp Anabilim Dalı

Giriş/Amaç: Bu çalışmada acil servisten nefrolitiyazis tanısıyla hastaneye yatırılan hastalarda CALLY indeksinin mortalite ile ilişkisini değerlendirmeyi ve prognostik performansını CRP, albumin ve lenfosit gibi diğer biyobelirteçlerle karşılaştırmayı amaçladık.

Yöntem: Bu retrospektif gözlemsel çalışmada son 5 yıl içerisinde Malatya Eğitim ve Araştırma Hastanesi Acil Servisi'nden nefrolitiyazis tanısıyla yatışı yapılan hastaları retrospektif olarak taradık. Toplam 131 hastayı değerlendirdikten sonra dahil edilme ve dışlanma kriterlerini karşılayan 102 hastayı çalışmaya dahil ettik. Hastaların yaş, cinsiyet, CRP, albumin, lenfosit ve CALLY indeks değerlerini retrospektif olarak inceledik. Primer sonlanım noktası olarak hastane içi 30 günlük mortaliteyi belirledik. Prognostik performansı ROC analizi ile değerlendirdik.

Bulgular: Çalışmaya dahil ettiğimiz 102 hastanın 53'ünün (%52,0) erkek, 49'unun (%48,0) kadın olduğunu gördük. Toplam 7 hastada (%6,9) mortalite geliştiğini saptadık. Mortal hastalarda albumin, lenfosit ve CALLY indeks değerlerinin anlamlı olarak daha düşük, CRP düzeylerinin ise daha yüksek olduğunu gördük. ROC analizinde CALLY indeksinin mortaliteyi öngörmede en yüksek diskriminatif performansı gösterdiğini ve AUC değerinin 0,876 olduğunu saptadık. Albumin, lenfosit ve CRP için AUC değerlerini sırasıyla 0,854, 0,843 ve 0,838 olarak bulduk.

Şekil 1. Albumin, CRP, Lenfosit ve CALLY indeksinin mortaliteyi öngörmedeki ROC eğrileri

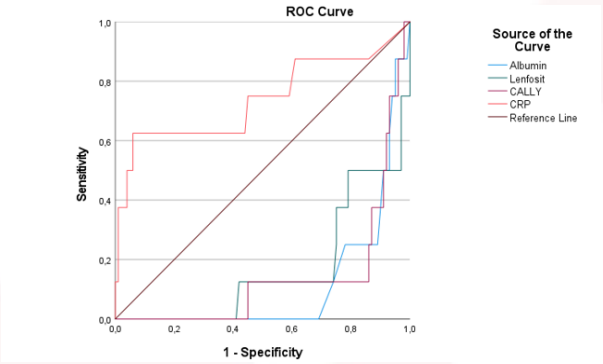

Tablo 1. Çalışma popülasyonunun demografik ve laboratuvar özellikleri

Parametre	Median	IQR (25%–75%)
Yaş (yıl)	46,5	34,75–67,25
Albumin (g/dL)	4	3,48–4,40
CRP (mg/L)	1,4	0,40–4,65
Lenfosit (×10³/uL)	1,98	1,52–2,80
CALLY	79771,43	40368,42–129080,43

Sonuç: Çalışmamızda CALLY indeksinin nefrolitiyazis nedeniyle hastaneye yatırılan hastalarda mortalite ile anlamlı şekilde ilişkili olduğunu ve diğer biyobelirteçlere kıyasla daha güçlü prognostik performans gösterdiğini gördük. İnflamasyon, immün yanıt ve nutrisyonel rezervi aynı anda değerlendirmesi nedeniyle CALLY indeksinin acil serviste klinik risk sınıflamasında yararlı bir biyobelirteç olabileceğini düşünmekteyiz.

4. ULUSAL ACİL TIP KONGRESİ
Anı Yönet, Umuda Şans Ver
8-11 HAZİRAN ELEKUS RESORT HOTEL, K.K.T.C

Yayın No: SS - 101

Simüle Edilmiş Hava Yolu Yönetiminde Yeni Bir Entegre Buji-Endotrakeal Tüp Prototipi

Huseyin Cahit Halhalli[1], Asim Enes Ozbek[1], Emre Sanci[2]

Asim Enes Ozbek / Kocaeli Şehir Hastanesi

Giriş/Amaç: Acil servis ve hastane öncesi ortamda endotrakeal entübasyon (ETE) zamanla yarışılan bir işlemdir. Gum elastik buji (GEB) ve video laringoskop (VL) gibi yardımcılar ilk başarı şansını artırsa da, GEB kullanımı ek işlem adımları ve ikinci bir uygulayıcı gerektirebilir. Bu çalışmada, koordinasyon ihtiyacını azaltmak amacıyla buji ve endotrakeal tüpü (ETT) tek bir ünitede birleştiren yeni bir entegre buji-endotrakeal tüp (ETB) prototipinin simüle edilmiş klinik ortamdaki etkinliğinin değerlendirilmesi amaçlanmıştır.

Yöntem: Bu prospektif, randomize, manken tabanlı pilot çalışmaya 10 acil tıp uzmanı dahil edildi. Zor havayolu senaryosunu simüle etmek için manken dili 10 cc hava ile şişirildi. Katılımcıların normal ve zor havayolu senaryolarında, Macintosh laringoskop ve VL eşliğinde standart ETT ile ETB prototipini kullanım süreleri (ETE süresi) ve öznel kolaylık skorları (Likert ölçeği) karşılaştırıldı. Zor havayolu senaryosunda manken balonundaki arıza nedeniyle son 3 katılımcının verileri toplanamadı ve analiz ilk 7 katılımcıyla yapıldı.

Entegre Tüp Buji Prototipi



Bulgular: Normal havayolunda ETB kullanımı, hem Macintosh (12.4 sn vs. 14.5 sn) hem de VL (18.8 sn vs. 21.5 sn) ile standart ETT'ye göre daha hızlı sonuçlandı. Zor havayolu senaryosunda en kısa ETE süresi Macintosh ve ETB kombinasyonunda (13.7 sn) ölçülmüş olup, standart ETT'ye kıyasla (25.6 sn) yaklaşık %46'lık bir klinik kısalma sağladı. Zor havayolunda katılımcılar Macintosh ve ETB grubuna en yüksek memnuniyet skorunu (Çok Kolay / Kolay) verdi. VL kullanımında ise zor havayolunda standart ETT (20.6 sn), ETB'den (31.2 sn) daha hızlıydı.

Normal Hava Yolunda Hava Yolu Yönetimi Zorluğunun Algılanması

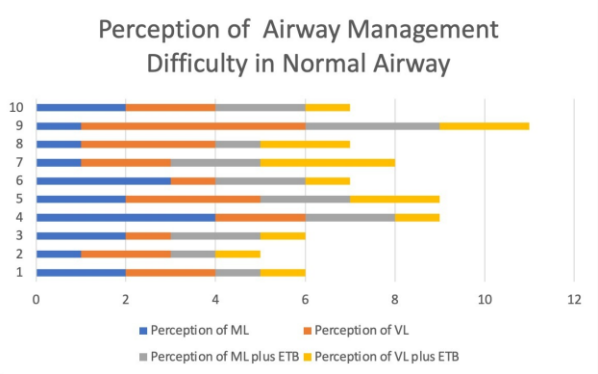

Sonuç: Yeni geliştirilen ETB prototipi, özellikle zor havayolu senaryolarında Macintosh laringoskop ile entübasyon süresini belirgin şekilde kısaltmaktadır ve öğrenme eğrisi düşüktür. ETB'nin VL geometrisine uyumu için tasarım optimizasyonu gerekmektedir.

4. Ulusal Acil Tıp Kongresi
Anı Yönet, Umuda Şans Ver
9-11 Haziran Elexus Resort Hotel, K.K.T.C

Yayın No: SS - 102

Acil Servise Kızamık Şüphesiyle Başvuran Hastalarda Kızamık Tanısı ile İlişkili Klinik ve Laboratuvar Bulgular

Burak Şahin[1], Burcu Bayramoğlu[1], İsmail Tayfur[1]

Burak Şahin / Sağlık Bilimleri Üniversitesi, Sancaktepe Şehit Prof. Dr. İlhan Varank Sağlık Uygulama ve Araştırma Merkezi, Acil Tıp Kliniği, İstanbul, Türkiye

Giriş/Amaç: Son yıllarda dünya genelinde ve ülkemizde kızamık olgularında yeniden artış gözlenmektedir. Bu çalışmada hastanemize kızamık şüphesiyle başvuran olguların demografik, klinik ve laboratuvar özelliklerinin değerlendirilmesi ve kesin kızamık tanısı ile ilişkili parametrelerin araştırılması amaçlandı.

Yöntem: Bu retrospektif çalışmaya hastanemizde kızamık ön tanısıyla değerlendirilen ve nazofaringeal sürüntü örneğinden PCR ve kanda serolojik test çalışılan toplam 90 hasta dahil edildi. Hastalar kesin kızamık tanısı durumuna göre iki gruba ayrıldı. Demografik veriler, başvuru özellikleri, klinik bulgular ve laboratuvar parametreleri karşılaştırıldı. Ayrıca kızamık tanısı açısından anlamlı laboratuvar parametreleri için ROC analizi yapıldı.

Bulgular: Çalışmaya dahil edilen hastaların 45'inde (%50) kızamık tanısı doğrulandı. Gruplar arasında yaş ve cinsiyet açısından anlamlı fark izlenmedi. Başvuru semptomları arasında yalnızca ateş varlığı tanı alanlarda anlamlı olarak daha sık saptandı (%82,2'ye karşı %42,2; $p < 0,001$) (Tablo 1). Kesin kızamık olgularında nötrofil ve lenfosit değerleri anlamlı olarak daha düşük; AST, ALT ve CRP düzeyleri ise daha yüksek bulundu. Kızamık tanısı doğrulananlarda medyan lenfosit değeri 1100'e karşı 2300/µL ($p < 0,001$), AST değeri 34,8'e karşı 21,0 U/L ($p < 0,001$) olarak bulundu. ROC analizinde AST için > 22,25 U/L kesim değerinin %80 sensitivite ve %60 spesifite ile kızamık tanısını öngördüğü saptandı (AUC: 0,746; $p < 0,001$) (Şekil 1). Kızamık tanısı doğrulanan hastaların %31,1'i 14 gün içinde tekrar başvururken, yatış gereksinimi %6,7 oranında izlendi.

Şekil 1. Kızamık tanısı alan ve almayan hastaları ayırt etmede AST ve ALT düzeylerine ait ROC eğrileri.

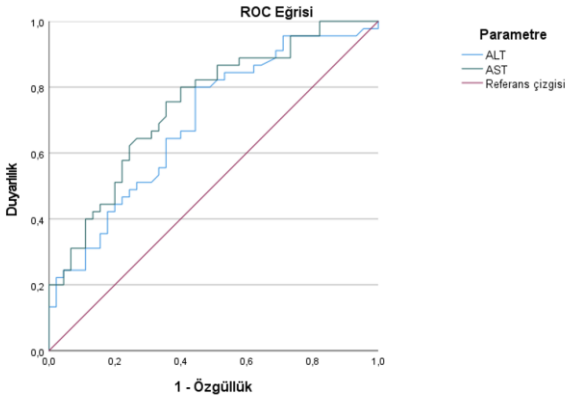

Tablo 1. Demografik ve klinik özellikler

Değişken	**Tüm popülasyon (n=90)**	**Kızamık tanısı almayan (n=45)**	**Kızamık tanısı alan (n=45)**	**p değeri**	**Etki büyüklüğü**
Yaş, medyan (IQR)	27 (23-36)	28 (23-39)	27 (23-32)	0,457[a]	-
Erkek cinsiyet, n (%)	44 (48,9)	24 (53,3)	20 (44,4)	0,399[b]	-
Ana binaya başvuru, n (%)	36 (40,0)	12 (26,7)	24 (53,3)	**0,010[b]**	Cramer's V=0,272
Ateş, n (%)	56 (62,2)	19 (42,2)	37 (82,2)	**<0,001[b]**	Cramer's V=0,413
Döküntü, n (%)	88 (97,8)	43 (95,6)	45 (100,0)	0,494[c]	-
Konjonktivit, n (%)	6 (6,7)	1 (2,2)	5 (11,1)	0,203[c]	-
Öksürük, n (%)	13 (14,4)	5 (11,1)	8 (17,8)	0,368[b]	-
Burun akıntısı, n (%)	8 (8,9)	1 (2,2)	7 (15,6)	0,058[c]	-

Not: Sürekli değişkenler medyan (IQR), kategorik değişkenler n (%) olarak sunulmuştur. a Mann-Whitney U testi; b Pearson ki-kare testi; c Fisher exact test.

Sonuç: Artan kızamık vakaları nedeniyle kızamık şüphesi olan hastaların dikkatle değerlendirilmesi gerekmektedir. Ateş, lenfosit düşüklüğü ve transaminaz yüksekliği kızamık tanısı alan hastalarda daha sık izlenmiştir. Bu bulgular, özellikle kızamığın yeniden artış gösterdiği dönemlerde klinik şüpheyi destekleyen yardımcı parametreler olarak değerlendirilebilir.

Yayın No: SS - 103

112 Acil Sağlık Hizmetlerinde Pediatrik Başvurular: 9.553 Vakanın Yaş Grupları Bazında Klinik Spektrumu

Alper Demirkaya[1], Şükrü Gürbüz[2], Serdar Derya[2]

Şükrü Gürbüz / Malatya İnönü Üniversitesi Turgut Özal Tıp Merkezi, Acil Tıp Servisi

Giriş/Amaç: Pediatrik prehospital bakım, çocukluk çağı anatomik ve fizyolojik özellikleri nedeniyle yetişkin uygulamasından farklı yaklaşımlar gerektirir. Bu çalışmanın amacı, Malatya 112 Acil Sağlık Hizmetleri'ne ait pediatrik vakaların yaş gruplarına göre klinik spektrumunu, triaj profilini ve özel alt grupları (intihar girişimi, travma, konvülziyon) tanımlamaktır.

Yöntem: Ocak 2025 – Nisan 2026 tarihleri arasında Malatya 112'ye ait 96.724 vaka geriye dönük incelendi. Yaşı 0-17 arasında olan 9.553 pediatrik vaka analiz edildi. Vakalar süt çocuğu (0-1), oyun çocuğu (2-5), okul (6-11) ve adolesan (12-17) yaş gruplarına ayrılarak çağrı nedeni, ICD-10 tanı, triaj, sonuç ve özel alt gruplar bakımından karşılaştırıldı.

Bulgular: Tüm vakaların %9,9'u pediatrikti. Yaş gruplarına göre dağılım: süt çocuğu %13,8 (n=1.317), oyun çocuğu %15,3 (n=1.463), okul %23,2 (n=2.213) ve adolesan %47,7 (n=4.560). En sık tanılar tanımlanmamış ateş (n=427), bulantı-kusma (n=365), karın ağrısı (n=267) ve senkop (n=245) olarak bulundu. Pediatrik triaj dağılımında kırmızı kod oranı %6,0 (yetişkin %11,8'e karşı). Pediatrik vakaların %31,0'ı travmaydı ve travma içinde kırmızı kod oranı yalnızca %2,7 idi. Adolesan grupta 53 intihar girişimi (toplam pediatrik intiharın %94,6'sı) saptandı; tepe yaş 16 (n=18) olup vakaların %54'ü kadındı. Süt çocuklarında ateş (%10,2) ve febril konvülziyon (n=33) öne çıktı. Hastaneye nakil oranı 0-1 yaşta %55,4 iken adolesanlarda %73,7'ye yükseldi. Pediatrik vakaların %17,9'u adli olarak işaretlendi.

Sonuç: Malatya 112 pediatrik başvurularının yaş bağımlı klinik spektrumu geniştir; süt çocuklarında ateş ve febril konvülziyon, adolesanlarda intihar girişimi ve psikiyatrik aciller belirgin alt gruplar oluşturmaktadır. Pediatrik travmada kırmızı kod oranının düşüklüğü olası undertriage'a işaret ederken, adolesan intihar girişimleri pediatrik prehospital protokollerin geliştirilmesini zorunlu kılmaktadır.

Yayın No: SS - 104

Adölesan Multitravma Olgusunda Travmatik Beyin Hasarını Taklit Eden Serebral Hipoperfüzyon ve Masif İntraabdominal Kanama

Naz Hızlı[1], Oğuzhan Demir[2]

Oğuzhan Demir / Marmara Üniversitesi Pendik Eğitim Ve Araştırma Hastanesi, Acil Tıp Ana Bilim Dalı

Giriş/Amaç: Multitravma hastalarında bozulmuş bilinç, klinisyenleri sıklıkla primer travmatik beyin hasarı (TBH) tanısına yönlendirir. Ancak derin hemorajik şoka sekonder gelişen serebral hipoperfüzyon, primer TBH'yi taklit edebilir. Bu olguda, GKS 6 ile başvuran ve klinik tablosu kafa travması gibi görünen, ancak altta yatan masif batın içi kanama nedeniyle derin şokta olan bir adölesan hastanın yönetimi sunulmuştur.

Olgu:On beş yaşında erkek hasta, bisikletle seyir halindeyken araç çarpması nedeniyle acil servise getirildi. İlk değerlendirmede kan basıncı 96/63 mmHg, kalp hızı 170/dakika, oksijen satürasyonu %96, solunum sayısı 28/dakika ve Glasgow Koma Skoru 6 idi. Fizik muayenede batın sol kadranda yaygın abrazyon mevcuttu. eFAST incelemesinde batın içinde serbest sıvı saptanması üzerine hasta ileri evre hemorajik şok olarak değerlendirildi. Masif kan transfüzyon protokolü başlatıldı, antibiyoterapi başlandı ve hava yolunu koruyamayacağı öngörülerek hızlı seri entübasyon uygulandı. Beyin cerrahisi ve çocuk cerrahisi ekipleri erken dönemde bilgilendirildi. İlk kan gazında pH 6,97, laktat 9,3 mmol/L ve baz açığı 16,4 idi. Resüsitasyon sonrası pH 7,20'ye, laktat 5 mmol/L'ye geriledi. Bilgisayarlı tomografide grade 4 dalak laserasyonu ve batında serbest sıvı izlendi (Şekil 1). Hasta cerrahi tarafından acil operasyona alındı, batından 2000 mL hemorajik sıvı aspire edildi ve splenektomi uygulandı. Yoğun bakım izlemi sonrası postoperatif sekizinci günde nörolojik sekel olmadan taburcu edildi.

Şekil 1: Kontrastlı batın bilgisayarlı tomografi incelemesi

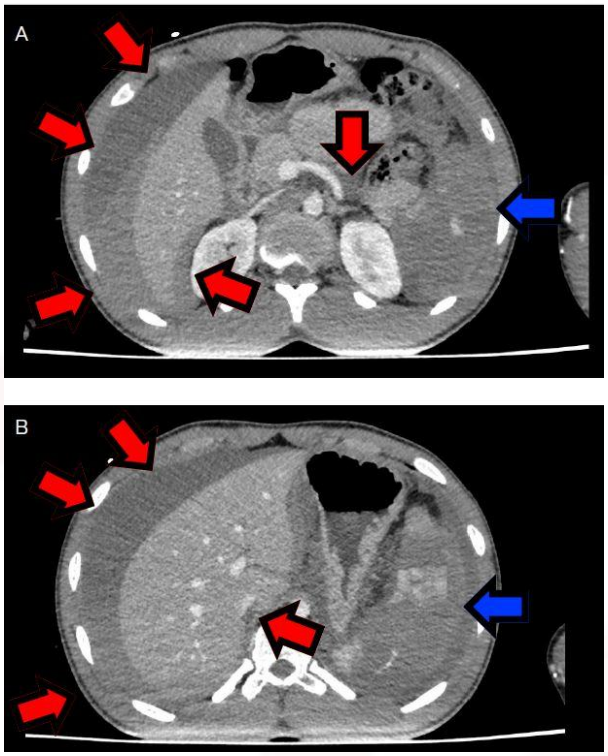

Kırmızı oklar yaygın intraabdominal serbest sıvıyı, mavi oklar ise dalak laserasyon hattını göstermektedir.

Sonuç: Multitravmalı hastalarda bilinç bozukluğu yalnızca travmatik beyin hasarına bağlı değil, aynı zamanda şoka bağlı serebral perfüzyon bozukluğuna da bağlı olabilir. Bu hastalarda eFAST gibi yatak başı uygulanabilen tanıda yol gösterici araçlar mutlaka kullanılmalı ve uygun resüsitasyon protokolleriyle birlikte multidisipliner olarak yönetilmelidir.

4. Ulusal Acil Tıp Kongresi
Ani Yönet, Umuda Şans Ver
8-11 Haziran Elexus Resort Hotel, K.K.T.C

Yayın No: SS - 105

Acil Servise Başvuran Geriatrik Sepsis Hastalarında CALLY İndeksi ve Klinik Frailty Ölçeği Kombinasyonunun 30 Günlük Mortalite Öngörüsündeki Yeri: Tek Merkezli Retrospektif Kohort Çalışması

Mete Ucdal[1], Evren Ekingen[1]

Evren Ekingen / Etimesgut Şehit Sait Ertürk Devlet Hastanesi

Giriş/Amaç: Sepsis, ≥65 yaş hastalarda önde gelen ölüm nedenlerinden olup qSOFA ve SIRS gibi geleneksel skorlar atipik prezentasyon ve düşük fizyolojik rezerv nedeniyle bu popülasyonda yetersiz kalmaktadır. Klinik Frailty Ölçeği (CFS) acil serviste prognostik değerini kanıtlamış olmakla birlikte, inflamatuar-nütrisyonel-immün bileşik indekslerle kombinasyonu geriatrik sepsiste incelenmemiştir. CRP-Albümin-Lenfosit (CALLY) indeksi enflamasyon, nütrisyon ve immün durumu tek parametrede birleştiren yeni bir biyobelirteç olup geriatri-spesifik acil kohortlarda valide edilmemiştir. Bu çalışmada ≥65 yaş acil servis sepsis hastalarında CALLY-CFS birleşik skorunun 30 günlük mortaliteyi qSOFA ve SOFA'dan daha iyi öngörüp öngörmediği değerlendirildi.

Yöntem: Etimesgut Şehit Sait Ertürk Devlet Hastanesi Acil Servisi'ne Ocak 2023–Ekim 2025 arasında başvuran ve Sepsis-3 kriterlerini karşılayan ardışık ≥65 yaş 121 hasta retrospektif tarandı. Son dönem böbrek yetmezliği, kronik karaciğer hastalığı, aktif malignite ve immünsüpresyon dışlandı. Triajda CFS, başvuruda CALLY=(Albümin×Lenfosit)/(CRP×10) hesaplandı. Birincil sonuç 30 günlük tüm nedenlere bağlı mortalite, ikincil sonuçlar yoğun bakım yatışı ve septik şok progresyonuydu. AUROC'lar DeLong testiyle karşılaştırıldı; multivariable lojistik regresyon uygulandı. STROBE rehberine uyuldu.

Bulgular: Medyan yaş 78 (IQR 72–84); %54 kadın; 30 günlük mortalite %26,4 (n=32). Mortalite gözlenenlerde CALLY düşük (medyan 0,54 vs 1,88; $p < 0,001$), CFS yüksekti (6 vs 4; $p < 0,001$). CALLY+CFS birleşik skoru qSOFA'ya üstün (AUROC 0,81 [%95 GA 0,73–0,88] vs 0,66 [0,56–0,76]; DeLong p=0,004), SOFA'ya (0,77) benzer ayrım gücü sergiledi (Şekil 1).

Geriatrik sepsis hastalarında (n=121) 30 günlük mortalite öngörüsünde CALLY+CFS, SOFA ve qSOFA skorlarının ROC eğrileri. CALLY+CFS en yüksek ayrım gücünü göstermiştir (AUROC 0,81 vs 0,77 vs 0,66; DeLong p=0,004).

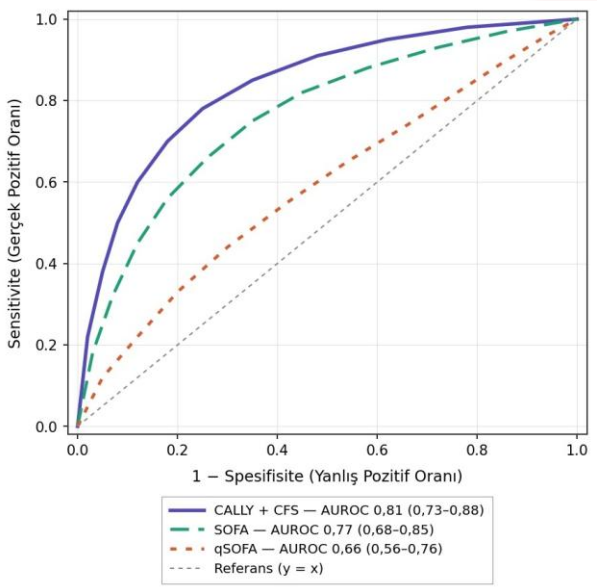

Sonuç: CALLY-CFS birleşik skoru, geriatrik acil servis sepsis hastalarında 30 günlük mortaliteyi qSOFA ve SOFA'ya kıyasla üstün doğrulukla öngörmektedir. Rutin laboratuvar parametrelerinden hesaplanabilir olması, erken risk stratifikasyonunda pragmatik bir araç sunmaktadır.

Yayın No: SS - 106

Acil Servise İntrakraniyel Kanama ile Başvuran Hastalarda Prognostik Nutrisyon İndeksi'nin Klinik Sonlanımlar ile İlişkisi

Hami Öz[1], Çağla Irmak Taş[1], Mehmet Göktuğ Efgan[1]

Hami Öz / İzmir Katip Çelebi Üniversitesi Atatürk Eğitim ve Araştırma Hastanesi

Giriş/Amaç: İntrakraniyel kanamalar (İKK), acil serviste yüksek mortalite/morbidite ile seyreden nörolojik aciller arasında yer almakta olup erken prognostik değerlendirmenin yapılması hasta yönetimi açısından önem taşımaktadır. Son yıllarda inflamasyon, immün yanıt ve beslenme durumunu birlikte yansıtan Prognostik Nutrisyonel İndeksin (PNI), çeşitli hastalıklarda klinik sonlanımlarla ilişkili olduğu gösterilmiştir. Bu çalışmada, acil servise intrakraniyel kanama ile başvuran hastalarda PNI değerinin klinik sonlanımlar ile ilişkisinin değerlendirilmesi amaçlandı.

Yöntem: Bu çalışma retrospektif, gözlemsel tek merkezli olarak gerçekleştirildi. Acil servise başvuran ve beyin bilgisayarlı tomografi ile intrakraniyel kanama tanısı doğrulanan 18 yaş ve üzeri hastalar çalışmaya dahil edildi. Hastaların demografik özellikleri, laboratuvar parametreleri, yoğun bakım ihtiyacı, acil servis ve hastane içi mortalite verileri retrospektif olarak değerlendirildi. PNI'nin prognostik performansı ROC analizi ile değerlendirildi. Uygun kesim noktaları Youden indeksi kullanılarak belirlendi.

Bulgular: Hastaların medyan yaşı 67 (IQR:25) yıl olarak saptandı. Acil serviste mortalite %7,2 (n=12), hastane içi mortalite %37,1 (n=62) idi. PNI'nin acil servis mortalitesini öngörmede yüksek performansa sahip olduğu saptandı (AUC: 0,821; p=0,001). Acil servis mortalitesi için optimal PNI kesim değeri 37,98 (duyarlılık %75,2, özgüllük %80) olarak belirlendi. Hastane içi mortalite analizinde ise PNI'nin orta düzeyde ayırt edici güce sahip olduğu görüldü (AUC: 0,648; p=0,001). Hastane içi mortalite için optimal PNI kesim değeri 38,97 (duyarlılık %78,1, özgüllük %48,39) saptandı. Düşük PNI değerine sahip hastalarda mortalite oranları daha yüksekti.

Sonuç: PNI, İKK ile acil servise başvuran hastalarda özellikle kısa dönem (acil servis) mortalitesini öngörmede yararlı, kolay hesaplanabilir ve düşük maliyetli bir biyobelirteçtir. Hastane içi mortalite tahmininde gücü daha sınırlı olsa da acil servisteki erken risk sınıflamasında klinik karar süreçlerine katkı sağlayabilir.

Yayın No: SS - 107

Jupiterin Halkaları

İbrahim Göçmen[2], Hakkı Göçmen[1]

İbrahim Göçmen / UEFA

Giriş/Amaç: Veritatis reprehende

başlık 1

açıklama 1

Tablo Başlığı

Başlık 1	açıklama 1	açıklama 12	açıklama 13
Başlık2	açıklama 14	açıklama 15	açıklama 6

Tablo Açıklaması

Yöntem: Maxime eveniet aute

Bulgular: In eum et nulla magn

başlık 2

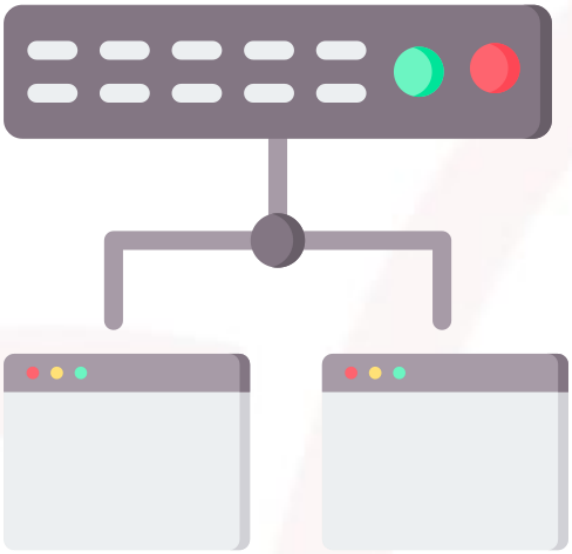

Açıklama 2

Sonuç: Laborum Dolorem mol

Yayın No: SS - 108

Akut Kolesistit Hastaları İçin Yapay Zeka Destekli Eğitim Materyallerinin Okunabilirliğinin Karşılaştırmalı Analizi ChatGPT ve Gemini

Ahmet Mert Aydemir[1], Cihan Bedel[2]

Cihan Bedel / Sağlık Bilimleri Üniversitesi Antalya Eğitim ve Araştırma Hastanesi

Giriş/Amaç: Akut kolesistit, safra kesesinin inflamasyonu ile karakterize yaygın bir gastrointestinal hastalıktır ve hasta eğitimi, tedavi sürecinin önemli bir parçasını oluşturmaktadır. Son yıllarda yapay zeka (YZ) tabanlı dil modelleri, hasta eğitim materyallerinin hazırlanmasında giderek daha fazla kullanılmaktadır. Ancak bu materyallerin okunabilirlik düzeyi, hastaların sağlık bilgilerini anlayabilmesi açısından kritik öneme sahiptir. Bu çalışmanın amacı, ChatGPT ve Gemini tarafından oluşturulan akut kolesistit eğitim materyallerinin okunabilirliğini karşılaştırmaktır.

Yöntem: Bu karşılaştırmalı çalışmada akut kolesistit hakkında oluşturulan yapay zeka destekli hasta eğitim metinleri analiz edilmiştir. OpenAI ChatGPT'den 20, Gemini'den ise 20 farklı metin elde edilmiştir. Metinlerin okunabilirliği; Average Reading Level Consensus, Automated Readability Index (ARI), Flesch Reading Ease, Fog Scale, Flesch–Kincaid Grade Level, Coleman–Liau Index, SMOG Index, Linsear Write Formula ve Forcast Readability Formula kullanılarak değerlendirilmiştir. Gruplar arasındaki farklılıklar istatistiksel olarak analiz edilmiş ve $p < 0,05$ değeri anlamlı kabul edilmiştir.

Bulgular: Gemini tarafından oluşturulan metinler, Flesch Reading Ease skorunda daha yüksek okunabilirlik göstermiştir (58.48±3.42 vs. 44.28±4.36; $p < 0,001$). Fog Scale sonuçları da Gemini içeriklerinin daha kolay okunabilir olduğunu ortaya koymuştur (11.44±1.42 vs. 15.48±1.36; $p < 0,001$). Automated Readability Index açısından ChatGPT daha düşük skor göstermiştir (9.32±2.38 vs. 12.42±2.44; $p=0.032$). Diğer okunabilirlik indekslerinde anlamlı fark saptanmamıştır.

Tablo 1. ChatGPT ve Gemini Tarafından Oluşturulan Akut Kolesistit Eğitim Materyallerinin Okunabilirlik Skorlarının Karşılaştırılması

	Open AI (n=20)	GEMINI (n=20)	p-Value
Average Reading Level Consensus	11.44±2.21	12.46±2.32	0.232
Automated Readability Index	9.32±2.38	12.42±2.44	0.032
Flesch Reading Ease	44.28±4.36	58.48±3.42	<0,001
Fog Scale	15.48±1.36	11.44±1.42	<0,001
Fesch-Kincaid Grade Level	9.44±0.84	9.84±0.67	0.356
Coleman–Liau Index	10.38±1.52	11.48±2.48	0.332
SMOG index	6.82±2.48	7.24±2,12	0.136
Linsear Write Formula	76.22±3.86	66.96±3.24	0.001
Forcast readability formula	12.44±0.86	12.32±1.48	0.248

Sonuç: Her iki yapay zeka modeli de akut kolesistit hakkında hasta eğitimi amacıyla kullanılabilecek okunabilir metinler üretmiştir. Bununla birlikte Gemini, bazı önemli okunabilirlik ölçütlerinde daha anlaşılır içerikler sunmuştur. Yapay zeka destekli hasta eğitim materyalleri sağlık okuryazarlığını artırma potansiyeline sahip olmakla birlikte, okunabilirliğin daha geniş hasta grupları için optimize edilmesine ihtiyaç vardır.

Yayın No: SS - 109

Acil Serviste Pulmoner Embolide Pan-İmmün İnflamasyon İndeksi: Prognostik Bir Belirteç Olabilir mi?

Tutku Duman Şahan[1], Bahadır Tayfun Zorlu[1], Sinem Bilgili[1]

Sinem Bilgili / İzmir Katip Çelebi Üniversitesi Atatürk Eğitim ve Araştırma Hastanesi, Acil Tıp Anabilim Dalı

Giriş/Amaç: Pulmoner emboli (PE), acil serviste sık karşılaşılan ve yüksek mortalite ile ilişkili klinik tablolardan biridir. Bu çalışmada, pan immün inflamasyon değerinin (PIV) PE hastalarında yoğun bakım ünitesine (YBÜ) yatış gereksinimi ve hastane içi mortaliteyi öngörmedeki prognostik değerinin değerlendirilmesi amaçlandı.

Yöntem: Bu tek merkezli retrospektif gözlemsel kohort çalışmasına, 01.01.2021-01.01.2023 tarihleri arasında üçüncü basamak bir acil serviste pulmoner bilgisayarlı tomografi anjiyografi ile PE tanısı doğrulanan 18 yaş ve üzeri hastalar dahil edildi. Demografik veriler, laboratuvar parametreleri, PIV değerleri, YBÜ yatışı ve hastane içi mortalite verileri hastane bilgi yönetim sistemi üzerinden elde edildi. Primer sonlanım YBÜ yatışı, sekonder sonlanım hastane içi mortalite olarak belirlendi. ROC analizleri ile parametrelerin prognostik performansları değerlendirildi.

Bulgular: Çalışmaya 151 hasta dahil edildi. Hastaların %27,15'inde YBÜ yatışı, %30,46'sında mortalite gelişti. PIV'nin mortaliteyi öngörmedeki performansı anlamlı bulunmazken (AUC=0,522; p=0,702) YBÜ yatışını öngörmede ise anlamlı performans gösterdi (AUC=0,622; p=0,031).

Şekil 1. Mortaliteyi öngörmede kullanılan parametrelerin ROC analizi

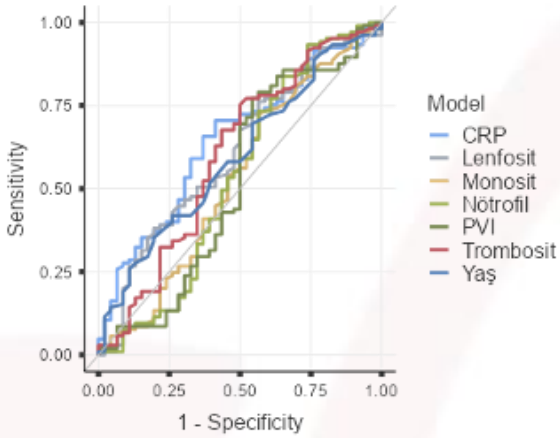

Şekil 2. Yoğun bakım ünitesine yatış gereksinimini öngörmede kullanılan parametrelerin ROC analizi

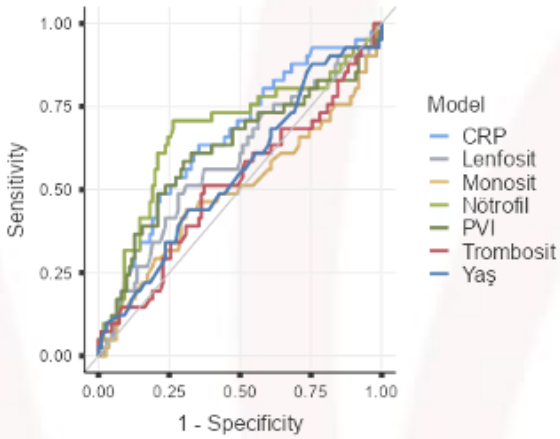

Sonuç: Pan immun inflamasyon değeri, pulmoner emboli hastalarında yoğun bakım gereksinimini öngörmede anlamlı bulunurken, hastane içi mortaliteyi öngörmede anlamlı bulunmamıştır. PIV'nin acil serviste PE hastalarının klinik ciddiyetini değerlendirmede tamamlayıcı bir biyobelirteç olarak kullanılabileceği düşünülmektedir.

4. Ulusal Acil Tıp Kongresi
Türkiye Acil Tıp Vakfı
Anı Yönet, Umuda Şans Ver
8-11 Haziran Elexus Resort Hotel, K.K.T.C

Yayın No: SS - 110

TOPLU TAŞIMADA SENKOP NEDENLİ ACİL SERVİS VAKALARININ; DEMOGRAFİK ÖZELLİKLERİ, PATOLOJİK BULGULARI VE KLİNİK SONLANIMLARI

Fatih Sorgun[1], Kaan Yusufoğlu[1]

Fatih Sorgun / İstanbul Haydarpaşa Numune Eğitim ve Araştırma Hastanesi

Giriş/Amaç: Senkop, ani geçici bilinç kaybı ile kendini gösteren durumlardan biridir. Toplu taşıma araçları; kapalı alan, kalabalık ortam, uzun bekleme süreleri ve ani manevra gibi özgün koşullar nedeniyle senkop açısından risk taşıyan ortamlardır. Bu çalışmada, toplu taşıma araçlarında senkop geçirerek acil servise başvuran hastaları değerlendirdik.

Yöntem: Retrospektif kesitsel tasarımdaki bu çalışmada, hastanemize başvuran toplu taşıma aracında senkop vakaları değerlendirilmiştir. Hastaların demografik özellikleri, olay saati, taşıt türü, laboratuvar ve EKG bulguları ile klinik sonlanımları analiz edildi.

Bulgular: Veri kümesi 29 olgudan oluşmaktaydı. Olguların yaş ortalaması 61 (yaş aralığı 26-89) idi. Olguların %65,5'i (n=19) erkek ve %34,5'i (n=10) kadındı. Hastaların %55,2'sinde (n=16) patolojik EKG bulgusu mevcuttu. Hemoglobin ortalaması 12,9 olup hastaların %37,9'unda (n=11) anemi mevcuttu. CRP ortalaması 95,1 ± 52,5 mg/L gibi oldukça yüksek bir değer görüldü. Hastaların %72,4'ünde laktat düzeyi > 2 mmol/L saptandı. Hastaların %79,3'ünde (n=23) eşlik eden travma saptandı. Hastaların %65,5'i taburcu edilirken, %17,2'si (n=5) servis yatışı ve %17,2'si (n=5) yoğun bakım yatışı ile sonuçlandı. Yatış gerektiren hastalarda CRP ve laktat düzeyinin daha yüksek olduğu görüldü.

Tablo 1

Değişken	Sonuç
Hasta sayısı	29
Yaş ortalaması	58,6 ± 18,8 yıl
Erkek oranı	%65,5
≥65 yaş	%37,9
Patolojik EKG	%55,2
CRP ortalaması	95,1 ± 52,5 mg/L
Laktat >2 mmol/L	%72,4
Anemi (HGB <12)	%37,9
Travma eşliği	%79,3
Taburculuk	%65,5
Servis yatışı	%17,2
Yoğun bakım yatışı	%17,2
En sık taşıt	Otobüs (%51,7)
En sık olay saati	Sabah (%44,8)

Toplu Taşıma Senkoplarında Klinik Risk Göstergeleri ve Klinik Sonlanımları

Sonuç: Bulgularımız toplu taşıma aracında senkop geçiren hastaların çok da heterojen olmayan klinik bir tablo sergilediğini göstermektedir. Bu hastaların yarısından fazlasında patolojik EKG, yüksek laktat ve anemi saptanması, bu grupta kapsamlı bir acil değerlendirmenin zorunluluğunu vurgulamaktadır. Yüksek travma eşlik etme oranı, sekonder yaralanmaların sistematik olarak değerlendirilmesi gerektiğini göstermektedir. Sonuç olarak; toplu taşımada senkop, yüksek travma yükü, belirgin laboratuvar anormallikleri ve %34,5 yatış oranıyla klinik olarak önemli bir antitedir. Bu hasta grubunun acil serviste kapsamlı ve sistematik biçimde değerlendirilmesi, klinik sonlanımları iyileştirme açısından kritik önem taşımaktadır.

4. Ulusal Acil Tıp Kongresi
Ani Yönet, Umuda Şans Ver
9-11 Haziran Elexus Resort Hotel, K.K.T.C

Yayın No: SS - 111

Adölesanlarda Acil Servise Başvuran Semptomatik Over Kistlerinde Boyut-Torsiyon İlişkisi: Alışılmış Kabul Her Zaman Geçerli Mi?

Eren Yaşa[1], Ezgi Özaksoy Yaşa[1]

Ezgi Özaksoy Yaşa / Prof.Dr.Cemil Taşçıoğlu Şehir Hastanesi

Giriş/Amaç: Over torsiyonu, adölesan kızlarda akut karın ağrısının önemli nedenlerinden biridir. Over kistlerinde büyük boyut sıklıkla torsiyon riski ile ilişkilendirilse de, semptomatik acil başvurularda kist boyutunun tek başına öngörücü değeri tartışmalıdır. Bu çalışmada, adölesan over kistlerinde kist boyutu ile torsiyon ilişkisinin değerlendirilmesi amaçlandı.

Yöntem: Ocak 2021–Mayıs 2025 tarihleri arasında acil servise semptomatik over kisti/kitleye bağlı karın ağrısı, kusma ve oral alımı tolere edememe gibi şikâyetlerle başvuran, akut batın ön tanısıyla cerrahi tedavi uygulanan hastalar retrospektif olarak incelendi. Hastaların yaşı, başvuru semptomları, lezyon tarafı, kist boyutları, ultrasonografi bulguları, cerrahi sonuçları kaydedildi. Hastalar, intraoperatif olarak over torsiyonu saptanan ve saptanmayan olmak üzere iki gruba ayrıldı. Gruplar arasında kist boyutları ve torsiyon karşılaştırıldı.

Bulgular: Çalışmaya 85 hasta alındı. Ortalama yaş 14,66 ± 3,48 yıl idi. Over torsiyonu 45 hastada (%52,9) saptanırken, 40 hastada (%47,1) torsiyon izlenmedi. Torsiyon grubunda sağ taraf tutulumu daha sık olup 31 olguda (%68,9) görüldü. Tüm hastalarda karın ağrısı mevcuttu. Kusma 34 hastada izlendi ve bunların 27'si torsiyon pozitifti. Ultrasonografi, doğrulanmış torsiyon olgularının 35'inde (%77,8) torsiyonu gösterdi. Ortalama kist boyutu torsiyon grubunda 69,9 ± 38,7 × 56,0 ± 39,3 mm, torsiyon olmayan grupta 78,7 ± 39,0 × 55,5 ± 30,3 mm idi. Kist boyutu ile torsiyon arasında istatistiksel anlamlı ilişki saptanmadı. Torsiyon olgularında 30 hastaya (%66,7) detorsiyon, 15 hastaya (%33,3) ooferektomi uygulandı.

Sonuç: Alışılmış kabulün aksine bu seride kist boyutu ile torsiyon arasında anlamlı bir ilişki gösterilemedi. Bu bulgu, torsiyon riskinin yalnızca morfometrik ölçütlerle değerlendirilemeyeceğini göstermektedir. Acil servis pratiğinde klinik şüphe, kusma, sağ taraf tutulumu ve ultrasonografi bulguları birlikte ele alınmalıdır.

Yayın No: SS - 112

Rosenthal Bazal Ven Anatomik Varyasyonlarının Non-Anevrizmal Perimezensefalik Subaraknoid Kanamadaki Rolü: Retrospektif Karşılaştırmalı DSA Çalışması

Serkan Sevgi[1], İsmail Okan Yıldırım[1], Ahmet Turan Kaya[1], Şükrü Gürbüz[2]

Şükrü Gürbüz / İnönü Üniversitesi Tıp Fakültesi Hastanesi Acil Tıp Anabilim Dalı

Giriş/Amaç: Non-anevrizmal perimezensefalik subaraknoid kanamanın (NAPSAK) patofizyolojisi halen tam olarak açıklanamamıştır. Son yıllarda Rosenthal bazal veninin (Basal Vein of Rosenthal, BVR) anatomik varyasyonlarının venöz köken hipotezinde önemli rol oynayabileceği öne sürülmektedir. Bu çalışmanın amacı, NAPH ve anevrizmal subaraknoid kanama (ASAK) olgularında BVR anatomik varyasyonlarını ve çap özelliklerini karşılaştırarak, venöz anatomik farklılıkların NAPH patofizyolojisindeki olası rolünü araştırmaktır.

Yöntem: Bu retrospektif çalışmaya dijital substraksiyon anjiyografi (DSA) ile değerlendirilen toplam 434 hasta dahil edildi. Hastalar NAPSAK (n=217) ve ASAK (n=217) olmak üzere iki gruba ayrıldı. BVR' nin anatomik varyasyonları Watanabe sınıflamasına göre Tip A, Tip B ve Tip C olarak değerlendirildi. Sağ ve sol BVR çapları ölçüldü. Ayrıca kanama kalınlığı, hemoraji lokalizasyonu, anterior sisternal yayılım, Glasgow Koma Skalası (GKS), Hunt–Hess evresi ve klinik risk faktörleri analiz edildi.

Bulgular: NAPSAK grubunda Tip C BVR varyasyonları ASAK grubuna göre anlamlı olarak daha sık saptandı. Sağ tarafta Tip C oranı NAPSAK grubunda %30,9 iken ASAK grubunda %16,6; sol tarafta ise sırasıyla %36,4 ve %21,2 olarak bulundu ($p < 0,001$). NAPSAK grubunda BVR çapları ASAK grubuna göre anlamlı derecede daha küçüktü ($p < 0,001$). Kanama kalınlığı NAPH grubunda ASAK grubuna kıyasla daha düşüktü ($p < 0,001$). NAPSAK grubunda GKS skorları anlamlı olarak daha yüksekti ($p < 0,001$). Alt grup analizlerinde, özellikle Tip C varyasyonlarının NAPSAK olgularında daha kalın kanama ile ilişkili olduğu görüldü.

NAPSAK BT görüntüsü

Beyin Tomografi görüntüsünde perimezensefalik sisternalarda subaraknoid kanama gösterilmektedir (kırmızı ok).

ASAK BT

Beyin Tomografi görüntüsünde silvian fissürler ve suprasellar sisternada yaygın subaraknoid kanama gösterilmektedir (sarı oklar).

Sonuç: Rosenthal bazal veninin anatomik varyasyonları, özellikle Tip C varyasyonu ve küçük ven çapları, non-anevrizmal perimezensefalik subaraknoid kanama ile güçlü ilişki göstermektedir. Bulgularımız, NAPSAK 'In venöz kökenli patofizyolojisini desteklemekte ve BVR anatomisinin potansiyel bir görüntüleme biyobelirteci olabileceğini düşündürmektedir.

Yayın No: SS - 113

Travmatik Kalça Çıkıklarının Demografik Verilerinin İncelenmesi

Tolga Koşar[1], Ayhan Sarıtaş[2], Kerem Sami Keyf[3], Erdal Murat Afşar[2]

Kerem Sami Keyf / Gaziosmanpaşa Eğitim ve Araştırma Hastanesi Acil Tıp Kliniği, İstanbul

Giriş/Amaç: Travmatik kalça çıkıkları, oluşmaları için genellikle yüksek enerjili travma gerektiren, nispeten nadir görülen çıkıklardır. Akut dönemde, siyatik sinir hasarı, uzun dönemde avasküler nekroz veya osteoartrit gibi komplikasyonlar gelişebilmektedir. Çalışmamızda travmatik kalça çıkıklarının demografik özelliklerini, mekanizmalarını, tedavi yöntem ve sürelerine bağlı olası komplikasyonları araştırarak literatüre katkıda bulunmayı amaçladık.

Yöntem: 2019-2024 yılları arasında travmatik kalça çıkığı tanısı alan tüm yetişkin hastaların demografik verileri, çıkık tipleri, uygulanan tedaviler ve takipte gelişen komplikasyonlar retrospektif ve tek merkezli analiz edildi.

Bulgular: Çalışmaya dahil edilen 30 hastanın 21'i erkek ve 9'u kadındı ve yaş aralığı 18 ile 77 arasındaydı (ortalama 43,5). Bu çalışmada travmatik kalça çıkıklarının %93,3'ü yüksek enerjili travma sonucu oluşurken önde gelen neden motorlu taşıt kazalarıydı (25 hasta, %83,4). Çalışmamızdaki hastaların %70'inde kalça eklemi dışında eşlik eden travma saptandı. Vakaların %80'inde posterior çıkık tespit edildi. Hastaların %43,3'üne başarılı kapalı redüksiyon sonrası takip ve %56,7'sine cerrahi tedavi önerilmiş olup, takiplerde %6,6'sında siyatik sinir arazı geliştiği ve %8,3'ünde osteoartroz gelişmesi sebebiyle protez ameliyatına gidildiği saptandı. Çıkıkların ortalama redüksiyon süresi 3 saat 14 dk olup, %36,6'sının ilk 6 saat içinde ve %6,6'sının 6. ve 12. saatler arasında redükte edildiği tespit edildi. Hiçbir çıkığın kapalı redüksiyon süresinin 12 saati aşmadığı gözlendi.

Yaş Dağılımı

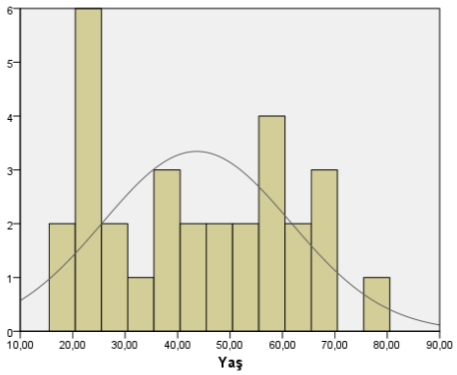

Aylara göre hasta dağılımı

	Sıklık	Yüzde
Şubat	5	16,7
Mart	1	3,3
Nisan	2	6,7
Mayıs	3	10,0
Haziran	9	30,0
Temmuz	2	6,7
Ağustos	3	10,0
Eylül	1	3,3
Kasım	1	3,3
Aralık	3	10,0
Total	30	100,0

Hastaların demografik özellikleri

		Sayı	%
Cinsiyet	Kadın	9	30
	Erkek	21	70
Travma Tipi	Yüksek Enerjili	28	93,3
	Düşük Enerjili	2	6,7
Çıkık Yönü	Posterior	24	80
	Anterior	5	16,7
	Santral	1	3,3
Travma Etyolojisi	Motorlu taşıt Kazası	25	83,3
	Düşme	4	13,3
	Spor Yaralanması	1	3,3

Sonuç: Çalışmamızda anterior çıkık oranı(%16,7) literatür(%10-15)'den daha yüksek olup posterior çıkık oranı daha düşük saptandı. Bunun temel nedeni, olgularımızın %83.4'ünün araç içi trafik kazası olması ve emniyet kemeri takmayan hastalarda dizin torpidoya (dashboard) ani ve dik açıyla çarpmasıyla açıklanmıştır. Redüksiyon süresinin 6 saati aşması, literatürle uyumlu olarak uzun dönem komplikasyon ve protez ameliyatı riskini anlamlı derecede ($p < 0.05$) artırmaktadır.

Yayın No: SS - 114

Acil Serviste Nadir Bir Akut Batın Nedeni: Trikobezoar Olgu Sunumu

Eren Yaşa[1], Ezgi Özaksoy Yaşa[1], Çiğdem Arslan Alıcı[3]

Eren Yaşa / Prof.Dr.Cemil Taşcıoğlu Şehir Hastanesi

Giriş/Amaç: Trikobezoar, özellikle adölesan kızlarda görülen, klinik bulguları çoğu zaman nonspesifik olan nadir bir gastrointestinal bezoar tipidir. Tekrarlayan epigastrik ağrı, kusma ve oral alım intoleransı ile acil servise başvuran hastalarda tanı gecikebilir. Bu olgu, saç yeme öyküsü olmaksızın akut batın tablosuyla başvuran trikobezoar olgusunu sunmayı amaçlamaktadır.

Olgu: On beş yaşında kız hasta üç gündür devam eden epigastrik ağrı, oral alımda azalma ve safrasız kusma şikâyetleriyle acil servise başvurdu. Özgeçmişinde benzer yakınmalarla tekrarlayan başvurular ve gastroözofageal reflü ön tanısıyla proton pompa inhibitörü kullanımı mevcuttu. Hasta ve ailesi saç yeme veya yabancı cisim yutma öyküsü tariflemedi. Fizik muayenede epigastrik ve sol üst kadran hassasiyeti saptandı. Laboratuvar incelemelerinde belirgin lökositoz veya inflamasyon yüksekliği izlenmedi. Ultrasonografide minimal serbest sıvı dışında tanısal bulgu saptanmadı

Oral alımı tolere edemeyen ve karın ağrısı devam eden hastaya kontrastlı abdominal bilgisayarlı tomografi çekildi. Görüntülemede mide içerisinde bezoar ile uyumlu görünüm ve gastroduodenal düzeyde invajinasyon şüphesi saptandı. Hasta akut batın ön tanısıyla operasyona alındı. Cerrahi eksplorasyonda büyük gastrik trikobezoar çıkarıldı; invajinasyon şüphesi oluşturan bulguların bezoar çıkarılması sonrası gerilediği görüldü. Postoperatif ergen psikiyatrisi değerlendirmesinde sosyal anksiyete ve akran zorbalığı öyküsü saptandı.

Bt görünümü

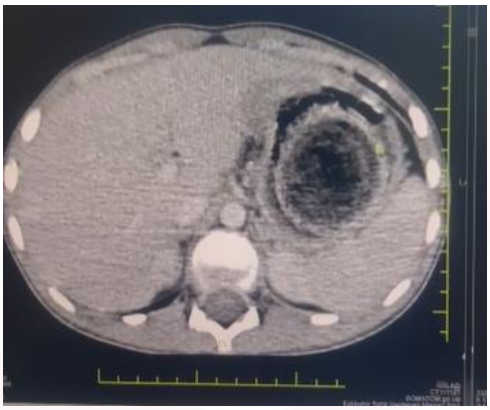

Trikobezoar bağlı gastrodoudenal İntussepsiyon görünümü

Trikobezoar

Operasyon ile çıkarılan trikobezoar görünümü

Sonuç: Trikobezoar, saç yeme öyküsü belirtilmese bile tekrarlayan epigastrik ağrı, kusma ve açıklanamayan oral alım intoleransı olan adölesan kızlarda akılda tutulmalıdır. Acil servis değerlendirmesinde persistan semptomlarda ileri görüntüleme tanıya katkı sağlayabilir. Cerrahi tedavi sonrası psikiyatrik değerlendirme rekürrensin önlenmesi açısından önemlidir.

Yayın No: SS - 115

İntraabdominal Vasküler Oklüzyonların Klinik Spektrumu: Dalak Enfarktı Temelinde Bir Olgu Sunumu

Buse Rumeysa Güney[1], Ebubekir Bahar[1], Asım Kalkan[1]

Buse Rumeysa Güney / Prof. Dr. Cemil Taşcıoğlu Şehir Hastanesi

Giriş/Amaç: Akut batın etiyolojisinde vasküler oklüzyonlar nadir görülmekle birlikte yüksek mortalite ve morbidite nedeniyle kritik öneme sahiptir. Klinik bulguların sıklıkla nonspesifik olması tanıda gecikmeye yol açabilmektedir. Bu çalışmada, akut batın tablosuyla başvuran ve splenik infarkt ile birlikte superior mezenterik arter trombozu saptanan olgunun literatür eşliğinde tartışılması amaçlandı.

Olgu: Bu çalışma, acil servise karın ağrısı ile başvuran 65 yaşındaki erkek hastanın geriye dönük olgu sunumu olarak planlandı. Hastanın klinik bulguları, laboratuvar sonuçları, radyolojik görüntülemeleri, tanı ve tedavi süreci değerlendirildi. Olgu sunumunun yazımında CARE algoritmasına uyulmuştur.

Bilinen KOAH öyküsü bulunan 65 yaşındaki erkek hasta, ani başlangıçlı sırta yayılan yırtıcı karakterde epigastrik ağrı şikayeti ile acil servise başvurdu. Hastanın fizik muayenesinde yaygın abdominal hassasiyet saptandı, ancak defans ve rebound bulgusu izlenmedi. Ön tanıda aort diseksiyonu düşünülmesi üzerine BT anjiyografi görüntülemesi yapıldı. Görüntülemede splenik enfarkt alanı ile birlikte superior mezenterik arter trombozu saptandı. Hastaya acil serviste analjezik tedavi ve unfraksiyone heparin uygulandı. Genel cerrahi ve kalp damar cerrahisi ekipleri tarafından değerlendirilen hastaya renal, mezenterik, aortoiliyak embolektomi uygulandı. İşlem sonrasında yoğun bakımda takip edilen hastaya 2 gün sonra akut mezenter iskemi nedeniyle total kolektomi ve anastomoz operasyonu gerçekleştirildi.

Şekil1: Splenik Enfarkt

Sonuç: Splenik infarkt, nonspesifik semptomlarla seyredebilmesi nedeniyle tanısı gecikebilen ve yüksek mortalite riski taşıyan nadir bir akut batın nedenidir. Bu olgu, nadir görülen splenik enfarktın tanısındaki güçlükleri ortaya koymakta ve erken tanı ile zamanında müdahalenin prognoz açısından kritik önem taşıdığını göstermektedir.

Yayın No: SS - 116

ChatGPT vs. DeepSeek: Tıp Uzmanlık Sınavında Karşılaştırmalı Bir Analiz

AYSE DILARA OZTERMELI[1], ERDEM AKALIN[1]

ERDEM AKALIN / Kocaeli Şehir Hastanesi, Acil Tıp Kliniği

Giriş/Amaç: ChatGPT literatürde geniş ölçüde incelenmiş olmasına rağmen, yakın zamanda tanıtılan DeepSeek yapay zeka aracı ücretsiz erişim ve çevrimdışı kullanılabilirlik gibi potansiyel avantajlar sunmaktadır. Bu çalışma, ChatGPT (GPT-5.1) ve DeepSeek (DeepSeek-V2)'in 2024 Tıp Uzmanlık Sınavı (TUS) performanslarını karşılaştırmayı amaçlamaktadır.

Yöntem: Toplam 200 çoktan seçmeli soru (100 temel bilimler, 100 klinik bilimler) her iki yapay zekâ programına manuel olarak girildi. Yanıtlar resmi cevap anahtarı ile karşılaştırılarak değerlendirildi. Puanlar ve sıralamalar çevrimiçi bir TUS sıralama aracı kullanılarak hesaplandı.

Bulgular: ChatGPT 200 sorunun 187'sini doğru yanıtladı (%93,5), DeepSeek ise 183 soruyu doğru yanıtladı (%91,5). ChatGPT genel doğrulukta anlamlı derecede daha yüksek performans gösterdi ($p < 0,01$), ancak temel bilimler ($p=0,157$) ve klinik bilimler ($p=1,00$) ayrı ayrı değerlendirildiğinde istatistiksel fark bulunmadı. Her iki yapay zekâ programı da gerçek sınav katılımcıları arasında birinci sırada yer alarak ileri düzey performans sergiledi.

Sonuç: Önceki çalışmalara kıyasla ChatGPT doğruluk oranında belirgin bir artış göstermiştir, bu da performansının geliştiğini ortaya koymaktadır. DeepSeek, tıp eğitiminde ChatGPT'ye alternatif olarak değerlendirilebilir ve klinik karar verme süreçlerindeki rolü açısından daha fazla araştırmayı gerektirmektedir.

Yayın No: SS - 117

Leriche Sendromu:Ani Başlayan Bilateral Alt Ekstremite Güçsüzlüğün Nadir Bir Nedeni

Zekeriya Çolak[1], Tugay Sarıçiçek[1], Muhammed Yusuf Çetinkaya[1], Özgür Söğüt[1]

Zekeriya Çolak / Haseki Eğitim ve Araştırma Hastanesi

Giriş/Amaç: Leriche sendromu, distal abdominal aorta ve iliak arterlerin oklüzyonu sonucu gelişen ve alt ekstremite dolaşım bozukluğu ile seyreden önemli bir vasküler hastalıktır. Genellikle kronik seyirli olmakla birlikte akut olgularda ani gelişen güçsüzlük, duyu kaybı ve nabız kaybı gibi bulgular ile ortaya çıkabilmektedir. Ani başlangıçlı ekstremite güçsüzlüğü ise acil serviste geniş ayırıcı tanıya sahip önemli klinik tablolardan biridir ve çoğunlukla nörolojik nedenler ön planda düşünülmektedir. Ancak vasküler patolojiler de benzer klinik bulgularla prezente olabilmekte ve tanıda gecikme ciddi klinik sonuçlara yol açabilmektedir. Bu olgu sunumunda, ani gelişen bilateral alt ekstremite güçsüzlüğü ile başvuran akut Leriche sendromu olgusunun sunulması amaçlandı.

Olgu: Bu çalışmada, acil servise bilateral alt ekstremite güçsüzlüğü ve gaita inkontinansı ile başvuran 45 yaşındaki kadın hastanın klinik, laboratuvar ve radyolojik bulguları retrospektif olarak değerlendirildi. Hastanın fizik muayene bulguları, laboratuvar sonuçları, torakoabdominal BT anjiyografi görüntüleri ve kardiyovasküler cerrahi süreci incelendi. Çalışma için hasta onamı alındı ve etik ilkelere uygun hareket edildi.

Hastanın özgeçmişinde 25 paket/yıl sigara kullanım öyküsü mevcuttu. Başvuruda tansiyon arteriyel 125/85 mmHg olup diğer vital parametreleri stabildi. Nörolojik muayenede alt ekstremite kas gücü bilateral 1/5 olarak değerlendirildi ve duyu kaybı saptandı. Periferik vasküler muayenede bilateral femoral nabız alınamadı ve alt ekstremitelerin soğuk-soluk görünümde olduğu izlendi. Torakoabdominal BT anjiyografide infrarenal abdominal aortada total oklüzyon, bilateral iliak arterlerde kontrast dolum defekti ve torasik aort düzeyinde intraluminal trombüs görünümü izlendi.

Sonuç: Ani gelişen ekstremite güçsüzlüğü ile başvuran hastalarda vasküler patolojiler ayırıcı tanıda mutlaka değerlendirilmelidir. Özellikle periferik nabız muayenesi erken tanıda kritik öneme sahiptir. Hızlı görüntüleme ve zamanında cerrahi müdahale klinik sonuçların iyileştirilmesinde belirleyici olabilir.

Yayın No: SS - 118

Derin Metabolik Asidoz ile Seyreden Metanol İntoksikasyonu: Olgu Sunumu

Sema Kaya[1]

Sema Kaya / Bilkent Şehir Hastanesi

Giriş/Amaç: Metanol intoksikasyonu, yüksek anyon açıklı metabolik asidoz ile seyreden ve erken tanı konulmadığında mortalitesi yüksek olan bir acil durumdur. Özellikle öyküye ulaşılamayan hastalarda tanı gecikebilir ve klinik seyir hızla kötüleşebilir. Bu çalışmada, öyküsü sınırlı olan bir hastada derin metabolik asidoz ile prezente olan metanol intoksikasyonunun tanısal ve klinik özelliklerinin sunulması amaçlanmıştır.

Olgu: Bu çalışma, acil servise başvuran bir olgunun retrospektif olarak klinik, laboratuvar ve tedavi süreci verilerinin incelenmesi ile oluşturulmuştur.Kırk üç yaşında erkek hasta, hastane kapısına bırakılmış halde acil servise getirildi. Hastaya ait tıbbi öykü ve bilinen hastalık bilgisine ulaşılamadı. Dış merkezde alkol alımı öyküsü olduğu, senkop öncesi görme bozukluğu ve bulantı kusması olduğu öğrenilen hastanın klinik durumunun hızla kötüleşmesi üzerine entübe edilerek merkezimize sevk edildiği bildirildi. Başvuru arteriyel kan gazında pH 6.89, HCO_3 4.4 mmol/L ve baz açığı -27.9 mmol/L ile uyumlu derin metabolik asidoz saptandı. Osmolal gap 62 mOsm/kg ve laktat düzeyi 13.6 mmol/L idi. Biyokimyasal incelemede glukoz 328 mg/dL, kreatinin 2.55 mg/dL ve potasyum 6.9 mmol/L bulundu. Serum etanol düzeyi negatif olarak saptandı. Metanol düzeyi hastanemizde çalışılmadığı için bakılamadı. Öykü, klinik ve laboratuvar bulguları doğrultusunda metanol intoksikasyonu düşünüldü. Tedavi kapsamında intravenöz bikarbonat infüzyonu, etanol tedavisi ve hemodiyaliz uygulandı. Hasta yoğun bakım ünitesine yatırıldı. Yaklaşık 1 aylık takip sonrasında hasta yoğun bakımda exitus kabul edildi.

Sonuç: Metanol intoksikasyonu, özellikle derin metabolik asidoz ile başvuran ve öyküye ulaşılamayan hastalarda akılda tutulması gereken ölümcül bir tablodur. Serum etanol düzeyinin negatif olması tanıda yol gösterici olabilir. Erken tanı ve uygun tedavi yaklaşımı mortaliteyi azaltmada kritik öneme sahiptir.

Yayın No: SS - 119

Akut KOAH Alevlenmesinde Elektrokardiyografik Sağ Kalp Yüklenme Bulgularının Ventilatuvar Destek İhtiyacı ve Kötü Klinik Sonuçları Öngörmedeki Rolü

Efe Kanter[1], Semih Musa Coşkun[2], Merve Çam[1], Sidal Esen[1], Ahmet Hakan Kılıç[1]

Ahmet Hakan Kılıç / İzmir Katip Çelebi Üniversitesi Tıp Fakültesi, Acil Tıp Anabilim Dalı

Giriş/Amaç: Akut KOAH alevlenmesi, ventilatuvar destek ihtiyacı ve mortalite ile ilişkili önemli bir acil servis başvuru nedenidir. Elektrokardiyografi (EKG), sağ ventrikül yüklenmesini yansıtan bulgular aracılığıyla hastalık şiddeti hakkında erken dönemde bilgi sağlayabilir. Bu çalışmada, akut KOAH alevlenmesi ile başvuran hastalarda elektrokardiyografik sağ kalp yüklenme bulgularının ventilatuvar destek ihtiyacı ve kötü klinik sonuçları öngörmedeki rolünün değerlendirilmesi amaçlandı.

Yöntem: Bu retrospektif gözlemsel çalışmaya akut KOAH alevlenmesi tanısıyla acil servise başvuran 387 hasta dahil edildi. Başvuru EKG'lerinde QTc ve QRS süresi, P pulmonale, sağ dal bloğu (RBBB), sağ aks deviasyonu ve sağ ventrikül strain bulguları değerlendirildi. Primer sonlanımlar non-invaziv mekanik ventilasyon (NIMV), invaziv mekanik ventilasyon (IMV) ve yoğun bakım yatışı gereksinimiydi. Sekonder sonlanım hastane içi mortalite olarak belirlendi. Veriler univaryat analiz ve çok değişkenli lojistik regresyon ile analiz edildi.

Bulgular: Hastaların medyan yaşı 73 yıl olup, %73,6'sı erkekti. NIMV ve IMV gereksinimi oranları sırasıyla %24,8 ve %10,3; yoğun bakım yatış oranı %15,2, hastane içi mortalite oranı %7,5 idi. NIMV gereksinimi olanlarda uzun QRS, yüksek kalp hızı, P pulmonale, RBBB, sağ aks deviasyonu ve RV strain varlığı anlamlıydı. IMV gereksinimi sağ aks deviasyonu ve RV strain varlığı ile ilişkiliydi. Yoğun bakım ve mortalitede uzun QRS, P pulmonale, sağ aks deviasyonu ve RV strain varlığı öne çıktı. Çok değişkenli analizde sağ aks deviasyonu, NIMV, IMV ve yoğun bakım yatışının bağımsız öngördürücüsüydü.

Hastaların demografik, elektrokardiyografik ve klinik özellikleri (n=387)

		İstatistik
Yaş*		73 (65-79)
Cinsiyet¥	Kadın	102 (26.4)
	Erkek	285 (73.6)
EKG Bulguları	QTc*	444 (426-469)
	Uzun QTc¥	192 (49.6)
	QRS*	86 (78-96)
	Uzun QRS¥	33 (8.5)
	Kalp hızı*	93 (81-107)
	P Pulmonale¥	18 (4.7)
	RBBB¥	39 (10.1)
	Sağ Aks¥	45 (11.6)
	RV Strain Bulgusu¥	33 (8.5)
Solunumsal Destek Göstergeleri	NIMV İhtiyacı¥	96 (24.8)
	NIMV Başarısızlığı¥,†	40 (41.7)
	IMV İhtiyacı¥	40 (10.3)
	Solunum Arresti¥	17 (4.4)
Acil Servis Sonlanımı¥	Taburcu	260 (67.2)
	Servis Yatışı	68 (17.6)
	YBU Yatışı	59 (15.2)
Hastane İçi Sonlanım¥	Hastane İçi Mortalite¥	29 (7.5)

**: medyan (çeyrekler arası aralık). ¥: sayı (n) ve yüzde (%).*

†: NIMV başarısızlığı oranı, yalnızca NIMV uygulanan hastalar içinde hesaplanmıştır.

HR: kalp hızı; RBBB: sağ dal bloğu; RV: sağ ventrikül; NIMV: non-invaziv mekanik ventilasyon; IMV: invaziv mekanik ventilasyon; YBÜ: yoğun bakım ünitesi.

Sonuç: Akut KOAH alevlenmesinde başvuru EKG'sinde saptanan sağ kalp yüklenme bulguları, özellikle sağ aks deviasyonu, ventilatuvar destek ihtiyacı ve kötü klinik sonuçların erken öngörülmesinde yararlı olabilir. Bu bulgular, acil serviste hızlı risk sınıflaması ve hasta yönetimine katkı sağlayabilir.

Yayın No: SS - 120

Hipoglisemi Maskesi Altında Akut İskemik İnme: Bir Olgu Sunumu

Adnan Yılmaz[1], Safa Dönmez[1], Sema Kaya[1]

Adnan Yılmaz / Ankara Bilkent Şehir Hastanesi

Giriş/Amaç: Hipoglisemi; bilinç değişikliği, konuşma bozukluğu ve fokal nörolojik defisitlerle başvurabilen, akut iskemik inmeyi taklit edebilen önemli metabolik acillerdendir. Ancak hipogliseminin saptanması eş zamanlı serebrovasküler olay varlığını dışlamaz. Bu olguda bilinç bulanıklığı ve nörolojik semptomlarla başvuran, ciddi hipoglisemi saptanmasına rağmen glukoz regülasyonu sonrası nörolojik bulguları devam eden ve ileri görüntülemede akut iskemik inme tanısı alan 88 yaşındaki erkek hastanın sunulması amaçlandı.

Olgu:Hastanın tedavi süreci retrospektif olarak değerlendirildi.Seksen sekiz yaşında erkek hasta bilinç bulanıklığı nedeniyle acil servise getirildi. Yakınlarından alınan anamnezde hastanın son olarak 12 saat önce sağlıklı olarak görüldüğü, sonrasında konuşma bozukluğu ve yemek yemede zorlanma şikayetlerinin başladığı öğrenildi. Özgeçmişinde demans, diabetes mellitus, hipertansiyon, mesane kanseri ve bypass mevcuttu. Geliş vital bulgularında kan şekeri 20 mg/dL ölçüldü bunun dışında patolojik bir bulgu saptanmadı.NIHSS 15 olarak hesaplandı Nörolojik muayenede GKS 15 bilinç açık, tüm ekstremitelerde kas gücü 5/5 olarak saptandı, ince motor hareketlerde bozulma, dizartrik konuşma ve bilateral görme alanında azalma saptandı. İntravenöz dekstroz tedavisi sonrası kan şekeri regüle edildi. Kan şekeri regülasyonu sonrası beklenen düzelme sağlanamayan hastaya BT ve MR görüntülemeleri yapıldı. MR görüntülmesinde bilateral temporoparyetal bölgelerde akut difüzyon kısıtlılığı izlendi. ve hasta akut iskemik serebrovasküler olay olarak değerlendirildi. Semptom başlangıcından itibaren yaklaşık 12 saat geçmiş olması nedeniyle intravenöz trombolitik tedavi açısından uygun bulunmadı. DMAH başlanılarak YBÜ takibine alındı. Hasta halen Nöroloji YBÜ'de yatmaktadır.

Şekil 1

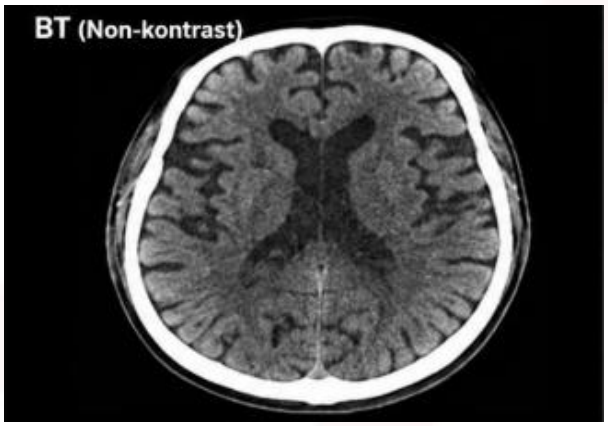

Non-kontrast beyin bilgisayarlı tomografi görüntüsünde akut patoloji izlenmedi.

Şekil 2.

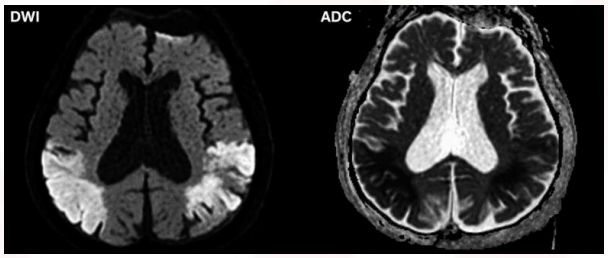

DWI ve ADC kesitlerinde bilateral temporoparyetal akut difüzyon kısıtlılığı izlenmektedir.

Sonuç: Olgu, hipogliseminin eş zamanlı serebrovasküler olaylara da eşlik edebileceğini göstermektedir. Acil serviste hipoglisemi saptanan hastalarda nörolojik bulguların tamamen düzelmemesi durumunda ek patolojiler açısından ileri değerlendirme yapılmalıdır. Acil servise başvuran hastalarda tanısal odaklanma hatasından kaçınılması önemlidir.

Yayın No: SS - 121

Diyabetik Ketoasidoz Tablosuyla Maskelenen Rüptüre Abdominal Aort Anevrizması

Mustafa Zivali[1], Güven Yılmaz[1], Emre Yılmaz[1], Mustafa Çalık[1]

Mustafa Zivali / Gaziosmanpaşa Eğitim ve Araştırma Hastanesi

Giriş/Amaç: Rüptüre abdominal aort anevrizması (rAAA), yüksek mortalite ile seyreden vasküler acillerden biridir. Atipik klinik prezentasyonlar tanıda gecikmeye ve bilişsel yanılgılara yol açabilir. Özellikle bilinen diyabeti olan hastalarda hiperglisemi ve metabolik asidoz varlığı, klinisyeni diyabetik ketoasidoz (DKA) tanısına yönlendirebilir.

Olgu: Altmış bir yaşında, bilinen diabetes mellitus öyküsü bulunan erkek hasta sağ yan ağrısı nedeniyle acil servise başvurdu. Hastanın aynı gün dış merkezde renal kolik ön tanısıyla değerlendirilip taburcu edildiği öğrenildi. Başvuru sırasında hipotansiyon (85/50 mmHg), taşikardi (124/dk), hiperglisemi (450 mg/dL) ve metabolik asidoz (pH: 7.15, HCO3: 12 mmol/L, laktat: 6.2 mmol/L, baz açığı: -14) saptandı. DKA, akut batın, renal ve vasküler patolojiler ön tanılarıyla sıvı resüsitasyonu ve insülin tedavisi başlandı.

Otuzuncu dakikada hemodinamik yanıtsızlık, seri kan gazında baz açığının -20'ye derinleşmesi ve hemoglobin düzeyinin 11.2 g/dL'den 8.9 g/dL'ye gerilemesi üzerine tanı yeniden değerlendirildi. Mevcut bulgular ve devam eden hipoperfüzyon, hemorajik şok ile uyumlu bulundu. Tekrarlanan fizik muayenede bilateral alt ekstremite nabızlarının alınamadığı ve batında pulsatil kitle bulunduğu saptandı. Ardından uygulanan RUSH protokolü kapsamında yapılan yatak başı ultrasonografide 9 cm infrarenal abdominal aort anevrizması ile yaygın intraabdominal serbest sıvı izlendi ve rAAA tanısı konuldu. Hasta acil cerrahiye alınarak başarılı şekilde opere edildi ve şifa ile taburcu edildi.

Yatak Başı Ultrasonografide İnfrarenal Abdominal Aort Anevrizması



Yatak başı ultrasonografide yaklaşık 9 cm çapında infrarenal abdominal aort anevrizması

Fizik Muayenede Abdominal Pulsasyon

Hastanın Tekrarlanan Fizik Muayenesinde Periumbilikal Bölgede Ekspansil Pulsasyon

Sonuç: rAAA, stres hiperglisemisi ve laktik asidoz nedeniyle DKA'yı taklit edebilir. Tedaviye dirençli metabolik asidoz ve ilerleyen baz açığı varlığında hemorajik şok mutlaka dışlanmalıdır. Standart tedaviye rağmen kötüleşen şok hastalarında tanının yeniden gözden geçirilmesi, tekrar fizik muayene ve yatak başı ultrasonografi hayat kurtarıcı olabilir. Anchoring bias, alternatif tanıların gözden kaçmasına yol açabilir.

Yayın No: SS - 122

Malatya'da Hava Ambulansı Kullanım Profili: 226 Helikopter Aktivasyonunun Analizi

Alper Demirkaya[1], Şükrü Gürbüz[2], Serdar Derya[2]

Şükrü Gürbüz / Malatya İnönü Üniversitesi Turgut Özal Tıp Merkezi, Acil Tıp Servisi

Giriş/Amaç: Hava ambulansı (helikopter ambulans) hizmeti, zaman duyarlı klinik durumlarda ve coğrafi engellerin bulunduğu bölgelerde kritik bir transfer modalitesidir. Bu çalışmanın amacı, Malatya 112 verilerine dayanarak helikopter ambulans aktivasyonlarının demografik, klinik ve coğrafi profilini ortaya koymaktır.

Yöntem: Ocak 2025 – Nisan 2026 tarihleri arasında Malatya 112'ye ait 96.724 vaka geriye dönük incelendi. Vaka sonuç detayı alanı "Helikopter Ambulansla Nakil" olarak kayıtlı vakalar çalışma grubunu oluşturdu. Yaş, cinsiyet, çağrı nedeni, ICD-10 tanı, triaj, başlangıç ilçesi ve kentsel/kırsal yerleşim değişkenleri analiz edildi.

Bulgular: Toplam 226 helikopter aktivasyonu saptandı (genel popülasyonun %0,23'ü). Hastaların %65,9'u erkek, medyan yaş 65, %51,3'ü 65 yaş ve üzerindeydi. Aktivasyonların %98,2'si hastaneler arası naklik amacıyla yapıldı; sadece üç travma ve bir medikal saha aktivasyonu kaydedildi. Triaj dağılımında kırmızı kod %58,8, sarı kod %40,3 idi. En sık endikasyonlar tanımlanmamış göğüs ağrısı (n=24), akut miyokard enfarktüsü (n=28; iki ICD kodu birleştirilmiş), dispne (n=17), serebrovasküler hastalık (n=18) ve aort anevrizma/diseksiyonu (n=3) olarak sıralandı. Dolaşım sistemi tanıları tek başına aktivasyonların %29,6'sını oluşturdu. Vaka kökenli ilçeler arasında Arapgir (n=74) ve Darende (n=69) önde gelmekte; merkez ilçelerden de 40 il dışı nakil kaynaklı aktivasyon yapılmıştır.

Sonuç: Malatya'da helikopter ambulans hizmeti, ağırlıklı olarak yaşlı, kardiyovasküler ve serebrovasküler aciller için hastaneler arası nakil amacıyla kullanılmaktadır. Uzak ilçelerden merkeze ve merkezden il dışına yapılan transferler iki ana kullanım örüntüsünü oluşturmaktadır. Helikopter aktivasyon kriterlerinin standardize edilmesi ve travma hastaları için saha aktivasyonu kullanımının değerlendirilmesi gerekmektedir.

Yayın No: SS - 123

Sessiz Saatler, Ölümcül Dakikalar: Kalsiyum Kanal Blokeri ve Metformin Birlikte Alımına Bağlı Fulminan MALA Olgusu

İlayda CİVELEK[1], Aslı TAŞ[1], Derya ÖZTÜRK[1]

Aslı TAŞ / SBÜ Şişli Hamidiye Etfal Eğitim ve Araştırma Hastanesi

Giriş/Amaç: Kalsiyum kanal blokeri (KKB) ve metformin doz aşımı, yüksek mortalite ile ilişkili toksikolojik tablolardır. KKB toksisitesi dirençli hipotansiyon ve bradiaritmiye yol açarken, etanol ile alınan metformin, metformin ilişkili laktik asidoz (MALA) riskini belirgin şekilde artırır. Bu olguda, başlangıçta stabil seyreden ancak hızla kardiyovasküler kollaps ve ağır metabolik asidoz gelişen çoklu ilaç intoksikasyonunun acil yönetiminin sunulması amaçlanmıştır.

Olgu: Özkıyım amacıyla çoklu ilaç alımı sonrası acil servise başvuran 47 yaşındaki hastanın klinik seyri, laboratuvar bulguları ve uygulanan tedavileri retrospektif olarak değerlendirildi.

Hasta acile amlodipin ve metformin ile etanol alımı sonrası başvurdu. İlk değerlendirmede vital bulguları stabildi. Gastrik lavaj ve 1 g/kg aktif kömür uygulandı. Başvurudan yaklaşık 2 saat sonra derin bradiaritmi, hipotansiyon ve bilinç değişikliği gelişmesi üzerine entübe edildi. KKB toksisitesi düşünülerek intravenöz kalsiyum uygulandı, transkutanöz pacemaker bağlandı. Yüksek doz insülin glukoz tedavisi başlandı. Dirençli hipotansiyonu nedeniyle intravenöz lipid emülsiyonu ve vazopressör/inotrop tedavi eklendi. Seri laboratuvar incelemelerinde pH:7.03 HCO3:7 BE:-21 Laktat:22 görüldü. Yüksek anyon açıklı derin metabolik asidoz ve laktik asidoz saptandı. Klinik tablo MALA olarak değerlendirildi, EXTRIP önerileri doğrultusunda acil hemodiyaliz uygulandı. Yoğun bakıma interne edilen, izlemi sırasında persistan laktik asidoz, akut böbrek hasarı ve çoklu organ disfonksiyonu gelişen hastanın ileri yaşam desteğine rağmen kaybedildiği görüldü.

Sonuç: KKB ve metformin birlikte alımlarında başlangıç klinik stabilitesi yanıltıcı olabilir. Oluşturduğu sinerjistik etkiyle hızla kardiyovasküler kollaps ve dirençli asidoza ilerleyebilen ölümcül bir toksidrom oluşturabilir. Bu tür vakalarda; seri kan gazı ve laktat izlemi yapılması, agresif destek tedavilerinin (kalsiyum, lipid emulsiyonu, HDI/ILE) değerlendirilmesi ve EXTRIP kriterleri doğrultusunda erken renal replasman tedavisine başlanması mortaliteyi azaltmada kritik öneme sahiptir.

Yayın No: SS - 124

Epileptik Nöbet Sonrası Gelişen Bilateral Posterior Omuz Kırıklı Çıkığı Ve Eşlik Eden L2 Kompresyon Fraktürü: Nadir Bir Olgu Sunumu

Oğuzhan Örentaş[1], Ramazan Özel[1], Bengisu Çavdar[1]

Oğuzhan Örentaş / Yıldırım Beyazıt Üniversitesi Yenimahalle Eğitim ve Araştırma Hastanesi

Giriş/Amaç: Posterior omuz çıkıkları tüm omuz çıkıklarının %2-5'ini oluşturmakta olup bilateral posterior kırıklı çıkıklar oldukça nadir görülmektedir(1). En sık nedenleri epileptik nöbet, elektrik çarpması ve yüksek enerjili travmalardır(2). Tanı sıklıkla atlanabilmekte ve gecikmiş tanı ciddi morbiditeye yol açabilmektedir. Epileptik nöbet sonrası gelişen bilateral posterior omuz kırıklı çıkığına eşlik eden vertebral kompresyon fraktürü birlikteliği literatürde oldukça seyrek bildirilen bir klinik tablodur.

Olgu: Kırk beş yaşında erkek hasta, bilinen epilepsi tanısı ve valproik asit kullanımı mevcutken, başvurudan önceki gün ilacını almadığı ve alkol kullandığı öğrenildi. Hasta postiktal dönem sonrası acil servise başvurdu. Başvuru sırasında GKS:15, oryante-koopere olup vital bulguları stabildi. Hastanın sol omuzda belirgin ağrı, hassasiyet ve apolet bulgusu; sağ omuz ve lomber bölgede palpasyonla ağrı mevcuttu. Yapılan görüntülemelerde bilateral humerus başında posteromedial subluksasyon ve anteromedialde deplase fraktür saptandı. Ayrıca L2 vertebra korpusunda kompresyon fraktürü izlendi. Ortopedi tarafından bilateral omuz redüksiyonu yapıldı. Sağ omuz instabilitesi nedeniyle operasyon önerildi. Beyin cerrahisi tarafından L2 kompresyon fraktürü nedeniyle yatış ve operasyon planlandı. Hasta stabilize edilerek servise yatırıldı.

Görüntüleme

Bulgular: Epileptik nöbet sırasında gelişen ani ve güçlü internal rotator kas kontraksiyonları posterior omuz çıkığının temel mekanizmasını oluşturmaktadır (3). Bilateral posterior omuz kırıklı çıkıkları nadir görülmekle birlikte tanı gecikme oranları yüksektir. Hastaların önemli bir kısmında başlangıç grafileri yanlış yorumlanabilmekte ve özellikle aksiller görüntüleme yapılmadığında tanı gözden kaçabilmektedir (4). Ayrıca nöbet sırasında oluşan aksiyel yüklenme vertebral kompresyon fraktürlerine neden olabilmektedir.

Sonuç: Epileptik nöbet sonrası bilateral omuz ağrısı ve bel ağrısı tarifleyen hastalarda posterior omuz çıkığı, humerus başı kırığı ve vertebral kompresyon fraktürü birlikte değerlendirilmelidir. Erken görüntüleme, multidisipliner yaklaşım tanı gecikmesini önleyerek morbiditeyi azaltabilir.

Yayın No: SS - 125

Astım Atağa Bağlı Pnömomedistinum olgusu

Huriye Akay[1], Bengisu Çavuşoğlu[1], Mereme Kurtishi Chepe[1], Zehra Kurt[1]

Mereme Kurtishi Chepe / İzmir Şehir Hastanesi Acil Tıp Kliniği

Giriş/Amaç: Bu olgu sunumunda acil servsie astım öyküsü olup nefes darlığı ile gelen ve radyolojik görüntülemede pnömomediastinum saptanan bir olguyu sunduk

Olgu: 24 yaş bilinen astım tanılı, aralıklı olarak salbutamol inhaler kullanımı olan erkek hasta 3 gündür mevcut olan öksürük ve 1 saat önce başlayan ani nefes darlığı ve retrosternal bölgede yoğunlaşmış olan süreğen göğüs ağrısı şikayeti ile acil servise başvurdu. Geçirilmiş operasyon öyküsü bulunmayan hastanın 5 paket/yıl sigara kullanım öyküsü mevcut. Hastanın fizik muayenesinde taşikardi dışındaki vital bulguları normal sınırda saptandı. Oskültasyonda bilateral solunum sesleri eşit, wheezing mevcut, boyun bölgesinde palpasyonda subkutan amfizemle uyumlu krepitasyon mevcut. Laboratuvar tetkiklerinde akut faz reaktan yüksekliği bulunan hastanın lökosit sayısı 20.450/ml, nötrofil sayısı 16940/ml ve CRP 40 mg/L olarak bulundu. PA akciğer görüntülemesinde boyun bölgesinde subkutan amfizem ile uyumlu değerlendirildi. Toraks bilgisayarlı tomografi görüntülemesinde posterior mediastenden tiroid bezi komşuluğunda sternotiroid kas komşuluğuna dek yayılan , pnömomediastinum ile uyumlu görünüm saptandı. Servis yatışı süresinde oksijen ve bronkodilatör tedavi uygulanan hastaya yapılan fiberoptik bronkoskopide mukus tıkacı dışında bir bulgu saptanmadı ve tedavi sonrası hasta sağlıklı bir şekilde taburcu edildi.

PA akciğer grafisi

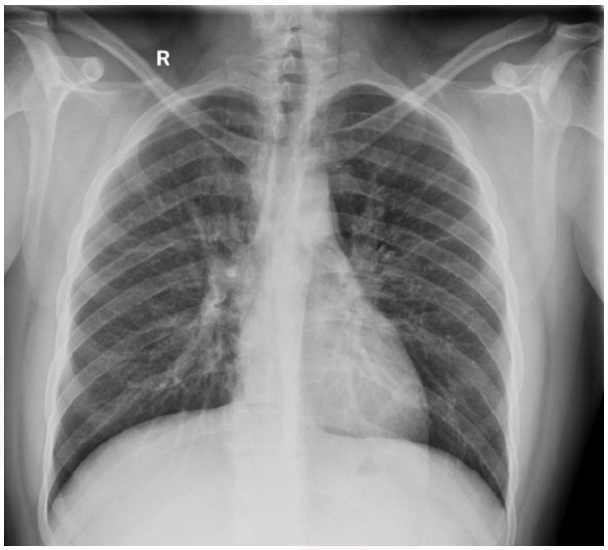

PA akciğer grafisinde boyun bölgesinde cilt havaya ait görünüm

Toraks BT

Toraks BT'de pnömomediastinum

Sonuç: Acil servise gelen astım hastalarında astıma bağlı pnömomediastinum komplikasyonu akılda bulundurulmalı, fizik muayenede cilt altı krepitasyon ve PA akciğer grafisinde cilt altı hava varlığı açısından dikkat edilmelidir.

4. Ulusal Acil Tıp Kongresi
Anı Yönet, Umuda Şans Ver
8-11 Haziran Elexus Resort Hotel, K.K.T.C

Yayın No: SS - 126

Nebülize Salbutamol ve İpratropiumun Damar İçi Kötüye Kullanımının Şiddetli Hipokalemi, Atriyal Fibrilasyon ve İkincil Miyokard Hasarına Yol Açması: Bir Olgu Sunumu

Mürsel Koçer[1], Muhammed Alkaya[2]

Muhammed Alkaya / Kahramanmaraş Sütçü İmam Üniversitesi

Giriş/Amaç: β_2-agonistler obstrüktif hava yolu hastalıklarının tedavisinde yaygın kullanılmakla birlikte aşırı sistemik maruziyet durumunda ciddi kardiyovasküler ve metabolik toksisiteye yol açabilir. Hipokalemi ve aritmi gelişimi en önemli komplikasyonlardandır. Nebülize bronkodilatörlerin intravenöz kötüye kullanımı ise oldukça nadir bildirilmektedir.Bu olgu sunumunda, nebülize salbutamol ve ipratropiumun intravenöz uygulanmasına bağlı gelişen şiddetli hipokalemi, hızlı ventriküler yanıtlı atriyal fibrilasyon ve Tip 2 miyokard enfarktüsü fizyolojisi ile uyumlu sekonder troponin yükselmesi ile seyreden nadir bir vaka sunulmaktadır.

Olgu: On dokuz yaşında kadın hasta, intihar amacıyla nebülize salbutamol ve ipratropium solüsyonlarını intravenöz uygulama sonrası çarpıntı şikayeti ile acil servise başvurdu. Klinik, elektrokardiyografik ve laboratuvar bulguları değerlendirildi ve yoğun bakım izlemi gerçekleştirildi.

Başvuruda kalp hızı 181/dk olup EKG'de hızlı ventriküler yanıtlı atriyal fibrilasyon saptandı. Serum potasyum düzeyi 2,3 mmol/L idi. İntravenöz potasyum replasmanı sonrası ritim spontan olarak sinüse döndü. Takipte troponin I yüksekliği izlendi; ancak iskemik EKG veya ekokardiyografik bulgu saptanmadı. Klinik tablo, taşiaritmi ve hipokalemiye bağlı sekonder miyokard hasarı (Tip 2 MI fizyolojisi) olarak değerlendirildi.

Sonuç: İntravenöz β_2-agonist kötüye kullanımı nadir ancak yaşamı tehdit edici hipokalemi, atriyal fibrilasyon ve sekonder miyokard hasarına yol açabilir. Erken tanı, hızlı elektrolit replasmanı ve yakın kardiyak izlem prognoz açısından kritik öneme sahiptir.

4. Ulusal Acil Tıp Kongresi
Anı Yönet, Umuda Şans Ver
9-11 Haziran Elexus Resort Hotel, K.K.T.C

Yayın No: SS - 127

112 Acil Sağlık Hizmetlerinde Çağrı Yoğunluğunun Sirkadiyen Dağılımı: 96.724 Çağrının Saat, Gün ve Çağrı Türüne Göre Analizi

Alper Demirkaya[1], Şükrü Gürbüz[2], Serdar Derya[2]

Şükrü Gürbüz / Malatya İnönü Üniversitesi Turgut Özal Tıp Merkezi, Acil Tıp Servisi

Giriş/Amaç: Acil sağlık hizmetlerinin operasyonel planlaması, çağrı yoğunluğunun zamansal dağılımının doğru anlaşılmasına dayanır. Bu çalışmanın amacı; Malatya 112 verilerinde çağrı yoğunluğunun saatlik, günlük, aylık ve çağrı türü temelli sirkadiyen dağılımını tanımlamak ve vardiya/personel planlamasına yönelik somut çıkarımlar üretmektir.

Yöntem: Ocak 2025 – Nisan 2026 tarihleri arasında Malatya 112 Acil Sağlık Hizmetleri'nde kayıt altına alınan tüm 96.724 vaka geriye dönük incelendi. İhbar saati ve tarihi üzerinden çağrı yoğunluğu 24 saatlik dilimler, haftanın günleri ve aylar bazında analiz edildi. Trafik kazası, intihar girişimi, iş kazası, yangın ve medikal çağrı kategorileri için saatlik dağılım ayrı olarak değerlendirildi.

Bulgular: Çağrı yoğunluğunun gün içinde belirgin bir sirkadiyen örüntü gösterdiği saptandı. En düşük yoğunluk saat 05:00'te (n=1.456), en yüksek yoğunluk saat 14:00'te (n=5.828) gözlendi; pik/dip oranı 4,0 idi. Dört saatlik dilim analizinde dağılım: gece (00:00-06:00) %13,2, sabah (06:00-12:00) %23,5, öğle-ikindi (12:00-18:00) %33,8 ve akşam (18:00-24:00) %29,4. Hafta günleri arasında Çarşamba (n=5.937) en yoğun, Cumartesi (n=5.040) en sakin gün oldu. Trafik kazaları pik saati 18:00 (n=682), iş kazaları %45,6 oranıyla 12:00-18:00 arası, intihar girişimleri %35,3'ü akşam saatlerinde gözlendi. Medyan yanıt süresi tüm dilimlerde 7,9-8,5 dakika arasında değişti; pik saatlerde anlamlı uzama saptanmadı.

Sonuç: Malatya 112 çağrı yoğunluğu öğleden sonra zirve yapan, gece yarısından sabaha doğru azalan tipik bir sirkadiyen örüntü izlemektedir. Trafik ve iş kazalarının mesai paralel dağılımı, intihar girişimlerinin akşam saatlerinde yığılması; vardiya planlaması, ekip yedeklemesi ve hedefli halk sağlığı müdahaleleri için somut zamansal hedefler sunmaktadır.

4. ULUSAL ACİL TIP KONGRESİ
Anı Yönet, Umuda Şans Ver
8-11 HAZİRAN ELEKUS RESORT HOTEL, K.K.T.C

Yayın No: SS - 128

Kounis Sendromu: Nadir Bir Akut Koroner Sendrom Vaka Sunumu

Orhun Çakır[1], Furkan Kadir Gökçe[1], Hüseyin Acar[1]

Orhun Çakır / İzmir Katip Çelebi Üniversitesi Atatürk Eğitim ve Araştırma Hastanesi

Giriş/Amaç: Kounis sendromu, alerjik reaksiyonlar ile ilişkili gelişen nadir ancak hayatı tehdit edebilen bir akut koroner sendrom tablosudur. Sendromun temel patofizyolojisinde mast hücre aktivasyonu sonrası salınan histamin, lökotrienler, trombosit aktive edici faktör ve çeşitli sitokinler yer almakta olup, bu mediyatörler koroner vazospazm, aterosklerotik plak rüptürü veya tromboza yol açabilmektedir.

Olgu: Bu olguda, 42 yaşındaki erkek hasta araçla seyir hâlindeyken arı sokması sonrası fenalaşma ve göğüs ağrısı gelişmesi üzerine değerlendirildi. Olay yerinde asistoli saptanan hastaya kardiyopulmoner resüsitasyon uygulanarak entübe edildi ve yaklaşık 50 dakikalık resüsitasyon sonrası spontan dolaşım geri döndü.

Elektrokardiyografide yaygın anterior derivasyonlarda ST segment elevasyonu saptanması üzerine hasta koroner anjiyografi amacıyla merkezimize sevk edildi. Laboratuvar incelemelerinde kardiyak belirteçlerde belirgin yükseklik ve derin metabolik asidoz izlendi. Koroner anjiyografide sağ koroner arter normal, LAD'de nitrat sonrası belirgin dilatasyon ve D1 dalında spazm lehine değerlendirilen %80-90 darlık saptandı.

Elektrokardiyografi

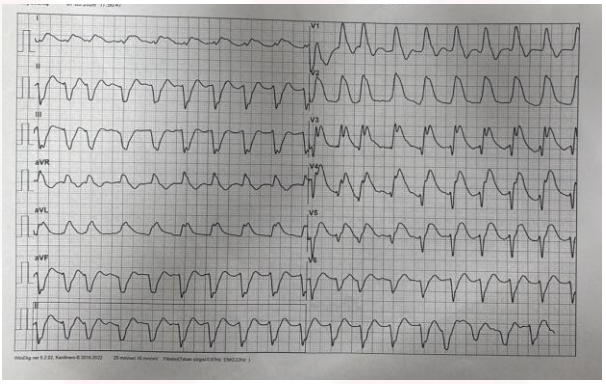

Hastanın ilk başvurusunda çekilen EKG' si

Sonuç: Klinik bulgular Kounis sendromu ile uyumlu değerlendirildi. Bu sendromda, tedavi sürecinde hem anafilaktik reaksiyonun hem de akut koroner sendromun eş zamanlı yönetilmesi gerekliliği klinik yaklaşımı zorlaştırmaktadır. Özellikle hemodinamik bozulma gelişen hastalarda erken tanı ve hızlı müdahaleye rağmen mortalite görülebilmektedir. Sunulan olguda, yoğun medikal tedavi ve primer koroner anjiografiye rağmen anjiyografi sonrası gelişen yeniden kardiyak arrest nedeniyle hasta kaybedildi. Bu olgu, Kounis sendromunun hızlı progresyon gösterebilen ve mortal seyredebilen önemli bir klinik antite olduğunu ve alerjik reaksiyon ile akut koroner sendrom birlikteliğinde erken tanının kritik olduğunu göstermektedir.

Yayın No: SS - 129

Antikoagüle Atriyal Fibrilasyon Hastalarında Akut Koroner Sendrom Ön Tanısıyla Yapılan Koroner Anjiyografilerin Analizi: Bir Pilot Çalışma

Tuba Şafak[1], Onur Çakmak[1]

Tuba Şafak / Ankara Etlik Şehir Hastanesi, Acil Tıp Kliniği

Giriş/Amaç: Atriyal fibrilasyon (AF) hastalarında troponin yüksekliği sıklıkla akut koroner sendrom (AKS) şüphesine yol açmaktadır. Bu pilot çalışmada, göğüs ağrısı/AKS ön tanısıyla koroner anjiyografiye alınan uzun süreli oral antikoagülan kullanan AF hastalarının klinik ve koroner anjiyografi bulgularının değerlendirilmesi amaçlandı.

Yöntem: Bu retrospektif gözlemsel pilot çalışma, 01.05.2025–30.04.2026 tarihleri arasında üçüncü basamak bir acil serviste gerçekleştirildi. Çalışma döneminde göğüs ağrısı ile başvuran 33.079 hasta tarandı. Kardiyak özellikte göğüs ağrısı nedeniyle değerlendirilen 8.310 hasta arasından AKS ön tanısıyla acil koroner anjiyografi uygulanan 2.447 hasta çalışma havuzunu oluşturdu. Başvuru elektrokardiyografisinde AF saptanan 274 hastanın; hızlı ventrikül yanıtlı AF, 6 aydan kısa oral antikoagülan kullanımı ve yeni tanı AF kriterleri nedeniyle dışlanması sonrası 12 hasta çalışmaya dahil edildi. Demografik veriler, troponin düzeyleri, ekokardiyografik bulgular ve koroner anjiyografi sonuçları değerlendirildi.

Bulgular: Hastaların median yaşı 67,5 (IQR: 59,5–69,5) yıl olup %50'si kadındı. Tüm hastalarda önceden bilinen koroner arter hastalığı mevcuttu ve tamamı uzun süreli oral antikoagülan tedavi kullanmaktaydı. Median T0 troponin değeri 34,3 (IQR: 24,1–73,0), median T3 troponin değeri ise 37,0 (IQR: 29,3–64,5) olarak saptandı. Hastaların %66,7'sinde hipokinezi saptanmazken tüm hastalarda sağ boşluklar normaldi. Koroner anjiyografi sonuçlarında hastaların %83,3'ünde kritik koroner darlık saptanmadı. Hiçbir hastaya yeni stent implantasyonu uygulanmadı. Hastaların %83,3'ü medikal tedavi ile takip edilirken yalnızca %16,7'si CABG açısından değerlendirildi.

Tablo 1. AF Hastalarının Bazal Klinik ve Laboratuvar Özellikleri

Tablo 1. AF Hastalarının Bazal Klinik ve Laboratuvar Özellikleri	
Değişken	**AF Hastaları (n=12)**
Demografik özellikler	
Yaş, median (IQR)	67.5 (59.5-69.5)
Kadın cinsiyet, n (%)	6 (50)
Hipertansiyon, n (%)	10 (83.3)
Diabetes mellitus, n (%)	6 (50)
Koroner arter hastalığı, n (%)	12 (100)
Troponin değerleri	
T0 troponin, median (IQR)	34.3 (24.1-73.0
T3 troponin, median (IQR)	37.0 (29.3-64.5)
Oral antikoagülan türü	
Warfarin, n(%)	5 (41.7)
Apiksaban, n(%)	3 (25)
Edoksaban, n(%)	2 (16.7)
Rivaroksaban, n(%)	2 (16.7)

Tablo 2. AF Hastalarının Ekokardiyografik ve Koroner Anjiyografi Bulguları

Tablo 2. AF Hastalarının Ekokardiyografik ve Koroner Anjiyografi Bulguları	
Değişken	**AF hastaları (n=12)**
EF, median (IQR)	52.5 (50-60)
SPAB, median (IQR)	35 (29.5-39.8)
LA, median (IQR)	4.7 (4.27-5.15)
Hipokinezi yok, n(%)	8 (66.7)
Global hipokinezi, n(%)	1 (8.3)
Multiple/bölgesel hipokinezi, n(%)	3 (25)
Sağ boşluklar normal, n(%)	12 (100)
Kritik darlık yok, n(%)	10 (83.3)
Üç damar hastalığı, n(%)	2 (16.7)
Yeni stent implantasyonu yok, n(%)	12 (100)
Medikal tedavi, n(%)	10 (83,3)
CABG önerisi, n(%)	2 (16.7)
EF: ejeksiyon fraksiyonu, SPAB: sistolik pulmoner arter basıncı, LA: sol atrium, CABG: koroner arter by-pass greftleme	

EF: ejeksiyon fraksiyonu, SPAB: sistolik pulmoner arter basıncı, LA: sol atrium, CABG: koroner arter by-pass greftleme

Sonuç: Göğüs ağrısı/AKS şüphesiyle koroner anjiyografiye alınan ve uzun süreli oral antikoagülan kullanan AF hastalarında kritik koroner lezyon ve revaskülarizasyon gereksiniminin düşük olduğu gözlendi. Bu bulgular, AF hastalarında troponin yüksekliğinin her zaman akut aterotrombotik koroner olay ile ilişkili olmayabileceğini düşündürmektedir.

Yayın No: SS - 130

Makine Öğrenme Yöntemleri ile Kilo Tahmini

Huriye Akay[1], Serhat Akay[2]

Huriye Akay / İzmir Şehir Hastanesi

Giriş/Amaç: Medikasyon ve sıvı dozlarının ayarlanmasında, ventilatör ayarlarında doğru vücut ağırlığın bilinmesi önemlidir. Çalışmada amaç geriatrik yaş grubundan antropometrik ölçümlerle kilo tahmininde makine öğrenmesi yöntemlerinin karşılaştırılmasıdır.

Yöntem: Veriseti olarak Amerika Birlieşik Devletleri'nde bulunan Center for Disease Control tarafından 2021-2023 tarihleri arasında toplanan NHANES veriseti kullanıldı. 65 yaş üzeri katılımcılardan elde edilen vücut ağırlığı, kol uzunluğu ve çevresi, uyluk uzunluğu, bel ve kalça çevresi ölçümleri kullanıldı. Antropometrik ölçümlerde birden beşe kadar kullanılan ölçümlerde en iyi performans gösteren modeller belirlendi. Makine öğrenmesi yöntemleri ile elde edilen modellerin performansı R-kare (R-squared), RMSE (kök ortalama kare hata), MAPE (ortalama mutlak yüzde hata) ve MAE (ortalama mutlak hata) ile değerlendirildi.

Bulgular: Verisetinde 65 yaş ve üzeri olan 1872 katılımcı mevcuttu. Ortalama yaş 72,2 (SS 5,0) ve ortalama kilo 79,5 kg (SS 18,6) olarak bulundu. En iyi performans gösteren model tek ölçüm olarak bel çevresinde doğrusal regresyon modelinde (RMSE 7,98, MAE 6,24, MAPE %8,0, R-kare 0,826), iki ölçüm olarak kol uzunluğu ve bel çevresinde doğrusal regresyon modelinde (RMSE 6,56, MAE 5,09, MAPE %6,5, R-kare 0,826), üç ölçüm olarak kol uzunluğu, kol çevresi ve bel çevresinde doğrusal regresyon modelinde (RMSE 5,48, MAE 4,20, MAPE %5,3, R-kare 0,918), dört ölçüm olarak kol uzunluğu, kol çevresi, bel ve kalça çevresinde CatBoost (RMSE 5,15, MAE 3,88, MAPE %4,9, R-kare 0,928) ve beş ölçüm olarak kol ve uyluk uzunluğu, kol çevresi, bel ve kalça çevresinde CatBoost (RMSE 4,95, MAE 3,75, MAPE %4,7, R-kare 0,933) olduğu görüldü.

Sonuç: Geriatrik yaş grubunda kilo tahmininde makine öğrenmesi yöntemleri kullanılarak elde edilen vücut ağırlığı tahmini güvenilir sonuç vermektedir.

Yayın No: SS - 131

Araç Dışı Trafik Kazası Sonrası Multitravmalı Gebe Hastada Acil Servis Yönetimi Ve Acil Sezaryen Uygulaması

Muhammed İkbal Öksüz[1], Murat Tepe[1], Muhammed Semih Gedik[1], Ali İhsan Kilci[1], Muhammed Ali Güler[1], Muhammed Alkaya[1], Erkan Mavigök[2], Onurcan Karabulut[2]

Muhammed İkbal Öksüz / Kahramanmaraş Sütçü İmam Üniversitesi Acil Tıp Anabilim Dalı

Giriş/Amaç: Gebelikte travma, maternal ve fetal mortalitenin önemli nedenlerinden biridir. Özellikle araç dışı trafik kazalarına bağlı yüksek enerjili travmalar, multiorgan yaralanmaları ve fetal komplikasyonlarla ilişkilidir. Travmalı gebe hastalarda maternal stabilizasyon öncelikli hedef olmakla birlikte uygun zamanda obstetrik müdahale uygulanması fetal prognoz açısından kritik öneme sahiptir. Bu olguda araç dışı trafik kazası sonrası ağır multitravma gelişen gebe hastanın acil servis yönetimi sunulmuştur

Olgu: Otuz yaşında yaklaşık 30 haftalık gebe kadın hasta, araç çarpması sonrası acil servise getirildi. İlk değerlendirmede Glasgow Koma Skalası skoru 3 olup hipotansiyon, taşikardi, hipoksemi ve takipne mevcuttu. Fizik muayenede ciddi kafa travması bulguları, aktif oral kanama, bilateral orbital ekimoz ve bilateral femur deformitesi saptandı. Hava yolu güvenliği sağlanamayınca rapid sequence intubation (rsi) uygulanarak hasta endotrakeal entübe edildi ve mekanik ventilasyon başlandı. FAST incelemesinde intraabdominal serbest sıvı izlenmesi üzerine intraabdominal kanama düşünüldü. Hemodinamik instabilite, fetal distress ve ileri gebelik haftası nedeniyle kadın hastalıkları ve doğum ekibi tarafından acil sezaryen kararı alındı.

Acil serviste gerçekleştirilen sezaryen sonrası spontan solunumu bulunan yenidoğan stabilize edilerek yenidoğan yoğun bakım ünitesine devredildi. Anne hasta ileri cerrahi değerlendirme amacıyla ameliyathaneye alındı. Hastanın yönetimi acil tıp, kadın hastalıkları ve doğum, anestezi, genel cerrahi, pediatri, ortopedi ve beyin cerrahisi ekiplerinin multidisipliner yaklaşımıyla sürdürüldü.

Sonuç: Travmalı gebe hastalarda erken hava yolu yönetimi, hızlı resüsitasyon, maternal stabilizasyon ve zamanında obstetrik müdahale maternal ve fetal sağkalım açısından kritik öneme sahiptir. Multidisipliner yaklaşım, mortalite ve morbiditenin azaltılmasında temel rol oynamaktadır.

Yayın No: SS - 132

Behçet Hastalığında Mezensefalik Enfarkt: Nadir Bir Nörolojik Tutulum

Enes Ferhatlar[1], Burak Demirci[1], Yakup Bora Pektaş[1], Saliha Elif İçelli[1]

Saliha Elif İçelli / Bağcılar Eğitim ve Araştırma Hastanesi

Giriş/Amaç: Behçet Hastalığı; arteriyel ve venöz sistemleri etkileyebilen, multisistemik inflamatuvar bir vaskülittir.Hastalığın nörolojik tutulumu (NöroBehçet), genellikle parankimal beyin lezyonları ile seyreder.

Olgu: NöroBehçet olgularında ensık beyin sapı ve diensefalik yapılar etkilenmektedir.Klinik spektrum iskemik inme ilede karışabilen geniş bir yelpazeye sahiptir.50 yaşında erkek hasta, yaklaşık 15 saattir devam eden baş dönmesi, bulantı ve başağrısı şikayetleri ile acilservise başvurdu. Özgeçmişinde vasküler Behçet ve hipertansiyon mevcuttu. Düzenli olarak azatioprin, metilprednizolon ve oralantihipertansif tedavi kullandığı öğrenildi. Başvuru anında bilinci açık, oryante ve koopere olarak değerlendirildi. Vital bulguları kan basıncının 220/130 mmHg olması dışında normal sınırlarda izlendi.Solgözde görme kaybı, içe bakış kısıtlılığı ve pitoz saptandı. Pitoz dışındaki bulguların önceden beri olan Behçet sekeli olduğu öğrenildi. Diğer kraniyal sinir muayeneleri ve motorduyu muayenesi normaldi. Kontrastsız beyin BT'de akut hemoraji saptanmadı. Difüzyon ağırlıklı MR görüntülemede mezensefalon sol paramedian alanda akut enfarkt ile uyumlu difüzyon kısıtlılığı izlendi.

Difüzyon MR

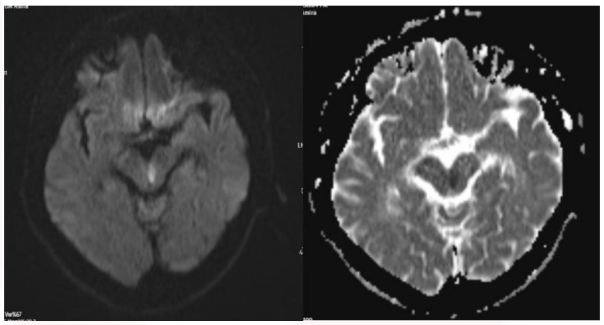

Sonuç: NöroBehçet hastalığı, genellikle parankimal tutulum şeklinde ortaya çıkmakta ve ensık beyin sapını etkilemektedir.Mezensefalik lezyonlar okülomotor sistemin etkilenmesine bağlı olarak pitoz ve göz hareket bozuklukları ile prezente olabilir.Büyük damar patolojisinin saptanmamış olması, sürecin küçük damar düzeyindeinflamatuvar mekanizmalarla ilişkili olabileceğini düşündürmektedir. Bununla birlikte hastada hipertansiyon ve hiperlipidemi gibi klasik vasküler risk faktörlerinin bulunması, iskemikolayın multifaktöriyel bir mekanizma ile gelişmiş olabileceğini göstermektedir. Literatürde Behçet hastalığında endotelyal disfonksiyon, inflamasyon ve prokoagülan durumunserebrovasküler olay riskini artırabileceği bildirilmiştir.Behçet hastalarında görülen akut nörolojik semptomlar, her zaman tipik parankimal tutulum olarak değerlendirilmemelidir. İskemik olaylar da ayırıcı tanıda öncelikli olarak düşünülmelidir.

Yayın No: SS - 133

Akciğer Grafisi Değerlendirmesinde Yapay Zekâ mı Klinik Deneyim mi? Acil Servis Tabanlı Karşılaştırmalı Bir Çalışma

Furkan Bostancı[2], Yusuf Yürümez[2], Fatih Güneysu[2], Necip Gökhan Güner[2]

Necip Gökhan Güner / Sakarya Üniversitesi Tıp Fakültesi Acil Tıp Anabilim Dalı

Giriş/Amaç: Çalışmanın amacı, acil servislerde sıkça başvurulan akciğer grafilerinin tanısal değerlendirmesinde farklı deneyim düzeylerindeki klinisyenler (acil tıp uzmanları, acil tıp asistanları ve pratisyen hekimler) ile yapay zekâ modellerinin (ChatGPT-4o, ChatGPT-Vision ve Gemini Pro) performanslarını karşılaştırmak ve yapay zekânın klinik uygulanabilirliğini değerlendirmektir.

Yöntem: Gözlemsel ve karşılaştırmalı nitelikteki bu çalışmaya 10 acil tıp uzmanı, 10 acil tıp asistanı, 10 pratisyen hekim ve üç yapay zekâ modeli dâhil edilmiştir. Çalışmada Radiopaedia.org platformundan seçilen, tanıları doğrulanmış 50 vakaya ait klinik bilgi ve akciğer grafileri kullanılmıştır. Katılımcılara ve yapay zekâ modellerine açık uçlu "Bu vakada öncelikli tanınız nedir?" sorusu yöneltilmiştir ve yapay zekâ modellerinden bağımsız 10'ar yanıt alınmıştır. Elde edilen yanıtlar, körleme sağlanan bağımsız uzmanlar tarafından değerlendirilerek grupların tanısal doğrulukları analiz edilmiştir.

Bulgular: Gruplar arasında en yüksek doğru yanıt oranının acil tıp uzmanlarına (ortalama %64.4) ait olduğu, en düşük performansın ise pratisyen hekimlerde (%48.4) izlendiği görülmüştür. Yapay zekâ modellerinin doğru yanıt oranları ise sırasıyla GPT-4o için %57.8, GPT-Vision için %54.6 ve Gemini için %62.6 olarak bulunmuştur. Acil tıp uzmanları ile pratisyen hekimler arasındaki fark istatistiksel olarak anlamlı bulunurken, acil tıp uzmanları ile yapay zekâ modelleri arasında anlamlı bir fark saptanmamıştır. Kendi aralarındaki değerlendirmede Gemini modeli, diğer yapay zeka modellerine göre anlamlı düzeyde daha üstün performans göstermiştir.

Sonuç: Akciğer grafisi yorumlamasında klinik deneyim, tanısal başarıyı belirleyen en önemli faktördür. Yapay zekâ modellerinin, mesleki deneyimi daha az olan klinisyenlere kıyasla daha başarılı sonuçlar vermesi, acil servislerde umut verici klinik karar destek araçları olabileceklerini göstermektedir. Ancak vaka tipine göre değişkenlikler bulunması, bu sistemlerin şimdilik yalnızca destekleyici rolde ve dikkatle kullanılması gerektiğini vurgulamaktadır.

Yayın No: SS - 134

Yanlış Elektrot Yerleşimi mi, Dekstrokardi mi?

Ertuğrul Altınbilek[1], Ece Güler[1], Aslı Taş[1], Özge Cömert[1]

Aslı Taş / Seyrantepe Hamidiye Etfal EAH

Giriş/Amaç: Aort diseksiyonu, aort duvarındaki intimal defekt sonrası yalancı lümen oluşumu ile seyreden ve erken müdahale gerektiren ciddi vasküler acildir. Aort diseksiyonlarında hastane mortalitesi tıbbi tedavi ile %10 civarında olup akut komplikasyon geliştiğinde (rüptür, ana damar tıkanıklığı, mezenter iskemi) mortalite üçte bir artmaktadır. İlk 48 saat içinde tedavide gecikme her saat için mortalitede %1 kadar artışa neden olmaktadır. Klasik olarak ani, yırtılır tarzda göğüs-sırt ağrısı ile tanımlansa da özellikle yaşlı hastalarda atipik ağrı, nonspesifik EKG değişiklikleri veya akut koroner sendromu taklit eden bulgularla başvurabilir. Situs inversus totalis ise torakoabdominal organların ayna görüntüsü yerleşimi ile karakterize nadir bir konjenital anomalidir ve kardiyak-elektrokardiyografik yorumda tanısal karışıklığa yol açabilir.

Olgu: Situs inversus totalis tanısı olan bir hastanın aort diseksiyonu olduğu bir vakanın klinik seyri değerlendirilmiştir.

74 yaş erkek hastada atipik göğüs ağrısı ve senkop ile acil servise başvurdu. Tansiyon 17/8, nabız 70, SpO2 98idi. EKG'de dekstrokardi ile uyumlu olarak izlendi. BT anjiyografide situs inversus totalis eşliğinde Stanford Tip A aort diseksiyonu saptanmıştır. Kalp damar cerrahi tarafından operasyona alınan hasta salah ile taburcu edildi.

EKG

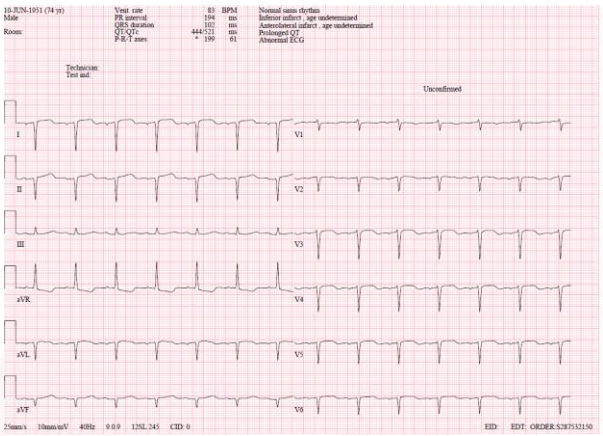

Dekstrokardi EKG

tomografi görüntüsü

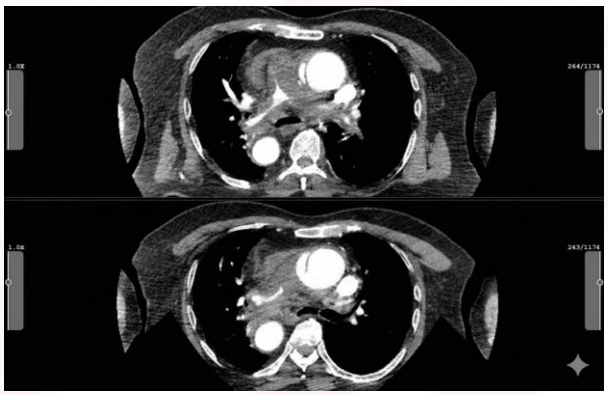

tomografide aort diseksiyonu görüntüsü

Sonuç: Nadir görülen bu birliktelik, acil serviste anatomik varyasyonların tanısal süreci değiştirebileceğini ve atipik ağrı varlığında dahi aort diseksiyonunun dışlanmaması gerektiğini göstermektedir.

Yayın No: SS - 135

Acil Servise Akut Ayak Bileği Burkulması İle Başvuran Hastalarda Sprey Formdaki Diklofenak Dietilamonyumun Ağrı Üzerine Olan Etkinliği

İlkay Kaya[2], Yusuf Yürümez[1], Fatih Güneysu[1], Necip Gökhan Güner[1]

Necip Gökhan Güner / Sakarya Üniversitesi Tıp Fakültesi Acil Tıp Anabilim Dalı

Giriş/Amaç: Bu çalışmada acil servise ayak bilek burkulması ile başvuran hastalara ilk başvuru anında topikal analjezik uygulanmasının akut ağrı üzerine olan etkinliğinin değerlendirilmesi amaçlanmıştır.

Yöntem: Bu çalışma prospektif, kesitsel ve tek kör olarak, 1 Mayıs 2021 - 31 Nisan 2023 tarihleri arasında, Acil Tıp Kliniği'ne akut tek taraflı ayak bilek burkulması nedeni ile başvuran, 18-65 yaş arası toplamda 80 yetişkin hastanın tedavi yaklaşıma göre dört gruba ayrılarak incelenmesi ile gerçekleştirildi. Çalışmaya kapsamında hastalara ilişkin demografik veriler, ağrı düzeyleri, yaralanmanın süresi, başka yaralanma olup olmadığı, ek hastalıkları ve ASA skorları kayıt altına alındı. Ayrıca fizik muayeneye göre ayak bilek burkulması sınıflandırmasında hangi seviyede oldukları ve Ottawa ayak bilek kurallarına göre radyografi ihtiyaçları kayıt altına alındı.

Bulgular: Çalışmaya dahil edilen katılımcıların yaş ortalamaları 31.9±12.3 yıl ve %58.75'i erkekti. Ayak bileği burkulmalarında yalnıca mentol, üç ve altı püskürtme şeklinde diklofenak dietilamonyum+mentol sprey uygulamasının ilk 15 dakkikalık süreçte plasebo grubuna göre ağrıyı istatistiksel olarak anlamlı derecede azalttığı tespit edildi. Ancak 15 ve 30. dakikalarda yapılan değerlendirmelerde yalnızca mentol uygulaması ile üç püskürtme diklofenak dietilamonyum+mentol sprey uygulaması arasında istatistiksel olarak anlamlı fark saptanmadı. Buna karşın altı püskürtme diklofenak dietilamonyum+mentol sprey uygulaması hem mentol hem de üç püskürtme şeklinde diklofenak dietilamonyum+mentol sprey uygulamasına göre ağrıyı istatistiksel olarak anlamlı derecede azalttığı tespit edildi.

Demografik Veriler ve Muayene Bulguları

TABLO 1. Demografik veriler ve muayene bulguları

	Grup 1 (n=20)	Grup 2 (n=20)	Grup 3 (n=20)	Grup 4 (n=20)	Toplam (n=80)	p değeri
Yaş (ort.±SS)	30.9±14.7	31.4±10.3	34.6±13.3	30.7±11.1	31.9±12.3	0.299*
Cinsiyet						
Erkek n (%)	11 (55)	11 (55)	13 (65)	12 (60)	47 (58.75)	0.904**
Kadın n (%)	9 (45)	9 (45)	7 (35)	8 (40)	33 (41.25)	
Tıbbi Özgeçmiş						
Hipertansiyon n (%)	2 (10)	3 (15)	1 (5)	-	6 (7.5)	
Diyabet n (%)	-	-	1 (5)	1 (5)	2 (2.5)	-
Kalp Yetmezliği n (%)	-	1 (5)	-	-	1 (1.25)	
Astım n(%)	-	-	-	1 (5)	1 (1.25)	
ASA Skoru						
1 Puan n (%)	18 (90)	15 (75)	15 (75)	16 (80)	64 (80)	0.599**
2 Puan n (%)	5 (25)	5 (25)	5 (25)	4 (20)	16 (20)	
Ottowa Ayak Bileği Kuralları						
1. Kural n (%)	10 (50)	8 (40)	14 (70)	10 (50)	42 (52.5)	
2. Kural n (%)	7 (35)	3 (15)	5 (25)	5 (25)	20 825)	
3. Kural n (%)	5 (25)	3 (15)	3 (15)	2 (10)	13 (16.25)	-
4. Kural n (%)	3 (15)	6 (30)	2 (10)	6 (30)	17 (21.25)	
5. Kural n (%)	1 (5)	2 (10)	3 (15)	3 (15)		

					9 (11.25)	
Ottowa Puan Dağılımı						
1 Puan n (%)	15 (75)	18 (90)	13 (65)	14 (70)	60 (75)	0.317**
>1 Puan n (%)	5 (25)	2 (10)	7 (35)	6 (30)	20 (25)	
Ottowa Puanı (ort.±SS)	1.3±0.5	1.1±0.3	1.3±0.5	1.3±0.5	1.3±0.5	0.309*
Klinik Şiddet Sınıflaması						
1. Seviye n (%)	15 (75)	15 (75)	10 (50)	14 (70)	54 (67.5)	0.275**
2. Seviye n (%)	5 (25)	5 (25)	10 (50)	6 (30)	26 (32.5)	

*p değeri Kruskal Wallis testi kullanılarak hesaplanmıştır.

**p değeri Ki-kare testi kullanılarak hesaplanmıştır.

VAS Puanları

TABLO 2. VAS puan durumları

	VAS 0.dk	**VAS 15.dk**	**VAS 30.dk**	**p değeri***
Çalışma grupları				
Grup 1 median (IQR)	6.5 (4.3-7.4)	6.4 (5.1-7.7)	6.4 (5.1-7.6)	
Grup 2 median (IQR)	5.4 (4.3-7.1)[a,b]	5.0 (3.7-7.0)[a,c]	3.7 (2.3-6.6)[b,c]	0.308 p<0.001
Grup 3 median (IQR)	5.2 (4.0-8.1)[a,b]	3.6 (2.6-4.8)[a,c]	2.6 (1.9-3.4)[b,c]	p<0.001 p<0.001
Grup 4 median (IQR)	4.9 (3.8-6.8)[a,b]	3.7 (2.8-5.8)[a,c]	3.7 (1.9-5.3)[b,c]	

	VAS 0-15 dk değişim	VAS 0-30 dk değişim
	p değeri**	p değeri**
Gruplar arası VAS puanı değişim miktarlarının karşılaştırılması		
Grup 1 vs 2	p<0.001	p<0.001
Grup 1 vs 3	p<0.001	p<0.001
Grup 1 vs 4	p<0.001	p=0.001
Grup 2 vs 3	p=0.202	p=0.828
Grup 2 vs 4	p=0.003	p=0.303
Grup 3 vs 4		

* p değerleri Friedman testi ile hesaplanmış Alt grup analizleri Wilcoxon testi kullanılarak yapılmıştır. Grup içlerinde aynı harfin bulunduğu VAS skorları arasında istatistiksel olarak anlamlı fark saptanmıştır.

** p değerleri Mann Whitney U testi kullanılarak hesaplanmıştır

Sonuç: Ayak bileği burkulmalarında erken dönem ağrı azaltılmasına yönelik olarak hem mentol hem de diklofenak dietilamonyum+mentol sprey uygulaması etkilidir. En etkin uygulama yöntemi ise diklofenak dietilamonyum+mentol spreyin altı püskürtme şeklinde uygulanmasıdır. Ancak bu sonucun erken dönem etkinliği değerlendiren benzer çalışmalar ile desteklenmesi gerekmektedir.

4. Ulusal Acil Tıp Kongresi
Türkiye Acil Tıp Vakfı
Anı Yönet, Umuda Şans Ver
9-11 Haziran Elexus Resort Hotel, K.K.T.C.

Yayın No: SS - 136

Acil Serviste Akut Ekstremite Travması Ağrısında Oral Diklofenak, Topikal Diklofenak Jel ve Kombinasyon Tedavisinin Karşılaştırılması

Bora Kaya[1], Veysi Siber[1], Ahmet Burak Erdem[1]

Bora Kaya / Ankara Etlik Şehir Hastanesi

Giriş/Amaç: Akut ekstremite travmalarında(AET) etkin ağrı kontrolü hasta konforu açısından önem taşımaktadır. Non-steroid antiinflamatuvar ilaçlar (NSAİİ), kas-iskelet sistemi ağrılarında yaygın olarak kullanılmakta; topikal formları ise sistemik maruziyeti azaltırken lokal analjezik etki sağlamaları nedeniyle giderek daha fazla tercih edilmektedir. Potasyum tuzunun yüksek suda çözünürlüğü diklofenakın topikal emilimini desteklerken, diklofenak potasyum emülsiyon jel formülasyonu lokal ilaç salımını artıran modern bir taşıyıcı sistem olarak öne çıkmaktadır. Küresel topikal NSAİİ pazarında en yaygın ajan olan diklofenakın oral, topikal ve kombinasyon kullanımının AET için analjezik etkinliğinin karşılaştırılması amaçlandı.

Yöntem: Bu randomize klinik çalışma, üçüncü basamak bir hastanenin acil servisinde gerçekleştirildi. İzole minör ekstremite travması nedeniyle başvuran erişkin hastalar çalışmaya dahil edildi. Hastalar bilgisayar tabanlı randomizasyon sistemi ile üç gruba ayrıldı: oral diklofenak, topikal diklofenak jel ve kombinasyon tedavisi. Ağrı şiddeti başvuru anında ve tedaviden 1 saat sonra Visual Analog Scale (VAS) ile değerlendirildi. Primer sonlanım noktası VAS değişimi (ΔVAS) olarak belirlendi. İstatistiksel analizlerde paired t-test ve ANOVA kullanıldı.

Bulgular: Toplam 81 hasta analiz edildi. Başlangıç ortalama VAS skorları gruplar arasında benzerdi. Ortalama VAS azalması oral diklofenak grubunda 2.15, topikal diklofenak grubunda 2.03 ve kombinasyon grubunda 2.45 olarak bulundu. Tüm gruplarda ağrı skorlarında anlamlı azalma saptandı ($p < 0.001$). Gruplar arası karşılaştırmada ağrı azalması açısından anlamlı fark izlendi ve en yüksek analjezik etkinlik kombinasyon tedavisinde görüldü (ANOVA, $p < 0.05$). Ciddi advers olay gözlenmedi.

Tedavi Gruplarına Göre Ağrı Skorları

Parametre	Oral Diklofenak	Topikal Diklofenak	Kombinasyon Tedavisi
Başlangıç VAS Ortalaması	5.52	5.41	5.78
1. Saat VAS Ortalaması	3.37	3.38	3.33
Ortalama VAS Azalması (ΔVAS)	2.15	2.03	2.45
Grup İçi Anlamlılık	$p < 0.001$	$p < 0.001$	$p < 0.001$

Sonuç: Oral diklofenak, topikal diklofenak jel ve kombinasyon tedavisi akut ekstremite travmalarında etkili ağrı kontrolü sağlamış, en belirgin ağrı azalması kombinasyon tedavisinde görülmüştür. Bulgular, sistemik ve topikal NSAİİ'lerin acil serviste erken ağrı yönetiminde etkili olduğunu göstermektedir.

4. ULUSAL ACİL TIP KONGRESİ
Anı Yönet, Umuda Şans Ver
9-11 HAZİRAN ELEKUS RESORT HOTEL, K.K.T.C

Yayın No: SS - 137

Yapay Zeka Destekli Akıllı Triyaj Robotu Tasarımı ve Geliştirilmesi

Kübra Aslan Koca[1], Melisa Yıldırım[1], Veysel Mert Ayaz[1], Talha İncedere[1], İbrahim Topcu[1], Mehmet Serhat Odabaş[1]

Kübra Aslan Koca / Ondokuz Mayıs Üniversitesi

Giriş/Amaç: Acil servislerde hasta yoğunluğu, doğru ve hızlı triyaj süreçlerinin kritik önemini artırmaktadır. Bu çalışmanın amacı, hasta şikayetlerini analiz edebilen, kimlik doğrulama yapabilen ve hastaları uygun birimlere yönlendirebilen yapay zeka destekli bir triyaj robotu geliştirmektir. Literatürde dijital sağlık ve klinik karar destek sistemleri hızla gelişmekte olup, fiziksel robotik sistemlerle entegre çözümler sınırlı düzeydedir. Bu çalışma, bu boşluğu doldurmayı hedeflemektedir.

Yöntem: Çalışmada, gömülü sistemler ve yapay zeka bileşenlerini içeren hibrit bir mimari tasarlanmıştır. Sistem, mikrodenetleyici tabanlı donanım, sensör modülleri ve doğal dil işleme (NLP) destekli yazılım altyapısından oluşmaktadır. Robot, T.C. kimlik kartı okuma, manuel veri girişi ve sesli şikayet analizi yapabilmektedir. Veriler, önceden tanımlanmış klinik senaryolar üzerinden sınıflandırılarak ilgili bölümlere yönlendirme sağlanmaktadır. Prototip geliştirme sürecinde iteratif tasarım yaklaşımı benimsenmiştir. Çalışma için etik kurul başvurusu yapılmış olup, onay süreci devam etmektedir (OMÜ KAEK 2026/277).

Yapay zeka destekli triyaj robotu tasarımı

Yapay zeka destekli triyaj robotu tasarımı

Bulgular: Çalışma kapsamındaki yazılım altyapısı, hasta vital bulgularının ve semptom bilgilerinin dijital ortamda toplanması, ön işlenmesi ve triyaj öncelik düzeyine dönüştürülmesi amacıyla yapılandırılmıştır. Sistem; ateş, nabız, oksijen satürasyonu, kan basıncı ve semptom şiddeti gibi parametreleri birlikte değerlendirerek ön değerlendirme çıktısı üretmektedir. Senaryo tabanlı testlerde, eşik dışı vital bulguların yüksek riskli öncelik grubuna daha hızlı yönlendirildiği, normal aralıktaki değerlerde ise düşük öncelikli sonuçlar oluşturulduğu gözlemlenmiştir.

Sonuç: Bu çalışma, acil servislerde iş yükünü azaltabilecek, hasta yönlendirme süreçlerini hızlandırabilecek yenilikçi bir çözüm sunmaktadır. Gelecekte sistemin klinik veri ile eğitilmesi, doğruluk oranlarının artırılması ve gerçek ortam testlerinin yapılması önerilmektedir.

Yayın No: SS - 138

112 Acil Sağlık Hizmetlerinde Göçmen Hasta Profili: 2.398 Yabancı Uyruklu Vakanın Demografik ve Klinik Analizi

Alper Demirkaya[1], Şükrü Gürbüz[2]

Şükrü Gürbüz / Malatya İnönü Üniversitesi Turgut Özal Tıp Merkezi, Acil Tıp Servisi

Giriş/Amaç: Türkiye, son yıllarda dünyada en yoğun göçmen ve sığınmacı barındıran ülkelerden biridir. Bu nüfusun acil sağlık hizmetlerine yansıması, ulusal sağlık politikası ve prehospital bakım açısından önem taşımaktadır. Çalışmanın amacı, Malatya 112 verilerine dayanarak yabancı uyruklu hastaların sayısal sıklığını, demografik özelliklerini ve klinik profilini Türk hastalarla karşılaştırarak ortaya koymaktır.

Yöntem: Ocak 2025 – Nisan 2026 tarihleri arasında Malatya 112'ye ait 96.724 vaka geriye dönük incelendi. "Hasta Uyruk" alanı Türkiye Cumhuriyeti dışında kayıtlı 2.398 vaka göçmen grubu olarak tanımlandı. Yaş, cinsiyet, çağrı nedeni, ICD-10 tanı, triaj, sonuç ve özel alt gruplar (gebelik, iş kazası, pediatrik) bakımından Türk vatandaşı 85.525 vaka ile karşılaştırıldı.

Bulgular: Göçmen hasta oranı %2,48 olarak hesaplandı; en kalabalık grup Suriyeliler (n=1.859; %77,5), ardından Afganlılar (n=221; %9,2) ve İranlılar (n=86) idi. Göçmen popülasyonun medyan yaşı 25 (ort. 28,9) olup Türk hastalardan (medyan 53) belirgin biçimde gençti. Pediatrik (0-17 yaş) oranı göçmenlerde %26,7 iken Türklerde %9,9 idi. Yabancı uyruklularda en sık tanı gebelik durumu (n=127), ardından karın ağrısı (n=76), bulantı-kusma (n=75), senkop (n=66) ve göğüs ağrısı (toplam n=74) olarak saptandı. Çağrı nedenleri karşılaştırıldığında: iş kazası göçmenlerde %1,83, Türklerde %0,76 (2,4 kat artış); yaralama göçmenlerde %3,0, Türklerde %1,7. Triaj profilinde kırmızı kod oranı %10,3 idi. Vakaların %75,0'ı hastaneye nakil ile sonuçlandı.

Sonuç: Malatya 112'ye başvuran göçmen hastalar, Türk popülasyondan belirgin biçimde genç ve çocuk ağırlıklıdır. Gebelik durumunun en sık tanı, iş kazası oranının 2,4 kat yüksek olması, prehospital ortamda obstetrik bakım, iş yeri güvenliği denetimi ve dil/kültür uyumlu iletişim mekanizmalarının güçlendirilmesi gerektiğini göstermektedir.

Yayın No: SS - 139

Aspirasyon Sonrası Şiddetli Öksürüğe Bağlı Gelişen Spontan Pnömomediastinum: Boerhaave Sendromu Ayırıcı Tanısında Bir Olgu

İbrahim Bingöl[1], Turgay Kök[2], Adnan Hocaoğlu[2]

Adnan Hocaoğlu / Gaziantep Şehir Hastanesi Acil Tıp BD

Giriş/Amaç: Spontan pnömomediastinum (SPM), travma veya iyatrojenik neden olmaksızın mediastende serbest hava bulunması ile karakterize, sıklıkla genç erişkinlerde görülen nadir bir tablodur. Patogenezde Macklin etkisi (intraalveolar basınç artışına bağlı alveolar rüptür ve havanın bronkovasküler kılıflar boyunca mediastene ilerlemesi) sorumlu tutulmaktadır. Acil serviste pnömomediastinum saptandığında, yüksek mortaliteli Boerhaave sendromu (özofagusun spontan transmural perforasyonu) öncelikle ekarte edilmelidir. Bu sunumda, aspirasyon sonrası şiddetli öksürük ile başvuran ve toraks BT'sinde pnömomediastinum saptanan genç bir kadın hastanın ayırıcı tanı süreci tartışılmıştır.

Olgu: Gaziantep Şehir Hastanesi Acil Servisi'ne başvuran 17 yaşındaki kadın hastanın klinik bulguları, laboratuvar ve görüntüleme sonuçları ile takip süreci retrospektif olarak değerlendirildi. Hasta ve yakınlarından bilgilendirilmiş onam alındı.

Pasta yerken aspirasyon sonrası gelişen şiddetli öksürük ile başvuran hastanın vital bulguları stabil, fizik muayenesinde subkutan amfizem ve Hamman bulgusu yoktu. PA akciğer grafisinde mediastinal radyolüsens alan saptanması üzerine çekilen toraks BT'de belirgin pnömomediastinum; eşlik eden plevral efüzyon, pnömotoraks veya konsolidasyon izlenmedi. Laboratuvarda WBC $11.33\times10^3/\mu L$, CRP 1.6 mg/dL, laktat 1.1 mmol/L (normal); böbrek, karaciğer ve koagülasyon parametreleri normaldi. Oral suda çözünür kontrastlı özofagografide ekstravazasyon saptanmadı. SPM tanısıyla çocuk yoğun bakımda izlenen hastaya oral alım kısıtlaması, ampirik antibiyoterapi ve oksijen desteği uygulandı. Klinik ve radyolojik düzelme ile yatışının 5. gününde taburcu edildi.

akciğer grafisi

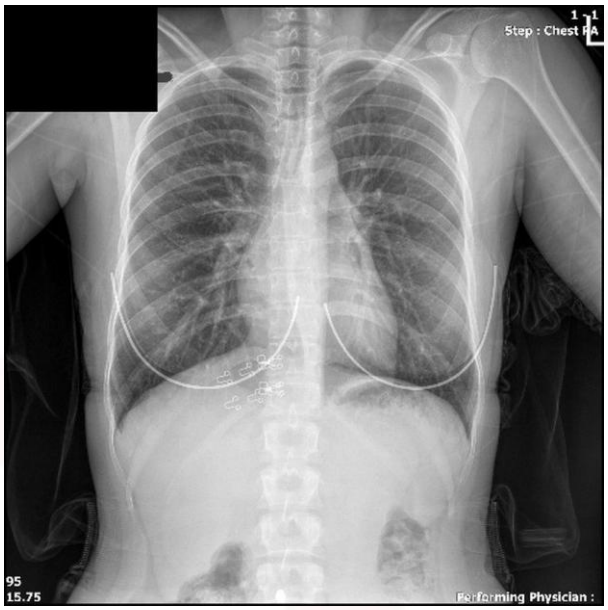

Posteroanterior akciğer grafisinde mediastinal radyolüsens alan dikkati çekmektedir.

BT

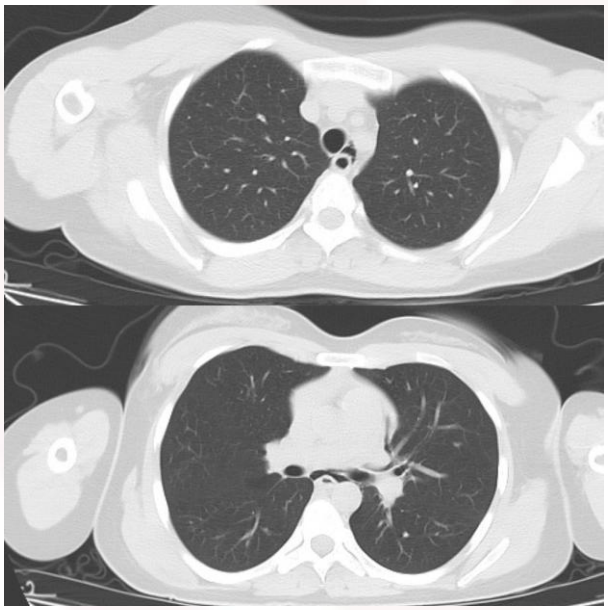

Toraks BT de mediastinal serbest hava (pnömomediastinum) izlenmektedir

Sonuç: Acil serviste pnömomediastinum saptanan her hastada Boerhaave sendromu öncelikle ekarte edilmelidir. Normal akut faz reaktanları, stabil hemodinami ve negatif özofagografi SPM lehine güçlü kanıtlar olup, bu olgularda konservatif yaklaşım ile tam iyileşme sağlanabilir.

Yayın No: SS - 140

112 Acil Sağlık Hizmetlerinde Geriatrik Yük: 31.972 Vakalık Bir Sistem Analizi

Alper Demirkaya[1], Şükrü Gürbüz[2]

Şükrü Gürbüz / Malatya İnönü Üniversitesi Turgut Özal Tıp Merkezi, Acil Tıp Servisi

Giriş/Amaç: Yaşlanan nüfusla birlikte 65 yaş üzeri hastalar acil sağlık hizmetlerinin önemli bir bölümünü oluşturmaktadır. Bu çalışmanın amacı; Malatya 112 verilerine dayanarak geriatrik hastaların sistem yükünü, klinik spektrumunu ve yaş alt gruplarına göre sonuç profilini tanımlamaktır.

Yöntem: Ocak 2025 – Nisan 2026 tarihleri arasında Malatya 112'ye ait 96.724 vaka geriye dönük incelendi. Yaş 65 ve üzeri olan 31.972 vaka geriatrik grup olarak tanımlandı; 65-74, 75-84 ve 85 yaş üzeri alt gruplarına ayrılarak çağrı nedeni, ICD-10 tanı, triaj, sonuç ve mortalite değişkenleri bakımından karşılaştırıldı.

Bulgular: Tüm 112 vakalarının %33,1'i geriatrikti. Alt grup dağılımı: 65-74 yaş %36,9, 75-84 yaş %39,8, 85 ve üzeri %23,2 idi. Cinsiyet dağılımında kadın %51,3 ile hafif baskındı. Çağrı nedenlerinin %59,6'sı medikal, %33,0'ı hastaneler arası nakildi. Geriatrik triaj profilinde kırmızı kod oranı %17,1 olup 18-64 yaş yetişkin grubuna (%8,1) göre iki kattan fazlaydı ($p < 0,001$). En sık tanılar dispne (n=1.515), göğüs ağrısı (n=1.621), bulantı-kusma (n=1.017), düşme (n=1.657), inme (n=1.052), KOAH (n=985) ve kardiyak arrest (n=541) olarak saptandı. Olay yerinde ölüm oranı 65-74 yaşta %1,2 iken 85 yaş üzerinde %5,9'a (yaklaşık beş kat artış) yükseldi. Hastaneye nakil oranı yaşla birlikte hafifçe düştü (%68,1 → %63,7).

Sonuç: Malatya 112 vakalarının üçte birinden fazlasını 65 yaş üzerindeki hastalar oluşturmaktadır. Bu grup, yüksek kırmızı kod ve mortalite oranları, dolaşım/solunum sistemine bağlı tanılar ve düşmeye bağlı yaralanmalar ile sistem üzerinde belirgin bir yük yaratmaktadır. Geriatrik prehospital bakım için özelleşmiş protokoller, palyatif yaklaşım algoritmaları ve evde sağlık birimleriyle entegrasyon öncelikli müdahale alanlarıdır.

Yayın No: SS - 141

FARKLI ERKEN UYARI SİSTEMLERİNİN GERİATRİK ACİL SERVİS HASTALARINDA 28 GÜNLÜK MORTALİTE, HASTANE VE YOĞUN BAKIM YATIŞINI ÖNGÖRMEDEKİ ETKİNLİĞİ

Mücahide ŞAMLI HELVACI[1], ADEM AZ[1], ÖZGÜR SÖĞÜT[1], SÜREYYA TUBA KAYMAKÇI FETTAHOĞLU[1]

Mücahide ŞAMLI HELVACI / HASEKİ EĞİTİM VE ARAŞTIRMA HASTANESİ

Giriş/Amaç: Bu çalışmanın amacı, acil servise travma dışı tüm nedenlerle başvuran 65 yaş ve üzeri hastalarda farklı Erken Uyarı Skorlarının (NEWS/NEWS2,MEWS,qSOFA,REMS,CART,HEWS) 28 günlük mortalite, hastaneye yatış ve YBÜ'ye yatış gereksinimini öngörmedeki performanslarını karşılaştırmaktır.

Yöntem: Bu prospektif gözlemsel çalışmada, 01.07.2025-01.01.2026 tarihleri arasında acil servise travma dışı nedenlerle başvuran 65 ve yaş üzeri hastalarda, farklı Erken Uyarı Sistemleri (EUS) ile birlikte yaşamsal, klinik bulguların 28 günlük mortalite, hastaneye yatış ve YBÜ'ye yatış gereksinimini öngörmedeki prediktif performansı değerlendirildi.

Bulgular: Çalışmaya 1.466 kadın (%53,4) ve 1.278 erkek (%46,6) toplam 2.744 geriatrik hasta dahil edildi. Hastaların yaş ortalaması 77,6±8,0 yıl idi ve 28 günlük mortalite oranı %17,7(n=485) olarak bulundu. Sağ kalanlar (n=2.259) ile hayatını kaybedenler (n=485) karşılaştırıldığında; mortalite grubunda yaş medyanı daha yüksekti ($p < 0,001$) ve cinsiyet dağılımı benzerdi ($p=0,772$). Vital bulgularda diyastolik kan basıncı sağ kalanlarda daha yüksek; nabız ve solunum sayısı ise mortalite grubunda daha yüksek saptandı (tümü $p < 0,001$). Laboratuvar parametrelerinde mortalite grubunda laktat ve lökosit daha yüksek bulundu ($p < 0,001$). EUS'lar ve risk skorları açısından, mortalite ve YBÜ gruplarında qSOFA,SIRS, kırılganlık skoru ve tüm değerlendirilen EUS'lar (NEWS/NEWS2,MEWS,REMS,CART,HEWS,TREWS,RAPS) anlamlı olarak daha yüksek bulundu (tümü $p < 0,001$).

28 günlük mortaliteyi öngörmede erken uyarı sistemlerinin ve risk skorlarının tanısal performanslarının (ROC Analizi) karşılaştırılması

	Eğri Altı Alan	%95 Güven Aralığı		p
NEWS	0,739	0,714	- 0,764	<0,001
NEWS2	0,731	0,706	- 0,757	<0,001
MEWS	0,689	0,661	- 0,717	<0,001
qSOFA Skoru	0,669	0,640	- 0,698	<0,001
REMS	0,707	0,680	- 0,733	<0,001
CART	0,636	0,606	- 0,665	<0,001
HEWS	0,710	0,683	- 0,736	<0,001
TREWS	0,706	0,678	- 0,733	<0,001
RAPS	0,706	0,679	- 0,732	<0,001
SIRS Skoru	0,620	0,591	- 0,649	<0,001

Sonuç: NEWS, 28 günlük mortaliteyi öngörmede en yüksek ayırt ediciliğe sahip ve mortalite ile bağımsız ilişkili kalan tek EUS olarak saptandı. Frajilite, laktat ve düşük diyastolik kan basıncının bağımsız ilişkileri, geriatrik hastada riskin yalnızca vital bulgularla açıklanamayacağını ortaya koydu. Geriatrik hastalarda etkili risk sınıflaması sağlamak için, NEWS'in frajilite, laktat ve diyastolik kan basıncı/ ortalama arteriyel basınç gibi parametrelerle entegre edildiği geriatrik odaklı, değerlendirme modellerine ihtiyaç vardır.

28 günlük mortaliteyi öngörmede erken uyarı sistemlerinin ve risk skorlarının ROC eğrileri karşılaştırılması

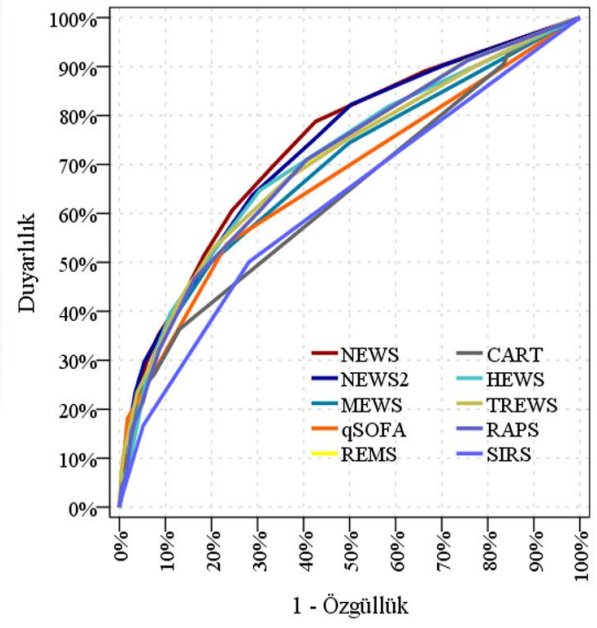

Acil servise herhangi bir nedenle başvuran 65 yaş üstü geriatrik hastalarda mortaliteyi tahmin etmek için NEWS skorunun ROC eğrisi analizi. Optimal kesme değeri 3 puan olarak belirlenmiştir. AUC, eğri altındaki alan.

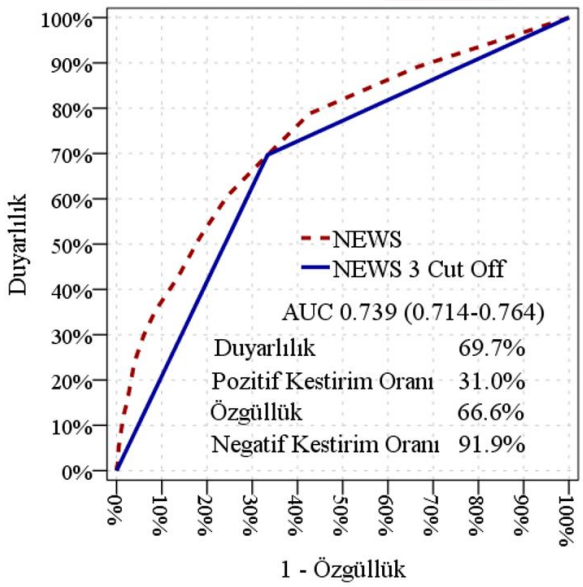

Yayın No: SS - 142

Çoklu Antihipertansif İntoksikasyonlarında Acil Servis Yönetimi: Kalsiyum Kanal ve Beta Blokör Birlikteliği Üzerine Bir Olgu Sunumu

Yağmur KUTLU[1], Ebubekir BAHAR[1], Asım KALKAN[1]

Yağmur KUTLU / T.C. İstanbul Prof. Dr. Cemil Taşcıoğlu Şehir Hastanesi

Giriş/Amaç: Kalsiyum kanal blokörleri (KKB) ve beta blokörler (BB), kardiyovasküler hastalıklarda sık kullanılan; ancak doz aşımında yaşamı tehdit eden ajanlardır. Kombine alımlarda sinerjistik kardiyotoksisite nedeniyle klinik tablo çok daha ağır seyredebilmekte, standart tedavi protokolleri yetersiz kalabilmektedir. Bu sunumun amacı, suisid girişimi amacıyla kombine KKB ve BB alan bir hastada acil servis yönetimini, uygulanan müdahaleleri ve gelişen komplikasyonları tartışmaktır.

Olgu: Suisid amaçlı yüksek doz ilaç alımı sonrası acil servise başvuran 65 yaşındaki erkek hastanın medikal kayıtları, EKG ve laboratuvar bulguları geriye dönük incelenmiştir. Olgu sunumunda CARE algoritmasına uyulmuştur.

Bilinen kolon kanseri tanılı 65 yaşındaki erkek hasta, bir kutu diltiazem ve nebivolol alımından 5 saat sonra başvurmuştur. Geliş vitallerinde hipotansiyon (98/72 mmHg) ve bradikardi (48 atım/dk) saptanmış; EKG'de 2.–3. derece AV blok izlenmiştir. Hastaya atropin, sıvı resüsitasyonu, intravenöz kalsiyum glukonat, yüksek doz insülin (HIE) ve inotrop (dopamin, noradrenalin) infüzyonları başlanmıştır. Atropine geçici yanıt alınan hasta yoğun bakıma devredilmiş; izlemde Glasgow Koma Skalası'nda düşme saptanarak entübe edilmiştir. Dirençli kardiyak arrestler gelişen hastada 45 dakikalık resüsitasyona yanıt alınamamış ve eksitus kabul edilmiştir.

Tablo 1: Hastanın Geliş Vitalleri ve Kritik Laboratuvar Bulguları

Parametre	Geliş Değeri	Referans	Yorum
Kan Basıncı	98/72 mmHg	120/80 mmHg	İlaç etkisine bağlı hipotansiyon
Kalp Tepe Atımı	48 atım/dk	60-100 atım/dk	SA/AV nod baskılanması
EKG Ritim	2.-3. Derece AV Blok	Normal Sinüs Ritmi	KKB ve BB sinerjistik ileti blokajı
Kan Şekeri	305 mg/dL	74-100 mg/dL	Pankreas L-tipi Ca kanal blokajına bağlı insülin salınım inhibisyonu
Laktat	7,86 mmol/L	< 2 mmol/L	Doku hipoperfüzyonu ve hücresel hipoksi

Kısaltmalar: KKB: Kalsiyum Kanal Blokörü, BB: Beta Blokör, AV: Atriyoventriküler, HIE: Yüksek Doz İnsülin Öglisemi (High-dose Insulin Euglycemia) Tedavisi, KTA: Kalp Tepe Atımı, YBÜ: Yoğun Bakım Ünitesi.

Sonuç: KKB ve BB kombinasyon intoksikasyonları, tedaviye dirençli bradikardi ve kardiyojenik şok ile seyreder. Mevcut komorbiditeler hemodinamik rezervi azaltarak tabloyu ağırlaştırabilir. Erken dönemde uygulanan çoklu farmakolojik müdahalelere rağmen mortalite riski yüksektir. Bu hastaların yönetiminde agresif ve multidisipliner bir yaklaşım zorunludur.

Table 2: Acil Servis Yönetimi ve Uygulanan Tedaviler

Uygulanan Tedavi	Doz / Şekil	Klinik Gerekçe ve Yanıt
Atropin	1 mg IV (tekrarlanabilir)	Semptomatik bradikardi (KTA: 48/dk). Uygulamadan sonra KTA 60-80 bandına yükseldi; geçici yanıt alındı.
Sıvı Resüsitasyonu	1000 cc %0.9 NaCl (250 cc/s)	Hipotansiyon ve intravasküler volüm desteği.
Kalsiyum Glukonat	3 ampul IV infüzyon	KKB'ye bağlı bloke kalsiyum kanallarında kompetitif etki; inotropi artırımı.
Yüksek Doz İnsülin (HIE)	Dekstroz mayi içinde insülin infüzyonu	Miyokard karbonhidrat kullanımını artırarak inotropik destek (KKB/BB toksisitesinde altın standart).
Vazopressör & İnotrop	Dopamin + Noradrenalin infüzyonu	Sıvıya dirençli hipotansiyon ve kardiyojenik şok yönetimi (sistolik 90-100 mmHg).
Aktif Kömür	Oral / Nazogastrik	Alımın 5. saatinde devam eden emilimin durdurulması

4. ULUSAL ACİL TIP KONGRESİ
Anı Yönet, Umuda Şans Ver
8-11 HAZİRAN ELEKUS RESORT HOTEL, K.K.T.C

Yayın No: SS - 143

Kişisel Koruyucu Ekipman Altında Bir Dakikalık ve İki Dakikalık Kurtarıcı Değişimi: Göğüs Kompresyonu Kalitesi Üzerine Etkileri

Selinay Kaymakçı[1], Onur Karakayalı[2], Murat Özsaraç[2], Emre Şancı[3], Yusuf Yürümez[2]

Yusuf Yürümez / Sakarya Üniversitesi Tıp Fakültesi Acil Tıp Anabilim Dalı

Giriş/Amaç: Kardiyopulmoner resüsitasyon (KPR) sırasında yüksek kaliteli göğüs kompresyonlarının sürdürülmesi fiziksel olarak zorlayıcıdır ve kişisel koruyucu ekipman (KKE) kullanımının gerekli olduğu hastane öncesi ve afet ortamlarında daha da güçleşmektedir. KKE'ye bağlı termal ve mekanik stres, uygulayıcı yorgunluğunu hızlandırarak KPR kalitesini olumsuz etkileyebilir. Ancak mevcut kılavuzlarda KKE altında uygulanacak kurtarıcı değişim aralıklarına ilişkin özel bir öneri bulunmamaktadır. Bu çalışmanın amacı, tam KKE altında uygulanan KPR sırasında bir dakikalık ve iki dakikalık kurtarıcı değişim aralıklarının göğüs kompresyonu kalitesi ve uygulayıcı yorgunluğu üzerindeki etkilerini karşılaştırmaktır.

Yöntem: Bu prospektif randomize çapraz geçişli simülasyon çalışmasında katılımcılar tam KKE giyerek maket üzerinde KPR uyguladı. Katılımcılar bir dakikalık ve iki dakikalık değişim protokollerinin her ikisini de rastgele sırayla tamamladı. Kompresyon hızı, derinliği ile yüzeyel ve derin kompresyon oranları dahil olmak üzere göğüs kompresyonu kalite parametreleri objektif geri bildirim sağlayan bir cihaz ile kaydedildi. Uygulayıcı yorgunluğu; Borg ölçeği, görsel analog skala (VAS) ve yakın kızılötesi spektroskopi kullanılarak ölçülen iskelet kası bölgesel oksijen satürasyonu (rSO_2) ile değerlendirildi.

Bulgular: Toplam 56 katılımcı her iki protokolü tamamladı. Bir dakikalık değişim aralıkları, iki dakikalık değişimlere kıyasla anlamlı derecede daha fazla kompresyon sayısı ve daha yüksek ortalama kompresyon derinliği ile ilişkili bulundu. Yüzeyel kompresyon oranları ve yüzdeleri bir dakikalık değişim protokolünde anlamlı olarak daha düşükken, derin kompresyon ölçütleri daha yüksekti. Protokoller arasında subjektif yorgunluk skorları, vital bulgular veya rSO_2 değişiklikleri açısından anlamlı fark saptanmadı.

Sonuç: Hastane öncesi ve afet ortamlarını yansıtan yoğun KKE kullanılan bu simülasyon modelinde, kurtarıcı değişim aralığının bir dakikaya düşürülmesi, uygulayıcı yorgunluğunu artırmadan göğüs kompresyonu kalitesini anlamlı düzeyde iyileştirdi.

Yayın No: SS - 144

COVİD-19 PANDEMİSİ ÖNCESİNDE VE SONRASINDA AKUT İSKEMİK İNME SIKLIĞININ COVİD-19 GEÇİRME VE COVİD-19 AŞISI OLMA DURUMUNA GÖRE KARŞILAŞTIRILMASI

Eda Tagriverdi[1], Tuba Betül Ümit[1], Özgür Söğüt[1]

Eda Tagriverdi / SBÜ HASEKİ EĞİTİM VE ARAŞTIRMA HASTANESİ

Giriş/Amaç: COVID-19 pandemisi, yalnızca enfeksiyon hastalıkları açısından değil, serebrovasküler hastalıkların epidemiyolojisi üzerinde de önemli etkiler oluşturmuştur.Bu çalışmada, pandemi öncesi ve sonrası dönemde akut iskemik inme(Aİİ) sıklığının, bireylerin enfeksiyon geçirme ve aşı olma durumlarına göre karşılaştırılması amaçlanmıştır.

Yöntem: Bu retrospektif, gözlemsel ve tek merkezli çalışmada, SBÜ Haseki Eğitim ve Araştırma Hastanesi'nde pandemi öncesi dönemi temsil eden 2018–2019 yılları ile pandemi sonrası dönemi temsil eden 2023–2024 yılları arasında Aİİ veya TİA tanısı ile yatırılarak izlenen 18 yaş ve üzeri hastaların demografik özellikler, klinik bulgular, NIHSS skorları, görüntüleme sonuçları, COVID-19 enfeksiyonu geçirme öyküsü ve COVID-19 aşılanma durumları incelenmiştir.İstatistiksel analizlerde anlamlılık düzeyi $p < 0,05$ kabul edildi.

Bulgular: Pandemi öncesi dönemde 955(%33,4), pandemi sonrası dönemde ise 1903(%66,6) hasta değerlendirildi.Pandemi sonrası ambulansla başvuru oranı ve yoğun bakım yatış sıklığı anlamlı olarak artarken($p < 0,001$), hastanede yatış süresinin anlamlı olarak azaldığı saptandı($p < 0,001$).Pandemi sonrası enfeksiyon öyküsü bulunan hastalarda ybü gereksinimi ve mortalite oranlarının daha yüksek olduğu görüldü.Aşılı ve aşısız hastalar arasında inme şiddeti, damar tutulumu, ybü gereksinimi ve mortalite açısından anlamlı fark saptanmadı.COVID-19 ve aşılama durumuna göre yapılan dört grup analizinde, en uzun hastanede kalış süresi COVID-19 pozitif ve aşısız hastalarda gözlendi ($p=0,010$).İnaktif ve mRNA aşıları karşılaştırıldığında ise klinik sonuçlar ve inme şiddeti açısından anlamlı farklılık bulunmadı.

Tüm hastaların demografik verileri

Covid geçirme ve aşılanma durumuna göre demografik ve klinik özelliklerin incelenmesi

		[1]Covid + Aşısız (n:34) Ort.±ss/n-%		[2]Covid + Aşılı (n:498) Ort.±ss/n-%		[3]Covid - Aşısız (n:84) Ort.±ss/n-%		[4]Covid - Aşılı (n:1287) Ort.±ss/n-%		p	
Yaş		62,1 ± 16,1		67,7 ± 13,9		61,0 ± 16,0		67,2 ± 12,7		***0,001***	K
Cinsiyet	Kadın	13	38,2 %	217	43,6 %	38	45,2 %	549	42,7 %	0,894	X²
	Erkek	21	61,8 %	281	56,4 %	46	54,8 %	738	57,3 %		
Başvuru Şekli											
Ambulans İle		15	44,1 %	195	39,2 %	31	36,9 %	468	36,4 %	0,594	X²
Ayaktan		18	52,9 %	299	60,0 %	53	63,1 %	806	62,6 %		
Yattığı Servis	Nöroloji	21	61,8 %	348	69,9 %	62	73,8 %	961	74,7 %	0,090	X²
	YBÜ	13	38,2 %	150	30,1 %	22	26,2 %	326	25,3 %		
Ek Hastalık											
Hipertansiyon		24	70,6 %	349	70,1 %	46[2][4]	54,8 %	939	73,0 %	***0,004***	X²
Diabetes Mellitus		16	47,1 %	203	40,8 %	29	34,5 %	576	44,8 %	0,155	X²
Koroner Arter Hastalığı		10	29,4 %	185	37,1 %	29	34,5 %	486	37,8 %	0,728	X²

Serebrovasküler Olay	11	32,4 %	116	23,3 %	21	25,0 %	324	25,2 %	0,610	X^2
Hiperlipidemi	0	0,0 %	43	8,6 %	4	4,8 %	113	8,8 %	0,184	X^2
Diğer	5	14,7 %	74	14,8 %	6	7,2 %	192	14,9 %	0,277	X^2
Uygulanan Tedavi										
ASA	24	70,6 %	323	64,9 %	59	70,2 %	889	69,1 %	0,356	X^2
Klopidogrel	19	55,9 %	280	56,2 %	47	56,0 %	761	59,1 %	0,681	X^2
Oksapar	6	17,6 %	89	17,9 %	20	23,8 %	252	19,6 %	0,599	X^2
Trombektomi	5	14,7 %	69	13,9 %	7	8,3 %	125	9,7 %	0,059	X^2
OAK	0	0,0 %	6	1,2 %	2	2,4 %	24	1,9 %	0.05	X^2
TPA	2	5,9 %	43	8,6 %	6	7,1 %	89	6,9 %	0,642	X^2
Diğer	0	0,0 %	0	0,0 %	0	0,0 %	4	0,3 %	0.05	X^2
Damar Tutulumu										
BDO Yok	10	29,4 %	163	32,7 %	38	45,2 %	419	32,6 %		
MCA	7	20,6 %	158	31,7 %	20	23,8 %	369	28,7 %		
ACA	0	0,0 %	22	4,4 %	1	1,2 %	49	3,8 %	0,112	X^2
ICA	3	8,8 %	35	7,0 %	8	9,5 %	123	9,6 %		
PCA	4	11,8 %	46	9,2 %	10	11,9 %	131	10,2 %		
Vertebrobasille	10	29,4 %	74	14,9 %	7	8,3 %	196	15,2 %		
NİHSS Skoruna Göre İnme Durumu										
Normal	1	2,9 %	8	1,6%	2	2,4%	32	2,5%		

Hafif İnme	23	67,6 %	366	73,5 %	66	78,6 %	997	77,5 %		
Orta İnme	5	14,7 %	100	20,1 %	13	15,5 %	205	15,9 %	0,086	X^2
Orta-Ağır İnme	5	14,7 %	20	4,0%	2	2,4%	44	3,4%		
Ağır İnme	0	0,0 %	4	0,8%	1	1,2%	9	0,7%		
YBÜ Yatış (+)	13	38,2 %	181	36,3 %	22	26,2 %	365[2]	28,4 %	***0,006***	X^2
YBÜ Yatış Süresi (Gün)	8,6 ± 8,1		7,6 ± 8,3		9,7 ± 9,5		6,9 ± 7,6		0,306	K
Servis Yatış (+)	30	88,2 %	463	93,0 %	81	96,4 %	1224	95,1 %	0.05	X^2
Servis Yatış Süresi (Gün)	9,4 ± 13,4		8,6 ± 13,4		7,3 ± 7,2		7,0 ± 8,0		0,244	K
Sonlanım										
EXİTUS	5	14,7 %	32	6,4%	0[1]2	0,0%	17[12]	1,3%	***0.05***	X^2
Taburcu	29	85,3 %	464	93,2 %	84	100,0 %	1270	98,7 %		
Yatış Süresi (Gün)	11,6 ± 15,4		10,8 ± 15,4		9,6 ± 11,7		8,6 ± 10,9		***0,010***	K

Sonuç: COVID-19 enfeksiyonu, Aİİ gelişimi açısından önemli bir biyolojik risk faktörü olarak değerlendirilirken, Aİİ hastalarında daha ağır klinik ve artmış ybü gereksinimi ile ilişkili görünmektedir.COVID-19 aşılarının serebrovasküler riskte anlamlı bir artışa yol açmadığı görülmektedir.Pandemi öncesi ve sonrası dönemlerin birlikte değerlendirilmesi, enfeksiyon ve aşılamanın serebrovasküler hastalıklar üzerindeki etkilerinin kapsamlı biçimde anlaşılmasına katkı sağlamaktadır.

Yayın No: SS - 145

Aile İçi Şiddete Bağlı Acil Servis Başvuruları: Mağdur Profili, Şiddet Türleri ve Yaralanma Lokalizasyonları

Furkan AKPINAR[1], Orhan DELİCE[1], Kübra BİRE AKPINAR[1], Yunus YAVUZ[1]

Kübra BİRE AKPINAR / Sağlık Bilimleri Üniversitesi Erzurum Şehir Hastanesi

Giriş/Amaç: Şiddet, dünya genelinde önemi giderek artan bir toplum sağlığı sorunudur. Aile içi şiddet ise aile bireylerinin birbirine uyguladığı, psikolojik ve fiziksel bütünlüğe zarar veren davranışlardır. Acil servisler kesintisiz hizmet vermesi nedeniyle şiddet mağdurlarının ilk başvurduğu resmi kurumlar arasındadır. Bu çalışmanın amacı, acil servise başvuran aile içi şiddet vakalarının demografik ve klinik özelliklerini inceleyerek çözüme yönelik çalışmalara katkı sağlamaktır.

Yöntem: Çalışma, üçüncü basamak bir üniversite hastanesi olan Erzurum Şehir Hastanesi Acil Servisinde gerçekleştirilmiştir. 1 Ocak 2024 - 31 Eylül 2024 tarihleri arasında aile içi şiddet sebebiyle başvuran 398 hasta çalışmaya dahil edilmiştir. Veriler, hastane bilgi yönetim sistemindeki adli raporlar kullanılarak bir veri toplama formu aracılığıyla geriye dönük incelenmiştir.

Bulgular: Mağdurların 268'i kadın, 130'u erkektir. En sık başvuru 21-30 yaş grubunda görülmüş olup, hastaların %10,8'ini 15 yaş altı çocuklar oluşturmaktadır. Hastaların %60,3'ü evlidir ve 4 hasta gebedir. Şiddet türleri arasında fiziksel şiddet (%85,9) ilk sıradadır; cinsel şiddet başvurusu saptanmamıştır. Evli katılımcıların tamamı eşinden şiddet görmüştür. İkinci en sık şiddet uygulayan grup ise ebeveynlerdir. En fazla başvuru Ağustos ayında (n=167), en az ise Şubat ayında olmuştur. En sık üst ekstremite, ardından baş-boyun (185 hasta) ve gövde yaralanması (69 hasta) tespit edilmiştir. 8 hasta yatırılmış, 1'i yoğun bakımda takip edilmiştir. Ayrıca 9 hasta şiddet sonrası kendine zarar verme davranışı sergilemiştir.

Tablo 1: Şiddete Maruz Kalan Hastaların Demografik Özellikleri

Özellikler	**Toplam Hasta (n = 398)**
Cinsiyet	
Kadın	268 (% 67)
Erkek	130 (% 33)
Yaş (Yıl)	
<15	43
15-20	28
21-30	125
31-40	77
41-50	72
51-60	21
>60	32
Medeni Hal	
Evli	240
Bekar	127
Dul	14
Boşanmış	17
Gebelik Durumu	
Var	4
Yok	393

Tablo 2:Şiddete Maruz Kalan Hastaların Klinik ve Şiddet Özellikleri

Özellikler	**Toplam Hasta (n = 398)**
Şiddet Türü	
Fiziksel	342
Sözel	56
Cinsel	0
Başvuru Yapılan Ay	
Ocak	20
Şubat	9
Mart	20
Nisan	20
Mayıs	20
Haziran	15
Temmuz	76
Ağustos	167
Eylül	47
Şiddet Uygulanan Kişi	
Eş	240
Çocuk	92
Anne	14
Baba	13
Kardeş	22
Eski eş	17
Şiddet Sonrası Kendine Zarar Verme	
Fiziksel yaralama	5
Suicid amaçlı ilaç içimi	4
Yaralanan ekstremite	
Sadece Alt Ekstremite	28
Sadece Üst Ekstremite	86
Alt + Üst Ekstremite	56
Baş-Boyun yaralanması	
Var	185

Yok	211
Gövde Yaralanması	
Var	69
Yok	320
Yatış Durumu	
Var	8
Yok	390

Sonuç: Aile içi şiddet en çok eşler arasında ve çocuklara yönelik uygulanmaktadır. İlk başvuru noktası olan acil servislerde; psikolojik destek, danışmanlık, yönlendirme ve güvenlik tedbirlerinin artırılması çözüme önemli katkı sağlayacaktır.

4. Ulusal Acil Tıp Kongresi
Türkiye Acil Tıp Vakfı
Anı Yönet, Umuda Şans Ver
9-11 Haziran Elexus Resort Hotel, K.K.T.C.

Yayın No: SS - 146

Acil Servise Başvuran Geriatrik Hastalarda Polifarmasi Sıklığı ve Klinik Yansımaları: 49 Hastalık Tanımlayıcı Çalışma

Tahir Şahin[1], Alperen Yergenli[1], Funda Yıldırım Borazan[2]

Alperen Yergenli / Ankara Etlik Şehir Hastanesi, Acil Tıp Kliniği

Giriş/Amaç: Giriş (Amaç): Geriatrik hastalar acil servise sıklıkla düşme, baş dönmesi, konfüzyon ve genel durum bozukluğu gibi nonspesifik yakınmalarla başvurmaktadır. Bu grupta polifarmasi yaygın olup advers ilaç reaksiyonları, ilaç-ilaç etkileşimleri, ortostatik hipotansiyon, deliryum ve düşme riskini artırabilmektedir. Çalışmada 65 yaş ve üzeri acil başvurularında polifarmasi sıklığının ve başvuru şikâyetleri, yüksek riskli ilaç kullanımı ile acil servis sonlanımı arasındaki ilişkinin değerlendirilmesi amaçlandı.

Yöntem: Ankara Etlik Şehir Hastanesi Acil Servise başvuran 65 yaş ve üzeri 49 hasta üzerinde tek merkezli, kesitsel çalışma planlandı. İlaç öyküsü alınamayan, kardiyak arrest ve eksik verili hastalar dışlandı. Polifarmasi, düzenli beş ve üzeri ilaç kullanımı olarak tanımlandı. Yaş, cinsiyet, başvuru şikâyeti, komorbidite, ilaç sayısı, yüksek riskli ilaç grupları, tanı ve sonlanım kaydedildi. Yüksek riskli ilaçlar antikoagülan/antiagreganlar, antihipertansifler, diüretikler, antidiyabetikler, benzodiazepinler, antipsikotikler, opioidler, pregabalin/gabapentin ve nonsteroid antiinflamatuvar ilaçlar (NSAİİ) olarak değerlendirildi.

Bulgular: Yaş ortalaması 78,4±7,5 yıl olup %57,1'i kadındı. Polifarmasi 33 hastada (%67,3) saptandı; ortalama ilaç sayısı 6,2±2,1 idi. En sık başvuru şikâyetleri düşme (%24,5), baş dönmesi (%18,4), genel durum bozukluğu (%16,3), konfüzyon (%14,3) ve senkop/presenkop (%12,2) idi. Polifarmasi grubunda en sık antihipertansifler, diüretikler, antikoagülan/antiagreganlar ve santral sinir sistemi etkili ilaçlar kullanılmaktaydı. Bu grubun 15'inde (%45,5) ilaç ilişkili klinik şüphe (ortostatik hipotansiyon, sedasyon, bradikardi, hipoglisemi, elektrolit/böbrek fonksiyon bozukluğu) saptandı. Polifarmasi grubunda %48,5 taburcu, %42,4 servis yatışı, %9,1 yoğun bakım yatışı izlendi; polifarmasi olmayan grupta yatış oranı daha düşüktü.

Sonuç: Geriatrik acil başvurularında polifarmasi yüksek oranda görülmekte; düşme, baş dönmesi, konfüzyon ve senkop gibi nonspesifik şikâyetlerle ilişkili olabilmektedir. Ayrıntılı ilaç öyküsü alınması ve ilaç ilişkili nedenlerin ayırıcı tanıda değerlendirilmesi hasta güvenliği açısından önemlidir.

Yayın No: SS - 147

Leriche Sendromunda Nadir Bir Fizik Muayene Bulgusu: Abdominal Perfüzyon Seviyesi

Oğuzhan Demir[1]

Oğuzhan Demir / Marmara Üniversitesi Pendik Eğitim ve Araştırma Hastanesi, Acil Tıp Anabilim Dalı

Giriş/Amaç: Leriche sendromu, infrarenal aorta ve iliak arterlerin tıkanıklığı ile karakterize, mortalitesi yüksek bir vasküler acildir. Klasik triadı kladikasyo, femoral nabız kaybı ve erektil disfonksiyon olmakla birlikte, akut prezentasyonlarda atipik cilt bulguları görülebilir. Özellikle yaygın ateroskleroz ve kontrolsüz hipertansiyon varlığında gelişen ciddi perfüzyon bozuklukları erken fizik muayene bulguları ile tanınabilir.

Olgu: Bilinen koroner arter hastalığı öyküsü olan 83 yaş erkek hasta yemekten sonra başlayan karın ağrısı şikayetiyle acil servise başvurdu. Gelişinde uykuya meyilli oryente, koopere olan hastanın vitalleri ta:188/114 nabız:124/dk spo2:94 ve ateş:36.5 ölçüldü. Fizik muayenesinde alt extremitelerde ve batın alt kadranlarda üst kadranlarına göre kızarıklık, soğukluk mevcuttu. Distal nabızlar 4 ekstremitede palpabl idi. Çekilen BT anjiyografide abdominal aortanın infrarenal düzeyden itibaren total oklüde olduğu, femoral arter distalinde yeniden kontrastlanma izlendiği görüldü. Sıvı resüsitasyonu ve analjezik tedavi sonrası hastanın tansiyonu gerilerken cilt perfüzyonunda da kısmi düzelme gözlendi. Kalp damar cerrahisi tarafından acil girişim düşünülmeyen hasta, eşlik eden mezenter iskemi nedeniyle genel cerrahi tarafından acil operasyona alındı. Postoperatif yoğun bakım izleminin 24. gününde hasta eksitus oldu.

Leriche sendromu, akut seyrettiğinde alt ekstremitelerin yanı sıra mezenter yatağı da etkileyerek hayati organ iskemilerine yol açabilmektedir. Yaşlı hastalarda kollateral dolaşımın yetersiz kalması, tabloya solunumsal ve nörolojik bulguların da eklenmesine neden olarak tanıyı zorlaştırabilir. Bu olguda dikkat çekici olan nokta, infrarenal aort oklüzyonunun abdominal ciltte "seviye veren" perfüzyon bozukluğu şeklinde fizik muayeneye yansımasıdır.

Sonuç: Leriche sendromunda multidisipliner yönetim ve hızlı hemodinamik stabilizasyon doku canlılığı için elzemdir. Erken cerrahi müdahaleye rağmen, mezenter iskemi gibi çoklu organ tutulumu olan yaşlı olgularda mortalite halen çok yüksektir.

Yayın No: SS - 148

Ölümcül Kombinasyon: HBV Taşıyıcılığı Olan Hastada Kontrolsüz Tirzepatid Kullanımı ve Fulminan Hepatit

Muhammed Samet Akar[1], Gülin İnan[1], Mustafa Öztürk[1]

Muhammed Samet Akar / Haseki Eğitim Ve Araştırma Hastanesi

Giriş/Amaç: GirişTirzepatid, glukoz bağımlı insülinotropik polipeptit (GIP) ve glukagon benzeri peptit-1 (GLP-1) reseptör agonisti olarak etki gösteren yeni nesil incretin temelli bir ajandır. Özellikle obezite ve tip 2 diabetes mellitus tedavisinde belirgin kilo kaybı ve glisemik kontrol sağlaması nedeniyle kullanımı hızla artmaktadır. Gastrointestinal yan etkiler en sık bildirilen advers olaylar olmakla birlikte, son yıllarda nadir fakat ciddi hepatotoksisite vakaları bildirilmeye başlanmıştır.

Olgu: Otuz beş yaşında kadın hasta, bulantı, kusma, sarılık ve bilinç bulanıklığı nedeniyle acil servise başvurdu. Hastanın yaklaşık dokuz aydır doktor kontrolü olmaksızın kilo verme amacıyla tirzepatid kullandığı ve bu süreçte yaklaşık 30 kg kaybettiği öğrenildi.

Laboratuvar incelemelerinde ciddi hepatoselüler hasar saptandı: ALT 2.386 U/L, AST 3.589 U/L, total bilirubin 9,5 mg/dL, INR 6,71 ve amonyak 495,98 µg/dL idi. Viral serolojide HBsAg pozitifliği mevcuttu. Hasta kısa sürede fulminan hepatik yetmezlik, hepatik ensefalopati, akut böbrek yetmezliği ve çoklu organ yetmezliği geliştirdi. Mekanik ventilasyon, sürekli renal replasman tedavisi, plazmaferez, N-asetilsistein tedavisi ve acil karaciğer nakline rağmen hasta hastane yatışının 42. gününde kaybedildi.

Sonuç: Bu olgu, tirzepatid kullanımına bağlı gelişen fatal fulminan hepatik yetmezliğin literatürdeki en ağır örneklerinden biri olup, özellikle hepatit B taşıyıcılığı bulunan bireylerde dikkatli değerlendirme ve yakın biyokimyasal monitörizasyon gerekliliğini göstermektedir. Tirzepatid tedavisi öncesinde karaciğer fonksiyonlarının değerlendirilmesi, viral hepatit taraması yapılması ve düzenli takip planlanması ciddi komplikasyonların önlenmesi açısından önemlidir.Anahtar Kelimeler: Tirzepatid, ilaç kaynaklı karaciğer hasarı, fulminan hepatik yetmezlik, hepatotoksisite, GLP-1 agonisti, hepatit B

Yayın No: SS - 150

Varfarin Doz Aşımına Bağlı Batın İçine Açılan Rektus Kılıf Hematomu

Ahmet Buğra Sevindik[1], Mısra Çelik[1], Mehmet Birkan Korgan[1], Sedat Yanturalı[1]

Mısra Çelik / Dokuz Eylül Üniversitesi Tıp Fakültesi, Acil Tıp Anabilim Dalı, İzmir

Giriş/Amaç: Rektus kılıf hematomu(RKH), epigastrik damarların veya rektus kas liflerinin yırtılması sonucu gelişen nadir bir karın ağrısı nedenidir.RKH spontan gelişebileceği gibi travma/cerrahi sonrası veya antikoagülan kullanımına bağlı da gelişebilir.Son yıllarda antikoagülan kullanımına bağlı spontan RKH olguları giderek artmaktadır.RKH yayılıma göre üç tipe ayrılır ve bu sınıflama tedavi yaklaşımını belirler.Tip I kas ile sınırlıyken, Tip II transvers fasyaya uzanım gösterir, Tip III ise periton ve prevesikal alana yayılım gösteren, yoğun bakım, transfüzyon ve cerrahi gerektirebilen en ağır formdur.Bu olguda, varfarin doz aşımına bağlı gelişen ve intraperitoneal yayılım gösteren Tip III RKH'nin tanı ve yönetiminin sunulması amaçlandı.

Olgu: 85 yaşında erkek hasta, 4 gündür artan karın ağrısı ve morarma nedeniyle başvurdu.Özgeçmişinde kapak replasmanı nedeniyle varfarin kullanımı,CABG ve BPH mevcuttu.Yakın dönemde varfarin dozu 10 mg/günden 20 mg/güne yükseltilmiş.Başvuru vitalleri KB:112/78 mmHg, SpO2: %99, nabız 74/dk, ateş 36,9°C. Fizik muayenede hasta bilinçli, oryante ve koopere, batında yaygın ekimoz, distansiyon ve hassasiyet görüldü(Resim1).Rektal tuşede normal forme gayta görüldü.EKG'de atriyal fibrilasyon ritmi izlendi.

Resim 1

Hastanın batınında yaygın ekimotik görünümü

e-FAST ultrasonografide perihepatik ve perisplenik serbest sıvı izlendi.Batın BT'de sol rektus kasında hematom ve perihepatik,perisplenik,parakolik ve pelvik alanlara uzanan intraperitoneal serbest sıvı saptandı(Resim2).Laboratuvar bulguları Tablo1'de özetlenen hastaya ABY açısından nefroloji konsültasyonu yapıldı, eritrosit süspansiyonu, 4faktörlü PCC ve intravenöz K vitamini uygulandıktan sonra yakın izlem amacıyla genel cerrahiye devredildi.

Resim 2

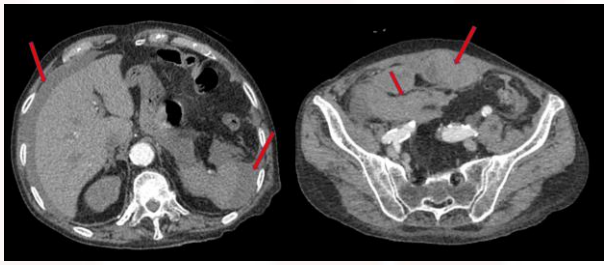

Batın BT'de perihepatik ve perisplenik serbest sıvı, Solda rektus kılıf hematomu ve bunun komşuluğunda hematom alanı

Tablo 1

Parametre	Değer	Birim	Referans Aralığı
Glukoz	177	mg/dL	70-100
Üre (BUN)	**98,3**	mg/dL	8-23
Kreatinin	**5,40**	mg/dL	0,9-1,3
eGFR	**9**	mL/dk	
AST	24	U/L	0-50
ALT	19	U/L	0-50
Sodyum	142	mmol/L	136-145
Potasyum	4,19	mmol/L	3,5-5,1
CRP	38,6	mg/L	0,2-5
WBC	9,5	x10³/µL	4-10,3
Hemoglobin	**5,6**	g/dL	13,5-17,5
Hematokrit	**17,2**	%	41-53
Trombosit	256	x10³/µL	156-373
INR	**5,00**		0,8-1,2
PT	**49,3**	saniye	10,7-12,9
aPTT	**59,8**	saniye	25,9-36,6

Hastanın laboratuvar bulguları

Sonuç: RKH çoğunlukla Tip I-II formlarda görülmekte olup,intraperitoneal yayılım gösteren Tip III ise nadir ancak mortalitesi yüksek bir klinik seyir sergilemektedir.Antikoagülan kullanan ileri yaş hastalarda abdominal ekimoz ve distansiyon varlığında Tip III RKH akılda tutulmalıdır.Erken görüntüleme ve hızlı koagülasyon replasmanı, yaşamı tehdit eden komplikasyonların yönetiminde kritik öneme sahiptir.

Yayın No: SS - 151

Acil Servise Göğüs Ağrısı Yakınmasıyla Başvuran Ölümcül Kardiyovasküler Tanılar Alan 65 Yaş Üstü ve Altı Hastaların Laboratuvar Bulgularının ve Risk Skorlarının Karşılaştırılması

Mehmet Fatih Doğan[1], Necip Gökhan Güner[2], Fatih Güneysu[2], Yusuf Yürümez[2]

Necip Gökhan Güner / Sakarya Üniversitesi Tıp Fakültesi Acil Tıp Anabilim Dalı

Giriş/Amaç: Ölümcül kardiyovasküler patolojiler saptanan 65 yaş ve üstü hastalar ile 65 yaş altı hastaların laboratuvar parametreleri ve risk skorlarlarındaki farklılıkların ortaya konması amaçlanmıştır.

Yöntem: Bu retrospektif çalışmada, Sakarya Eğitim ve Araştırma Hastanesi acil servisine 01.01.2023–01.07.2023 tarihleri arasında Göğüs ağrısı şikâyeti ile başvurup Akut Koroner Sendrom (AKS), Pulmoner Emboli (PE) ve Aort Diseksiyonu (AD) tanılarıyla hastaneye yatırılan ve hastane otomasyon sisteminde veri eksiği olmayan hastalar dahil edildi. 18 yaş altı hastalar, başka hastaneye sevk edilenler ve eksik verisi olanlar dahil edilmedi. Hastaların demografik verileri, komorbiditeleri, vital bulguları, laboratuvar parametreleri, klinik skorlamaları ve hastane içi mortalite durumları hasta dosyalarından incelenerek kaydedildi. Hastalar önce 65 yaş ve üstü ile 65 yaş altı olmak üzere iki gruba ayrıldı, ardından farklı tanı gruplarına göre ayrı ayrı incelendi. İstatistiksel analizler IBM SPSS 21.0 programı kullanılarak yapıldı.

Bulgular: Hastaların yaş ortalaması 64 olup, çoğunluğu erkekti. 65 yaş ve üstü grupta üre, kreatinin, troponin, C-reaktif protein, kırmızı hücre dağılım genişliği, ortalama platelet hacmi, nötrofil yüzdesi, nötrofil/lenfosit oranı, platelet/lenfosit oranı değerleri istatistiksel olarak anlamlı şekilde yüksekti. 65 yaş altı grupta WBC, kırmızı kan hücresi, hemoglobin, trombosit, lenfosit, WBC/MPV istatistiksel olarak anlamlı şekilde yüksekti. STEMI veya NSTEMI tanısı alan 65 yaş ve üstü hastalarda GRACE skoru ve hastane içi mortalite istatistiksel olarak anlamlı şekilde daha yüksekti.

Sonuç: Ölümcül kardiyovasküler tanı alan 65 yaş ve üstü hastalar ile 65 yaş altı hastalar arasında kan parametreleri, inflamatuvar belirteçler, GRACE skoru ve mortalite açısından anlamlı farklılıklar olduğu tespit edilmiştir.

Yayın No: SS - 152

İlaç İlişkili Stevens-Johnson Sendromu Vakası

Zeliha Naz Günay[1], İsmail Ufuk Yıldız[1]

Zeliha Naz Günay / Bilkent Şehir Hastanesi

Giriş/Amaç: Stevens-Johnson sendromu (SJS), nadir görülen, yaşamı tehdit eden ve mortalitesi yüksek bir dermatolojik acildir. Bu çalışmada, uzun süreli amoksisilin kullanımına bağlı geliştiği düşünülen SJS tanılı 80 yaşında bir kadın olgu sunulmaktadır.

Olgu: Dispne, kaşıntı ve kızarıklık şikayetleriyle başvuran 80 yaşında kadın hasta; fizik muayene, laboratuvar tetkikleri, görüntüleme yöntemleri ve multidisipliner konsültasyonlarla değerlendirildi. Klinik seyir retrospektif olarak incelendi.

Özgeçmişte hipertansiyon (HT), tip 2 diabetes mellitus (DM), diyabetik nöropati, guatr, kronik kalp yetmezliği ve kronik böbrek hastalığı mevcuttu. Beş haftalık amoksisilin kullanımı saptandı. Fizik muayenede eritemli döküntüler, mukozal kanama ve uvula ödemi gözlendi. Laboratuvarda C-reaktif protein (CRP): 172,80 mg/L, karaciğer enzim yüksekliği ve böbrek yetmezliği bulguları saptandı. Dermatoloji değerlendirmesi ile SJS ön tanısıyla üçüncü düzey yoğun bakıma yatırılan hasta sistemik kortikosteroid ve semptomatik tedavi aldı. Takibinde kardiyak arrest gelişen hasta, kardiyopulmoner resüsitasyon (KPR) ve entübasyon sonrasında stabilize edildi. 2 gün sonra tekrar kardiyak arrest olan hasta ex oldu.

Sonuç: SJS, erken tanı ve multidisipliner yaklaşım gerektiren, yüksek mortaliteli bir dermatolojik acildir. Gereksiz ilaç kullanımından kaçınılmalı, risk faktörü taşıyan hastalarda akılcı ilaç kullanımı gözetilmelidir.

Yayın No: SS - 153

TORASİK TRAVMA SONRASI NADİR BİR BULGU: POSTTRAVMATİK PNÖMORAKİ VE ARDIŞIK BURST FRAKTÜRÜ

mehtap topcu[1], nazim onur can[1]

mehtap topcu / Erzurum şehir hastanesi

Giriş/Amaç: Spinal kanalda serbest hava varlığı olarak tanımlanan pnömoraki (PR), yüksek enerjili künt travmalar sonrası nadir görülen radyolojik bir bulgudur. Genellikle asemptomatik seyreden PR olgularına sıklıkla torasik yaralanmalar eşlik eder. Bu olguda, nadir görülen üst torakal ardışık burst fraktürü ve literatürün aksine belirgin nörolojik defisitle prezente olan posttravmatik PR vakasının acil yönetimini sunmayı amaçladık.

Olgu: Ağaç budarken merdivenden düşme nedeniyle acil servisimize getirilen yaşlı erkek hastaya, Advanced Trauma Life Support (ATLS) protokollerine uygun olarak birincil ve ikincil bakı uygulandı; acil spinal ve hemodinamik stabilizasyonu sağlandı. Fizik muayenesinin ardından yüksek enerjili multitravma yönetimi kapsamında acil servis şartlarında kontrastlı toraks ve spinal bilgisayarlı tomografi (BT) görüntülemeleri gerçekleştirildi.

Hastanın ilk muayenesinde sağ alt ekstremitesinde belirgin duyu kaybı saptandı. Çekilen BT incelemesinde sağ pnömotoraks, bilaterasl hemotoraks, çoklu kot fraktürleri ile birlikte T5-T6 vertebralarında ardışık burst (patlama) fraktürü tespit edildi. Spinal BT'nin detaylı değerlendirilmesinde, T5-T6 seviyesinde spinal kanal içi epidural mesafede patolojik hava dansiteleri (pnömoraki) izlendi. Göğüs cerrahisi ve beyin cerrahisi konsültasyon önerileri doğrultusunda, multidisipliner yakın takip ve tedavi amacıyla anestezi yoğun bakım ünitesine yatışı sağlandı.

pnömorakfi

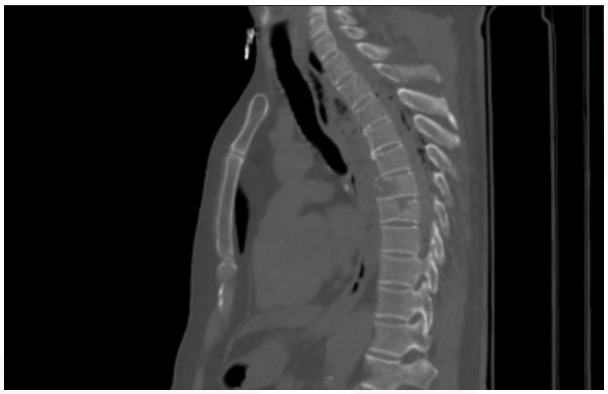

burst fraktürü

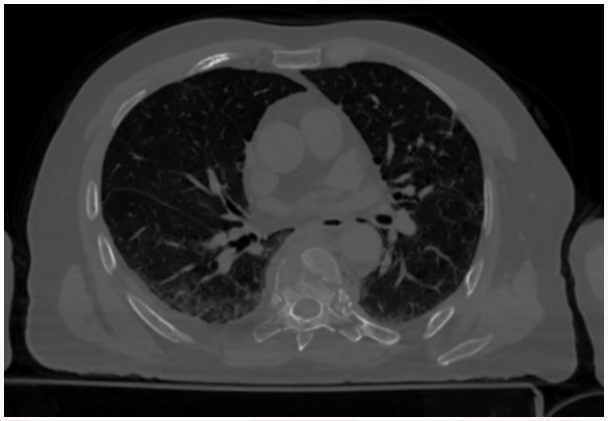

Sonuç: Travmatik PR; künt göğüs travmasında artan intraalveoler basıncın alveolar rüptür oluşturması ve havanın intervertebral foramenlerden spinal epidural alana sızması (Macklin Etkisi) sonucu gelişir. Literatürde PR olguları çoğunlukla asemptomatik bildirilmişse de vakamız belirgin alt ekstremite defisitiyle prezente olması bakımından istisnadır. Üst torakal bölgenin rijit yapısına rağmen gelişen T5-T6 ardışık burst fraktürleri, maruz kalınan travma enerjisinin şiddetini ve yüksek mekanik instabiliteyi yansıtmaktadır. Geriatrik multitravma hastalarında PR varlığı multisistemik yaralanma göstergesi olup, erken radyolojik tanı ve multidisipliner yoğun bakım takibi kritik öneme sahiptir.

Yayın No: SS - 154

Acil Serviste Topikal Soğuk Uygulamanın Kullanıldığı Klinik Durumlar

Mehmet Necmeddin Sutaşır[1]

Mehmet Necmeddin Sutaşır / Sağlık Bilimleri Üniversitesi Başakşehir Çam ve Sakura Şehir Hastanesi Acil Tıp kliniği

Giriş/Amaç: Topikal soğuk uygulama, analjezik ve anti-inflamatuvar etkileri nedeniyle uzun süredir kullanılan non-farmakolojik bir yöntemdir. Acil servislerde ağrı yönetimi kritik olup opioid kullanımına bağlı riskler alternatif yöntemlere ilgiyi artırmıştır. Bu çalışmanın amacı, acil serviste topikal soğuk uygulamanın kullanıldığı klinik durumları kapsamlı biçimde değerlendirmektir.

Yöntem: Bu çalışma, PRISMA-ScR rehberi doğrultusunda kapsam derlemesi olarak tasarlanmıştır. PubMed, Embase, Cochrane ve Web of Science veri tabanları (2015–2025) taranmıştır. Dahil edilme kriterlerine uygun 54 çalışma (22 RKÇ, 14 sistematik derleme/meta-analiz, 11 gözlemsel çalışma, 7 kılavuz) analiz edilmiştir. Çalışmalardan elde edilen veriler standart form ile çıkarılmış ve OCEBM sınıflamasına göre kanıt düzeyi değerlendirilmiştir.

Topikal Soğuk Uygulama Klinik Alanları, Kanıt Düzeyleri ve Öneri Özeti

Klinik Alan	Çalışma Sayısı	Kanıt Düzeyi	Öneri / Ana Bulgu
Termal Yanık – Serin Akan Su	7 RKÇ + 2 MA	Yüksek (Ia)	Yaralanmadan ≤3 saat içinde 15–25°C'de 20 dk serin akan su; derin yanık, greft ihtiyacı ve yatış süresinde anlamlı azalma. Buz kontrendike.
Akut Kas-İskelet Yaralanması	12 RKÇ + 3 MA	Orta (IIa)	Ezmeli-ıslak buz paketi kimyasal soğuk paketten üstün; VAS azalması ve opioid ihtiyacında düşüş eğilimi (tek RKÇ verisi; doğrulama gerekli).
Migren Baş Ağrısı	4 RKÇ + 1 MA	Orta (IIa)	Boyun/karotis soğutması ağrıyı SMD –3,21 azaltır (I^2 belirtilmemiş; yorumda dikkat); farmakolojik tedaviye adjuvan.

IV/İM Girişim Öncesi Topikal Anestezi	4 RKÇ + 1 MA	Orta (IIa)	Buz küpü veya soğuk sprey işlem ağrısını ve anksiyeteyi anlamlı düzeyde azaltır; pediyatrik ve yetişkin popülasyonda güvenli.
Epistaksis (Anterior)	3 RKÇ	Düşük-Orta (IIb)	Burun köküne soğuk uygulama geleneksel adjuvan pratik; bağımsız birinci basamak tedavi olarak kanıt yetersiz.
Böcek Sokması / Allerjik Cilt	4 RKÇ + 2 gözlemsel	Düşük-Orta (IIb)	Soğuk kompres lokal kaşıntı ve ödemi azaltır; antihistaminik tedaviye adjuvan; anafilakside sistemik tedaviyi geciktirmez.
Periorbital Travma / Kontüzyon ve Hematom	5 RKÇ + 3 gözlemsel	Düşük-Orta (IIb)	Erken dönem buz paketi uygulaması ödem ve ekimoz yayılımını sınırlar; bariyer zorunludur.
Dental / Orofasiyal Ağrı	2 RKÇ	Düşük (III)	Topikal soğuk geçici analjezi sağlar; kılavuz desteği sınırlı.
Güneş Yanığı (Sunburn)	2 RKÇ + 1 kılavuz	Düşük (III)	Ilık-serin su kompres semptomatik rahatlama sağlar; buz kontrendike.
Anorektal Ağrı (Hemoroid, Anal Fissür)	3 RKÇ	Düşük (III)	Perineal soğuk kompres akut ağrı ve ödemde geçici semptom kontrolü sağlar; farmakolojik tedaviye adjuvan.

Bulgular: Topikal soğuk uygulamanın en güçlü kanıtı termal yanık ve akut kas-iskelet yaralanmalarında saptanmıştır. Yanıkta 15–25°C su ile 20 dakikalık uygulama komplikasyonları azaltırken, kas-iskelet yaralanmalarında ağrı kontrolü sağlamaktadır. Migren ve girişim öncesi uygulamalarda orta düzey kanıt bulunmuştur. Epistaksis, böcek sokmaları, periorbital travma, güneş yanığı ve anorektal ağrıda ise düşük-orta düzey kanıtla semptomatik fayda gösterilmiştir.

Acil Serviste Topikal Soğuk Uygulama: Klinik Endikasyonlar ve Uygulama Rehberi

Endikasyon	Yöntem	Hedef / Süre	Dikkat Noktaları
Termal yanık (1.–2. derece)	Serin akan su	15–25°C, 20 dk, ≤3 saat	Buz mutlak kontrendike; pediatride hipotermi izlemi
Akut kas-iskelet yaralanması	Ezmeli-ıslak buz paketi	Cilt üzeri, 20 dk	Kimyasal paketten üstün; bariyer kullan; opioid kılavuzunda tek RKÇ verisi
Migren (atak başlangıcı)	Boyun/karotis soğuk bant	15–20 dk, erken dönem	Farmakolojik tedaviye adjuvan; erken başlangıç daha etkili; mekanizma hipotez düzeyinde
IV/İM girişim öncesi anestezi	Buz küpü / soğuk sprey	1–2 dk önceden	Soğuk sprey teknik eğitimi gerektirir; pediyatride önerilir
Anterior epistaksis	Burun köküne soğuk kompres	10–15 dk	Geleneksel adjuvan pratik; bağımsız kanıtlı tedavi değil
Böcek sokması / allerjik cilt	Soğuk kompres	10–15 dk, tekrarlanabilir	Anafilakside sistemik tedaviyi geciktirme!

Periorbital travma / kontüzyon	Buz paketi (bariyerli)	15–20 dk, ilk 48–72 saat	Bariyer zorunlu; açık yaraya direkt uygulama yapma
Dental/orofasiyal ağrı	Soğuk kompres / buz küpü	10–15 dk	Uzun süreli direkt buz temasından kaçın
Güneş yanığı	Ilık-serin su kompres	15–20°C, 10–15 dk	Buz önerilmez; frostbite riski; nemlendirici ile destekle
Anorektal ağrı (hemoroid)	Perineal soğuk jel/kompres	10–15 dk	Farmakolojik tedaviye adjuvan; geçici semptom kontrolü

Sonuç: Topikal soğuk uygulama, acil serviste geniş kullanım alanına sahip, düşük maliyetli ve güvenli bir tedavi seçeneğidir. Özellikle ağrı yönetiminde opioid kullanımını azaltma potansiyeli bulunmaktadır. Klinik uygulamada endikasyona özgü protokoller geliştirilmeli ve daha yüksek kaliteli çalışmalarla kanıt düzeyi güçlendirilmelidir.

Yayın No: SS - 155

Akut Koroner Sendrom Hastalarında Prognoz Tahmininde Lökoglisemik İndeksin Rolünün Prospektif Olarak İncelenmesi

Burcu Uslu Sayar[1], Hüseyin Cahit Halhallı[1], Asım Enes Özbek[1]

Asım Enes Özbek / Sağlık Bilimleri Üniversitesi Kocaeli Şehir Hastanesi

Giriş/Amaç: Akut koroner sendromun (AKS) patogenezinde inflamasyonun önemli bir rol aldığı düşünüldüğünde, inflamasyon belirteçlerinin prognoz-tanı çalışmalarının başarısını arttırabileceği göz önünde bulundurulması gereken bir durumdur. Çalışmamızda amacımız, diyabetes mellitus (DM) olmayan hastalar başlıca olmak üzere tüm AKS tanısı almış hastalarda lökoglisemik indeks (LGI) ile 30 günlük prognozu tahmin etmektir ve LGI'nın mortalite-MACE (tüm nedenlere bağlı ölüm, hayatı tehdit eden aritmi, acil koroner revaskülerizasyon, kalp yetmezliği, kardiyojenik şok, serebrovasküler olay) oranlarının öngörüsüne katkısını araştırmaktır.

Yöntem: Prospektif, gözlemsel ve kesitsel olarak tasarlanan çalışmaya etik kurul onamı alındı. Acil serviste(AS) AKS tanısı alan hastalar dahil edildi, LGI düzeyleri kaydedildi. LGI(mg/dl.mm³), beyaz kan hücresi sayısı(10^3/mm³) ve kan glikozunu(mg/dl) birleştiren bir indekstir. AKS hastalarında AS'ye başvurduktan sonra 30 günlük MACE oranlarını içeren prognoz seyriyle LGI oranı arasındaki ilişki ROC analizi ile değerlendirildi.

Bulgular: LGI, 30 günlük MACE gelişimini tahmin etmede farklı karakteristikler sergilemiştir. DM olmayan hastalarda LGI için belirlenen 848,94 optimal kesme değerinde, indeksin sensitivitesi %93,75 gibi oldukça yüksek bir seviyede bulunmuştur [NPV(negatif prediktif değer) 97,06(82,92-99,56)]; bu da testin dışlama gücünün yüksek olduğuna işaret etmektedir. DM hastalardaysa 2500,84 kesme değeri için sensitivite daha düşük(%55) kalırken, spesifite(%80) DM olmayan gruba göre daha yüksek saptanmıştır. DM olmayan hastalarda LGI'nin belirlenen eşik değerin üzerinde olması, MACE gelişme riskini istatistiksel olarak anlamlı düzeyde artırmaktadır(Odds Ratio: 10,61;%95 Güven Aralığı:1,26–89,1)

ROC analizleri

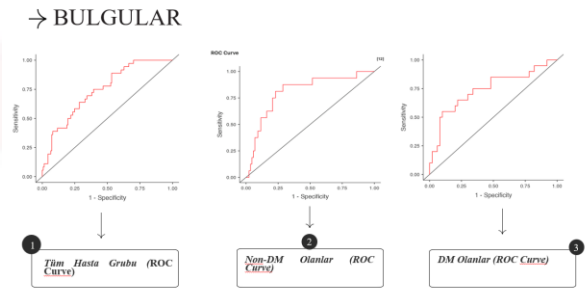

ROC analizleri

Çok Değişkenli Lojistik Regresyon Analizi

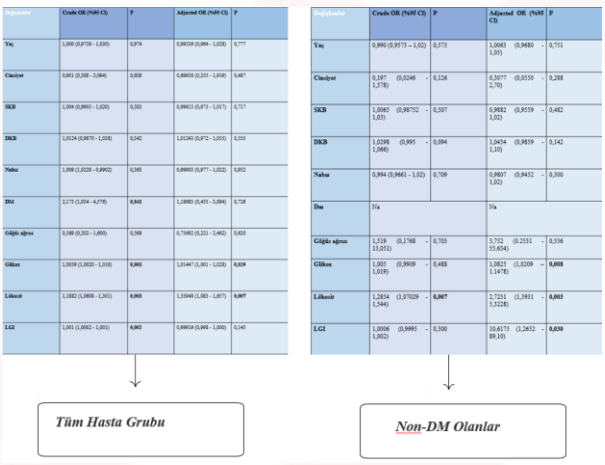

Çok Değişkenli Lojistik Regresyon Analizi

ROC analizi sonuçlar

İndeks	Diyabetikler (Değerler 95% güven aralığı)	Diyabetik olmayanlar (Değerler 95% güven aralığı)
AUC	0,680 (0,539 - 0,821)	0,630 (0,499 - 0,761)
Optimal cut-off	2500,84	848,94
Sensitivite	55 (31,53 -76,94)	93,75 (69,77 - 99,84)
Spesifite	80 (66,28 - 89,97)	37,93 (27,74 - 48,97)
PLR	2,750 (1,391 - 5,436)	1,510 (1,2276 – 1.86)
NLR	0,562 (0,340 - 0,931)	0,165 (0,0242 – 1,12)
Accuracy (kesinlik)	72,86 (60,90 - 82,80)	46,6 (36.71 – 56,70)
PPV	52,38 (35,75 - 68,50)	21,74 (18,42 – 25,47)
NPV	81,63 (72,86 - 88,03)	97,06 (82,92 - 99,56)
TP	11	15
TN	40	33
FP	10	54
FN	**9**	1

ROC analizi sonuçlar

Sonuç: LGI'nin, AKS hastalarında 30 günlük MACE gelişimini öngörmede klinik olarak dikkat çekici bir biyobelirteç olduğu gösterilmiş:DM olan hasta grubunda orta-düşük tanısal performans gösterirken, DM olmayan hasta grubunda bağımsız bir belirteç olduğu ve yüksek sensitiviteyle erken dönemde MACE gelişimini dışlamada etkili bir prognostik performans gösterdiği saptanmıştır.

Yayın No: SS - 156

112 Acil Sağlık Hizmetlerinde Görev İptalleri: 5.583 Vakanın Çağrı Nedeni ve Coğrafi Dağılımı

Alper Demirkaya[1], Şükrü Gürbüz[2], Serdar Derya[2]

Şükrü Gürbüz / Malatya İnönü Üniversitesi Turgut Özal Tıp Merkezi, Acil Tıp Servisi

Giriş/Amaç: 112 acil sağlık hizmetlerinde "görev iptali", ambulansın olay yerine ulaşmadan veya hastayı değerlendirmeden çağrının sonlandırılmasıdır. Bu durum, sistem kapasitesi, kaynak tahsisi ve eş zamanlı çağrılara yanıt verme yeteneği açısından önem taşır. Çalışmamızın amacı, Malatya 112 verilerinde görev iptallerinin sıklığını ve dağılım örüntüsünü ortaya koymaktır.

Yöntem: Ocak 2025 – Nisan 2026 tarihleri arasında Malatya 112'ye ait 96.724 vaka geriye dönük incelendi. Vaka sonucu "Görev İptali" olarak kayıtlanan kayıtlar çalışma grubunu oluşturdu. Çağrı nedeni, ilçe, kentsel/kırsal yerleşim, çağrı saati ve komuta reaksiyon süresi değişkenleri değerlendirildi.

Bulgular: Toplam 5.583 vaka (%5,77) görev iptali ile sonuçlanmıştır. Bu sayı, asılsız ihbar (n=271), yaralı yok kategorisi (n=992) ve başka araçla nakil (n=709) gibi diğer 'üretkenliği düşük' çağrı sonuçları ile birlikte sistem yükünün toplam %7,8'ine ulaşmaktadır. Görev iptallerinin %47,4'ü mesai saatlerinde (08:00-17:00), %38,7'si akşam ve %13,9'u gece yapılmıştır. İptallerin %89,7'si kentsel, %10,3'ü kırsal bölgelerden kaynaklanmaktaydı; Battalgazi (n=2.031) ve Yeşilyurt (n=2.004) merkez ilçeleri başlıca kaynak bölgelerdi. Çağrı nedenine göre en yüksek iptal oranı yaralama vakalarında (%13,5), yangın ihbarlarında (%12,9), intihar girişimlerinde (%10,4) ve iş kazalarında (%9,5) saptandı. Medikal çağrılarda iptal oranı %5,8, hastaneler arası nakillerde %3,5'ti. Komuta reaksiyon süresi medyan 51 saniye olarak ölçüldü.

Sonuç: Malatya 112 çağrılarının yaklaşık %6'sı görev iptali ile sonuçlanmaktadır. İptaller özellikle olay yeri temelli (yaralama, yangın, intihar, iş kazası) çağrılarda yoğunlaşmakta; merkez ilçelerde ve gündüz mesai saatlerinde yığılmaktadır. Çağrı triajının iyileştirilmesi ve eş zamanlı ihbar doğrulama mekanizmalarının geliştirilmesi sistem verimliliğini arttırabilir.

4. Ulusal Acil Tıp Kongresi
Anı Yönet, Umuda Şans Ver
8-11 Haziran Elexus Resort Hotel, K.K.T.C.

Yayın No: SS - 157

Erişkin Acil Servisten Çocuk Yoğun Bakıma Transfer Edilen Pediatrik Travma Hastaları: Acil Serviste Geçen Süre, Müdahale Ve Sonuçlar — Tek Merkez Deneyimi

İbrahim Bingöl[1]

İbrahim Bingöl / Gaziantep Şehir Hastanesi

Giriş/Amaç: Türkiye'de ayrı pediatrik acil servis bulunmayan merkezlerde çocuk travma hastaları erişkin acil servislerde (AS) değerlendirilmektedir. Bu çalışmada, erişkin AS'den çocuk yoğun bakım ünitesine (ÇYBÜ) transfer edilen pediatrik travma hastalarında AS'de geçen sürenin klinik sonuçlarla ilişkisi değerlendirildi.

Yöntem: Mart 2023–Ocak 2026 arasında Gaziantep Şehir Hastanesi erişkin AS'den ÇYBÜ'ye transfer edilen 1 ay–18 yaş arası 210 pediatrik travma hastası retrospektif olarak incelendi. Demografi, travma mekanizması, Glasgow Koma Skoru (GKS), Injury Severity Score (ISS), PRISM-III, AS müdahaleleri ve ÇYBÜ sonuçları (mekanik ventilasyon, Pediatric Cerebral Performance Category [PCPC], mortalite) kaydedildi. Hastalar AS süresine göre kısa (≤2 saat), orta (2–4 saat) ve uzun (> 4 saat) gruplara ayrıldı. Mann-Whitney U, Ki-kare ve ROC analizi kullanıldı.

Bulgular: Hastaların %68.1'i erkek, medyan yaşı 119 ay idi. En sık mekanizma düşme (%34.8) ve motorlu taşıt kazası (%33.3); %57.1'i multisistem travmaydı. Medyan GKS 11, ISS 23, PRISM-III 9; medyan AS süresi 2.87 saat (IQR 1.73–4.51) idi. AS'de entübasyon %31.0, transfüzyon %26.2, vazoaktif ajan %17.6 uygulandı. Genel mortalite %12.9, PCPC≥3 oranı %26.2 idi. Mortalite kısa grupta %29.2, orta %8.4, uzun grupta %1.6 ($p < 0.001$); non-survivor grupta AS süresi kısaydı (1.50 vs 3.21 saat, $p < 0.001$). Çok değişkenli analizde yaş, GKS, ISS ve PRISM-III için düzeltildiğinde kısa AS süresi mortaliteyle bağımsız ilişkiliydi (AUC: AS süresi 0.81 [ters], ISS 0.90, PRISM-III 0.88).

Sonuç: Erişkin AS'den ÇYBÜ'ye transfer edilen pediatrik travma hastalarında kısa AS süresi yüksek mortaliteyle ilişkilidir; bu paradoksal bulgu en ağır yaralıların hızlıca transfer edildiğini düşündürmektedir. Pediatrik AS bulunmayan merkezlerde standart triyaj protokolleri, erken ÇYBÜ konsültasyonu ve pediatrik travma eğitimi kritiktir.

4. Ulusal Acil Tıp Kongresi
Anı Yönet, Umuda Şans Ver
8-11 Haziran Elexus Resort Hotel, K.K.T.C

Yayın No: SS - 158

Normal Vajinal Doğumdan 13 Gün Sonra Gelişen Çok Nadir Bir Olgu: Uterin Rüptür

Muhammed Furkan Özden[1]

Muhammed Furkan Özden / Sağlık Bilimleri Üniversitesi İstanbul Haseki Eğitim ve Araştırma Hastanesi

Giriş/Amaç: Gebeliğin çok nadir bir komplikasyonu olan spontan uterus rüptürü hem fetus hem de anne için oldukça katastrofiktir. Özellikle sezaryen doğum öyküsü olan veya sezaryen doğum sonrası vajinal doğum yapan gebelerde (%0,5 ila %0,9 oranında) görülür. Uterin rüptürün gelişmiş ülkelerde tahmini görülme sıklığı yaklaşık 16.840-19.765 doğumda 1'dir. Literatürde bildirilen vakalarda uterin rüptür gebeliğin özellikle son trimesterinde, doğum sırasında ve sonrasında görülebilir. Uterus rüptürü %90 oranında geçirilmiş sezaryen öyküsü veya geçirilmiş cerrahi ile ilişkilidir. Biz sezaryen öyküsü ve geçirilmiş cerrahisi olmayan, normal vajinal doğumdan 13 gün sonra gelişen çok nadir bir uterin rüptür vakasını bildiriyoruz.

Olgu:30 yaş kadın hasta karın ağrısı, vajinal kanama, hipotansiyon acile ambulans ile getirildi. Bilinen hastalık ve geçirilmiş operasyon öyküsü yoktu. Tansiyon: 90/60, Nabız: 115. Umbilicus çevresinde ve batın alt kadranlarda yaygın hassasiyet mevcuttu. 13 gün önce normal vajinal doğum yaptığı öğrenildi (G2P1A1). Doğum sırasında dış bası yapılmamış. Laboratuvarda Hgb: 6,9 g/dL; PLT: 265 10Λ3uL; pH: 7,33; Laktat: 1,39 mmol/L; Baz Eksisi: -4,4 mmol/L; INR: 1,24. Kontrastlı batın tomografisinde batın içi yaygın serbest sıvı görüldü ve Uterin Rüptür ön tanısıyla acil laparotomiye alındı. Uterus posterior duvarında 4x3 cm'lik rüptüre alan görüldü. Sol uterin arter bağlandı. Histerektomi yapılmadan kanama kontrolü sağlandı. Toplamda 6Ü ES, 3Ü TDP transfüzyonu yapıldı. Post-op 7.günde hasta şifa ile taburcu edildi.

IV Kontrastlı Abdomen BT Kesiti-1

IV Kontrastlı Abdomen BT Kesiti-2

Sonuç: Uterin rüptür son trimesterde, peri-mortem ve post-mortem dönemde görülebilen, mortalitesi yüksek önemli bir tanıdır. Hipotansiyon ve vajinal kanama ile gebelerde akılda tutulmalı, doğum sonrası geç dönemde de görülebileceği unutulmamalıdır.

POSTER BİLDİRİLER

Yayın No: PS - 001

Araç İçi Trafik Kazasının Nadir Ve Ölümcül Komplikasyonu: Travmatik Aort Transeksiyonu Ve Multipl Damar Disseksiyonu

Eren Bayram[1], Bestami Köse[1], Burcu Bayramoğlu[1], İsmail Tayfur[1]

İsmail Tayfur / Sağlık Bilimleri Üniversitesi, Sancaktepe Şehit Prof. Dr. İlhan Varank Sağlık Uygulama ve Araştırma Merkezi, Acil Tıp Kliniği

Giriş/Amaç: Travmatik aort yaralanması, künt göğüs travmasının en ölümcül komplikasyonlarından biri olup travma ölümlerinin önemli bir kısmından sorumludur. Özellikle yüksek enerjili motorlu taşıt kazalarında gelişen ani deselerasyon kuvvetleri, aort ve büyük damarlarda ciddi yaralanmalara yol açabilmektedir. Eş zamanlı serebrovasküler diseksiyonlar ise nadir görülmekle birlikte mortalite riskini artıran önemli bir tablodur. Bu vakada, araç içi trafik kazası sonrası travmatik aort transeksiyonu ve multipl damar disseksiyonu saptanan olgu sunulmuştur.

Olgu: 54 yaşındaki erkek hasta araç içi yüksek enerjili trafik kazası sonrası 112 ekipleri tarafından acil servise getirildi. Gelişinde GKS skoru 3, TA 85/55 mmHg ve nabzı 119 atım/dk idi. Hastada yaygın subkutan amfizem, toraks ve abdomen bölgesinde ekimozlar, açık yüz kesisi ve sol femur deformitesi mevcuttu. Solunum yetmezliği nedeniyle orotrakeal entübasyon uygulandı. E-FAST incelemesinde bilateral pnömotoraks saptanarak bilateral tüp torakostomi yapıldı. Stabilizasyon sonrası yapılan BT görüntülemelerinde arkus aortada tam kat transeksiyon, sağ internal karotis ve sol vertebral arter disseksiyonu, bilateral pnömotoraks, pnömomediastinum, akciğer kontüzyonu ve parçalı femur fraktürü saptandı (Şekil 1-2). Konsültasyonlari yapılan, Kalp damar cerrahisi ve göğüs cerrahisi tarafından acil torakotomi planlannan hastada kardiyak arrest gelişmesi üzerine kardiyopulmoner resüsitasyon başlandı. Tüm müdahalelere karşın ROSC sağlanamadı ve hasta exitus olarak kabul edildi.

Sonuç: Travmatik aort yaralanması ve eş zamanlı serebrovasküler diseksiyonlar nadir travmatik tablolardır. Hastaların büyük bir kısmı olay yerinde exitus olmaktadır. Hastaneye ulaşabilen vakalarda erken görüntüleme, ATLS protokolüne uygun ve multidisipliner yaklaşım önemlidir; ancak bu tablolar oldukça mortal seyretmektedir. Ayrıca bu olguda olduğu foramen transversariumda görülen fraktürler vertebral arter diseksiyonuna yol açabileceğinden vertebral arterlerin de anjiografik görüntülenmesi gerekmektedir.

Şekil 1. Aort transeksiyonu ve karotid arter diseksiyonu

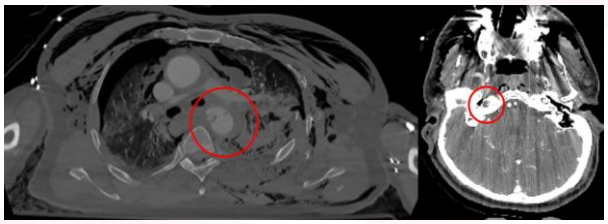

Şekil 2. Foramen transversarium fraktürü

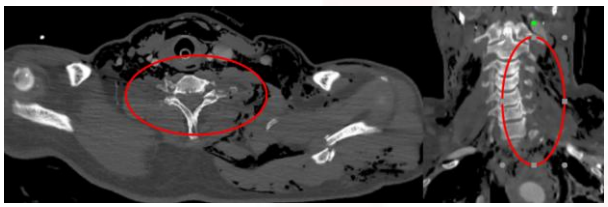

Yayın No: PS - 002

Orbital Myozit

Mehmet Selim Kan[1]

Mehmet Selim Kan / Sancaktepe Şehit Prof Dr İlhan Varank Eğitim ve Araştırma Hastanesi

Giriş/Amaç: Orbital miyozit, acil servise diplopi ve göz ağrısı ile başvuran hastalarda nadir görülen ancak tedavi edilebilir bir tanıdır. Ekstraoküler kasların idiyopatik inflamasyonu şeklinde ortaya çıkan bu tablo, tiroid oftalmopati, enfeksiyon, tümör ve vaskülit gibi durumlarla sıklıkla karışabilmektedir. Beyin manyetik rezonans (MR) görüntülemesinin normal çıkması tanıyı dışlamaz. Bu olgu sunumunun amacı, diplopi ile başvuran genç hastalarda erken tanı ve multidisipliner yaklaşımın önemini vurgulamaktır.

Olgu: Bilinen sistemik hastalığı olmayan 23 yaşında kadın hasta, 1 haftadır sol gözde hareketle artan ağrı ve son 2 gündür devam eden diplopi şikayetiyle acil servise başvurdu. Beyin BT ve difüzyon MR görüntülemesi yapıldı. Şüphe üzerine kontrastlı orbital MR istendi. Bulgular Beyin BT ve difüzyon MR'da akut parankimal patoloji saptanmadı. Ancak difüzyon MR'ın FLAIR sekansında sol medial rektus kasında hiperintensite ve kas hipertrofisi dikkati çekti. Kontrastlı orbital MR'da sol medial rektus kasında belirgin hipertrofi, T2 hiperintensite ve yoğun kontrast tutulumu saptandı; kas içinde yer kaplayıcı lezyon yoktu (Fig.a) Oral prednizolon 80 mg/gün tedavisi başlandı. Semptomlar 5 gün içinde dramatik olarak geriledi.

Fizik muayenede sol gözde hafif proptozis, göz hareketlerinde (özellikle nazal ve temporal bakışta) kısıtlılık ve ağrı, diplopi saptandı.

Sonuç: Orbital miyozit, acil serviste diplopi ve göz ağrısı ile başvuran hastalarda akılda tutulmalıdır. Beyin MR'ın normal olması tanıyı dışlamaz. Difüzyon MR'ın FLAIR sekansı ve kontrastlı orbital MR görüntülerinin detaylı değerlendirilmesi tanı için kritiktir. Erken tanı konulduğunda yüksek doz steroid tedavisi ile dramatik iyileşme sağlanmakta, multidisipliner takip önerilmektedir.

Türkiye Acil Tıp Vakfı 4. ULUSAL ACİL TIP KONGRESİ
Anı Yönet, Umuda Şans Ver
9-11 HAZİRAN ELEKUS RESORT HOTEL, K.K.T.C

Yayın No: PS - 003

Yapay Zeka Destekli Tıbbi Bilgilendirmenin Yanlış İlaç Kullanımına Yol Açabileceği Bir Olgu Sunumu

Mustafa Demir[1], Mehmet Tatlı[1], Mesut Kına[1]

Mustafa Demir / VAN EĞİTİM ve ARAŞTIRMA HASTANESİ

Giriş/Amaç: Yapay zeka tabanlı sohbet sistemleri sağlık alanında bilgiye hızlı erişim sağlamaktadır. Ancak bu sistemlerin hatalı, eksik veya güncel olmayan bilgiler sunabilmesi hasta güvenliği açısından risk oluşturabilmektedir. Bu olgu sunumunda, yapay zeka destekli yanlış ilaç önerisine bağlı gelişen yüksek doz ilaç kullanımının değerlendirilmesi amaçlanmıştır.

Vaka

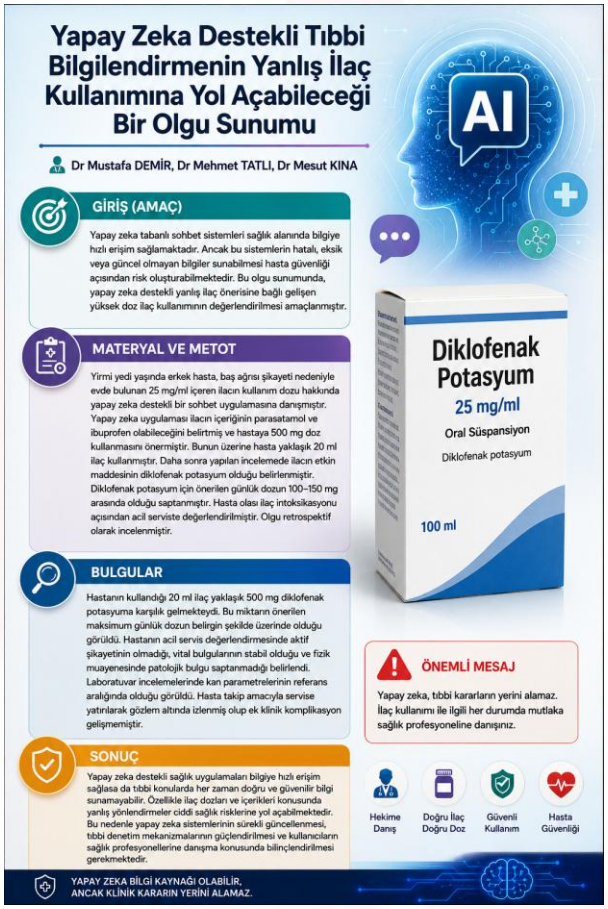

poster sunum

Olgu: Yirmi yedi yaşında erkek hasta, baş ağrısı şikayeti nedeniyle evde bulunan "Fevere 25 mg/ml" adlı ilacın kullanım dozu hakkında yapay zeka destekli bir sohbet uygulamasına danışmıştır. Yapay zeka uygulaması ilacın içeriğinin parasetamol ve ibuprofen olabileceğini belirtmiş ve hastaya 500 mg doz kullanmasını önermiştir. Bunun üzerine hasta yaklaşık 20 ml ilaç kullanmıştır. Daha sonra yapılan incelemede ilacın etkin maddesinin diklofenak potasyum olduğu belirlenmiştir. Diklofenak potasyum için önerilen günlük dozun 100–150 mg arasında olduğu saptanmıştır. Hasta olası ilaç intoksikasyonu açısından acil serviste değerlendirilmiştir. Olgu retrospektif olarak incelenmiştir.

Hastanın kullandığı 20 ml ilaç yaklaşık 500 mg diklofenak potasyuma karşılık gelmekteydi. Bu miktarın önerilen maksimum günlük dozun belirgin şekilde üzerinde olduğu görüldü. Hastanın acil servis değerlendirmesinde aktif şikayetinin olmadığı, vital bulgularının stabil olduğu ve fizik muayenesinde patolojik bulgu saptanmadığı belirlendi. Laboratuvar incelemelerinde kan parametrelerinin referans aralığında olduğu görüldü. Hasta takip amacıyla servise yatırılarak gözlem altında izlenmiş olup ek klinik komplikasyon gelişmemiştir.

Sonuç: Yapay zeka destekli sağlık uygulamaları bilgiye hızlı erişim sağlasa da tıbbi konularda her zaman doğru ve güvenilir bilgi sunamayabilir. Özellikle ilaç dozları ve içerikleri konusunda yanlış yönlendirmeler ciddi sağlık risklerine yol açabilmektedir. Bu nedenle yapay zeka sistemlerinin sürekli güncellenmesi, tıbbi denetim mekanizmalarının güçlendirilmesi ve kullanıcıların sağlık profesyonellerine danışma konusunda bilinçlendirilmesi gerekmektedir.

Yayın No: PS - 004

Acil Serviste Eritrosit Süspansiyonu Replasmanı Sırasında Gelişen Akut Akciğer Hasarı : Tralı

Onur Karabay[1], Ertuğrul Altınbilek[1], Gözde Karabay[1], Derya Öztürk[1], Berker Göçer[1], Seda İrem Soydemir[1], Abdullah Avlaç[1], Aras Dalyan[1]

Onur Karabay / S.B.Ü Seyrantepe Hamidiye Etfal Eğitim Ve Araştırma Hastanesi

Giriş/Amaç: Transfüzyonla ilişkili akut akciğer hasarı (TRALI), kan transfüzyonunu takip eden ilk 6 saat içinde gelişen ve yüksek mortaliteye sahip ciddi bir komplikasyondur. Acil servislerde sık uygulanan eritrosit süspansiyonu (ES) replasmanları sırasında bu nadir fakat hayatı tehdit eden tabloya karşı uyanık olunması hayati önem taşır.Bu olgu sunumunda, acil serviste ES replasmanı sırasında TRALI gelişen bir hastanın klinik yönetimini paylaşmak ve acil tıp pratiğinde erken tanı ile hızlı solunum desteğinin önemini vurgulamaktır.

Olgu: Bu olgu, hastanın acil servis başvurusu, laboratuvar-görüntüleme bulguları ve transfüzyon sırasında gelişen klinik kötüleşmenin hasta dosyası üzerinden retrospektif incelenmesiyle hazırlandı. Bulgular TRALI açısından literatür eşliğinde değerlendirildi.

Yirmi sekiz yaşında kadın hasta karın ağrısı şikâyetiyle acil servise başvurdu. Fizik muayenesinde akut batın bulgusu saptanmadı. Laboratuvar tetkiklerinde hemoglobin değeri 3.8 g/dL olarak izlendi. Batın BT'de akut cerrahi patoloji saptanmadı. Hasta dahiliye ile konsülte edilerek yatış planlandı ve yatak yeri hazırlanırken eritrosit süspansiyonu replasmanına başlandı. Transfüzyon sırasında hastada ani takipne gelişti, oksijen satürasyonu %70'li değerlere geriledi ve akciğer oskültasyonunda bilateral yaygın ince raller duyuldu. Transfüzyon durdurularak hasta non-invaziv mekanik ventilasyon desteğine alındı, furosemid uygulandı ve TRALI ön tanısıyla yoğun bakım ünitesine interne edildi.

Şekil 1 : Transfüzyon öncesi akciğer grafisi

Transfüzyon öncesi akciğer grafisinde belirgin infiltrasyon izlenmemektedir.

Şekil 2 : Transfüzyon sonrası akciger grafisi

Eritrosit süspansiyonu replasmanı sırasında gelişen akut solunum sıkıntısı sonrası çekilen akciğer grafisinde bilateral yaygın alveolo-interstisyel infiltrasyonlar ve sağ akcigerde sıvı koleksiyonu izlenmektedir. Bulgular akut akciğer hasarı/TRALI ile uyumludur.

Tablo 1: Hemogram parametrelerinin klinik süreç içerisindeki değişimi

Parametre	Başvuru	Transfüzyon Sırasında / Reaksiyon Anı	YBÜ Takibi	Klinik Düzelme
WBC, $10^3/\mu L$	7.8	12.4	13.1	8.9
Nötrofil, $10^3/\mu L$	5.2	10.6	11.0	6.1
Lenfosit, $10^3/\mu L$	1.8	1.1	1.3	2.0
Hemoglobin, g/dL	**3.8**	4.6	7.2	8.5
Hematokrit, %	13.1	15.8	23.4	27.1
MCV, fL	62	63	68	71
RDW, %	22.5	23.1	24.0	23.2
Trombosit, $10^3/\mu L$	420	390	360	410
NLR	2.8	9.6	8.4	3.0

Tablo 2: Arter kan gazı parametrelerinin klinik süreç içerisindeki değişimi

Parametre	Transfüzyon Öncesi	Reaksiyon Anı	NIV Sonrası	YBÜ Takibi / Düzelme
pH	7.40	7.22	7.35	7.42
$PaCO_2$, mmHg	36	32	35	37
PaO_2, mmHg	92	42	78	90
HCO_3, mmol/L	22	18	20	24
Laktat, mmol/L	1.1	5.8	1.9	1.1
SaO_2, %	97	72	94	97
Solunum desteği	Oda havası	Yüksek akımlı O_2 / maske	NIV	Nazal O_2 / oda havası
PaO_2/FiO_2 oranı	>300	<100	100–200	>300

Sonuç: Transfüzyon sırasında ani gelişen takipne, hipoksemi ve bilateral akciğer bulgularında TRALI akılda tutulmalıdır. Erken tanı, transfüzyonun durdurulması ve hızlı solunum desteği hastanın klinik yönetiminde kritik öneme sahiptir.

Yayın No: PS - 005

"Deli Bal"

Çağrı Mustafa Efeoğlu[1], Özge Mert Arabacı[1], Ayşe Nur Demirel[1], Mustafa Rasim Kıyıcı[1], Serap Aydemir Dikici[1], Utku Murat Kalafat[1]

Çağrı Mustafa Efeoğlu / T.C. SBÜ Kanuni Sultan Süleyman Eğitim ve Araştırma Hastanesi

Giriş/Amaç: Deli bal intoksikasyonu, Rhododendron türlerinde bulunan grayanotoksinlere bağlı gelişen ve özellikle kardiyovasküler sistem üzerinde etkiler oluşturan nadir bir toksidromdur. En sık hipotansiyon, sinüs bradikardisi, baş dönmesi ve senkop ile prezente olur. Türkiye'nin Karadeniz bölgesinde daha sık görülmekle birlikte, acil serviste açıklanamayan bradikardi olgularında ayırıcı tanıda düşünülmelidir. Bu olguda tekrarlayan atropine dirençli persistan sinüs bradikardisi ile seyreden deli bal intoksikasyonu sunulmuştur.

Olgu: 57 yaşında kadın hasta, bal tüketimi sonrası başlayan baş dönmesi ve ağızda uyuşma şikâyetleri ile acil servise başvurdu. Şikâyetlerinin yaklaşık üç gündür devam ettiği öğrenildi. Fizik muayenede distal nabızlar bradikardik olup diğer sistem muayeneleri doğaldı. Vital bulgularında nabız 41/dk, tansiyon arteriyel 110/70 mmHg, solunum sayısı 18/dk ve SpO_2 %94 olarak saptandı. Elektrokardiyografide 42/dk sinüs bradikardisi izlendi. Tetkiklerinde troponin dahil patolojik bulgu saptanmadı. Kardiyoloji konsültasyonu sonrası hastaya ardışık olarak 1 mg, toplamda 3 mg intravenöz atropin uygulandı. 3. atropin dozu öncesi halen bradikardik seyreden hastanın 3. atropin dozu sonrasında kontrol elektrokardiyografisinde kalp hızının 73/dk olduğu ve takiplerinde seri çekilen elektrokardiyografilerinde hastanın sinüs ritminde olduğu görüldü.Hastanın klinik bulguları geriledi. Hasta takip amaçlı koroner yoğun bakım ünitesine yatırıldı.Koroner yoğun bakım takibi sonrası taburcu edildi.

Deli bal intoksikasyonunda grayanotoksinler sodyum kanallarını etkileyerek vagal aktivite artışına ve kardiyak ileti bozukluklarına yol açmaktadır. Çoğu olgu atropin ve destek tedavisine hızlı yanıt verirken, bu vakada persistan bradikardi izlenmesi dikkat çekicidir.

Sonuç: Acil serviste açıklanamayan sinüs bradikardisi olgularında ayrıntılı besin tüketim öyküsü alınmalı ve özellikle endemik bölgelerde deli bal intoksikasyonu akılda tutulmalıdır.

Yayın No: PS - 006

Klinik-Radyolojik Uyumsuzluk Gösteren Streptococcus Constellatus İlişkili Maksillofasiyal Enfeksiyon

Omar Badr[1], Muhammet Raşit Sevindik[1], Efe Demir Bala[1], Onur Çelikhan[1], Ayşe Fethiye Basa Kalafat[1], Utku Murat Kalafat[1]

Omar Badr / Kanuni Sultan Süleyman Eğitim Ve Araştırma Hastanesi

Giriş/Amaç: Maksillofasiyal enfeksiyonların, orbital ve intrakraniyal yayılım riski taşıması nedeniyle acil serviste hızlı değerlendirilmeleri gerekmektedir. Klinik bulgular ile radyolojik görüntülemeler arasında belirgin uyumsuzluklar görülebildiğinden multidisipliner yaklaşım büyük önem taşır. Bu sunumda, aşikar klinik enfeksiyon bulgularına rağmen radyolojik olarak sınırlı bulgu veren ve kültüründe Streptococcus constellatus üreyen bir olgunun tartışılması amaçlanmıştır.

Olgu:Yirmi beş yaşındaki erkek hastanın, sol maksiller bölgede dört gündür devam eden eritem, ödem, ağrı ve sol periorbital bölgeye drene olan apse şikayetleriyle acil serviste değerlendirildiği öğrenilmiştir. Özgeçmişinde hidradenitis süppürativa öyküsü olan hastanın muayenesinde belirgin hassasiyet ve pürülan drenaj izlenmiştir. Laboratuvar incelemelerinde lökositoz (WBC: $16.81x10^3/\mu L$) ve CRP yüksekliği (29.66 mg/L) saptanmıştır. Çekilen maksillofasiyal tomografide paranazal sinüsler olağan izlenmiş; yalnızca bilateral nazal kemik düzeyinde cilt altı hematom raporlanarak klinik-radyolojik uyumsuzluk tespit edilmiştir. Orbital yayılım riski nedeniyle ilgili kliniklerce multidisipliner değerlendirilen hastaya apse drenajı uygulanmış, ampirik meropenem ve linezolid tedavisi başlanmıştır. Kültür örneklerinde Streptococcus constellatus ürediği saptanmıştır. Görme kaybı veya oftalmolojik kısıtlılığı bulunmayan hastanın ileri izlem amacıyla servise yatışı gerçekleştirilmiştir.

Sonuç: Streptococcus constellatus, apseleşme eğilimi gösteren invaziv enfeksiyonlarla yakından ilişkili bir mikroorganizmadır. Sunulan olguda belirgin kliniğe rağmen radyolojinin sınırlı kalması dikkat çekicidir. Bu tür klinik-radyolojik uyumsuzluk durumlarında hekimin yalnızca görüntülemeye güvenerek "erken dışlama" hatasına düşmemesi gerektiği vurgulanmaktadır. Sonuç olarak; maksillofasiyal enfeksiyonlarda klinik tablo daima referans alınmalıdır. Orbital yayılım

şüphesinde erken dönemde geniş spektrumlu antibiyoterapi, pürülan drenaj ve multidisipliner kriz yönetimi, olası katastrofik komplikasyonların önlenmesinde kritik öneme sahiptir.

Yayın No: PS - 007

Bir Havalı Tüfek Mermisinin Neden Olduğu Penetran Spinal Yaralanma: Bir Olgu Sunumu

Mert Kartal[1], Mehmet TATLI[1], Mustafa Demir[1]

Mert Kartal / VAN EĞİTİM ARAŞTIRMA HASTANESİ

Giriş/Amaç: Sivil hayatta nadir görülen penetran omurilik yaralanmaları genellikle ateşli silahlar veya kesici aletlerle ilişkilidir. Havalı tüfekler düşük enerjili travma olarak kabul edilse de ciddi omurilik hasarına yol açabilir

Olgu: Penetran spinal kord yaralanmaları sivil pratikte nadirdir ve en sık ateşli silahlar veya kesici-delici cisimlerle ilişkilidir. Hava tüfekleriyle oluşan yaralanmalar genellikle düşük enerjili travma olarak kabul edilir; ancak yine de önemli spinal kord hasarına yol açabilir.İkincil nörolojik hasarı önlemek için erken tanı ve hızlı multidisipliner yaklaşım kritik öneme sahiptir.

Havalı tüfekle oynarken kazara vurulan hasta acil servise getirildi.Fizik muayenede torasik bölgede 1 cm çapında giriş yarası saptandı. Bilinci açık olan hastanın üst ekstremiteleri normaldir; ancak alt ekstremitelerde motor güç 2/5, duyu 3/5 seviyesindedir. Tetanos profilaksisi ve antibiyotik tedavisi (sefazolin, metronidazol) başlanmış; ağrı yönetimi için tramadol, morfin ve ketamin uygulanmıştır. BT incelemesi T12 seviyesinde omuriliği tutan penetran yaralanmayı doğrulamış ve hasta cerrahiye sevk edilmiştir

Sonuç: Düşük enerjili mekanizmalarda bile omurilik yaralanması şüphesi korunmalıdır. Hızlı değerlendirme ve acil cerrahi müdahale hasta yönetimi için kritiktir

Şekil 1. T12 Vertebra Seviyesinde Spinal Korda Penetran Yaralanmayı Gösteren Aksiyel BT Görüntüsü.

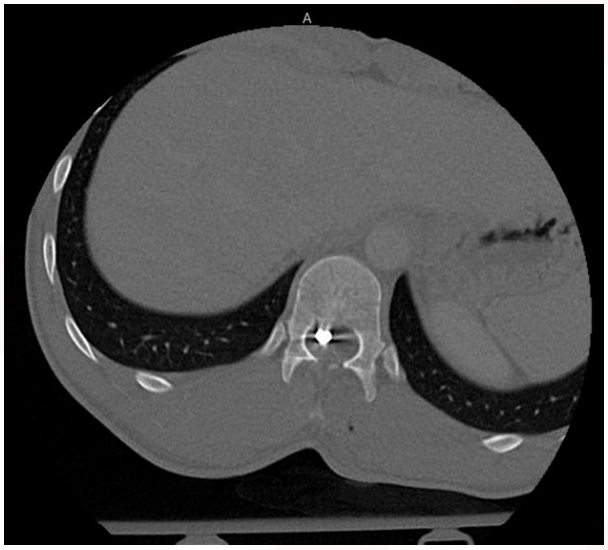

Şekil 2. T12 Seviyesinde Penetran Yaralanmanın Sagittal BT Görüntüsü.

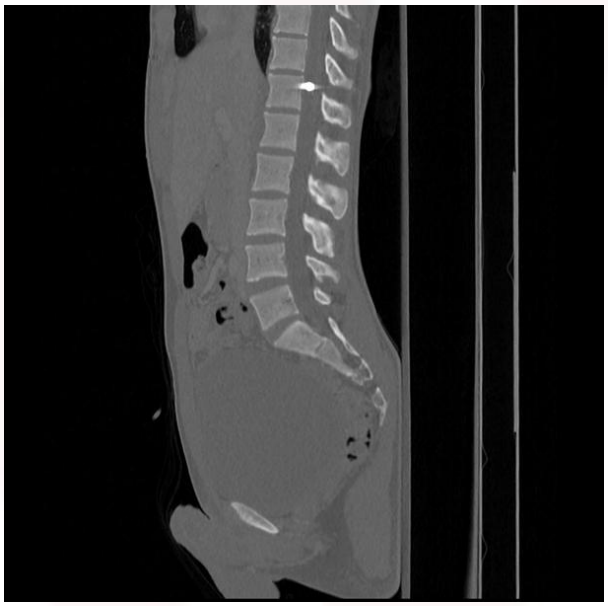

Yayın No: PS - 008

Karın Ağrısının Nadir Bir Sebebi : Splenik İnfarktüs

Alperen Güneş[1], Bestami Köse[1], Burcu Bayramoğlu[1], İsmail Tayfur[1]

Alperen Güneş / Şehit Prof. Dr. İlhan Varank Sancaktepe Eğitim ve Araştırma Hastanesi Acil Tıp Kliniği

Giriş/Amaç: Spontan splenik enfarktüs, travma olmaksızın gelişen nadir bir klinik durumdur. En sık hematolojik hastalıklar, kardiyoembolik olaylare hiperkoagülabilite ile ilişkilidir. Klinik bulgular genellikle nonspesifik olup en sık sol üst kadran ağrısı görülür. Tanıda kontrastlı batın bilgisayarlı tomografi önemli rol oynamaktadır. Bu olguda spontan splenik enfarktüsü saptanan bir vaka sunulmuştur.

Olgu: 43 yaş erkek hasta 3 gündür devam eden karın ağrısı şikayeti ile acile başvurdu. Geliş vitalleri: TA:135/85 SPO2: 96 NB:105 olan hasta hasta bulantı kusma ishal dizüri vb herhangi bir ek semptom tariflemedi.Yapılan fizik muayenede sol üst kadranda hassasiyet tespit edildi.Hastanın yapılan laboratuvar tetkiklerinde herhangi bir akut patoloji izlenmedi.EKG normal olarak değerlendirildi.Karın ağrısının sebebini tespit etmek için istenen intravenöz kontrastlı batın tomografisinde şekil 1. ve 2.'de gösterilen dalakta akut iskemik alanlar tespit edildi. Hastada tespit edilen dalak enfarktüsü nedeniyle kalp ve damar cerrahisi , genel cerrahi ve iç hastalıkları konsültasyonları yapıldı. Cerrahi klinikler tarafından acil cerrahi girişim düşünülmeyen hasta iç hastalıkları tarafından etyoloji araştırılması amaçlı interne edildi.

Sonuç: Spontan splenik enfarktüs, nonspesifik semptomlarla seyretmesi nedeniyle acil serviste gözden kaçabilen önemli bir klinik tablodur. Özellikle açıklanamayan sol üst kadran ağrısı olan hastalarda ayırıcı tanıda düşünülmelidir. Erken görüntüleme ile tanı konulması ve altta yatan etiyolojinin araştırılması uygun tedavi yaklaşımı açısından önem taşımaktadır. Bu olgu, spontan splenik enfarktüsünün nadir ancak dikkat edilmesi gereken bir tanı olduğunu göstermektedir.

Şekil 1.

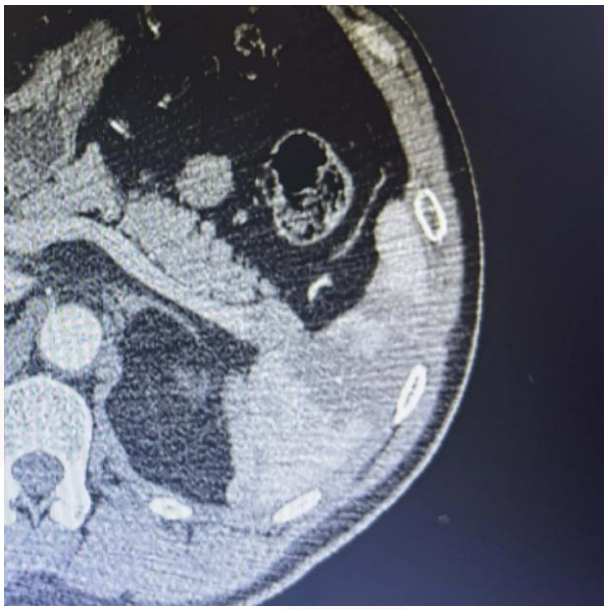

Şekil 2.

Yayın No: PS - 009

Yeşil Alanda Omuz Ağrısından Pankreas Tümörüne

Ayşe Mina Akpınar[1], Sinem Güzel Öztürk[1], Burcu Bayramoğlu[1], İsmail Tayfur[1]

İsmail Tayfur / Şehit Prof. Dr. İlhan Varank Sancaktepe Eğitim ve Araştırma Hastanesi

Giriş/Amaç: Ekstremite ağrıları acil servis başvurularının önemli bir kısmını oluşturmaktadır. Genellikle kas eklem patolojileri sebepli olsalar da özellikle semptomatik tedaviyle şikayeti gerilemeyen hastalarda ayırıcı tanılar konusunda dikkatli olmak gerekmektedir. Karaciğerde lokalize olan kitleler, bulunduğu bölge ya da kitlenin boyutu sebebiyle diyaframa bası yapması sonrası sağ omuz ağrısı şeklinde karşımıza çıkabilir. Bu vaka sunumunda yeşil alanda pancreas ca ve karaciğerde metastatik kitle saptanan olgumuzu sunuyoruz.

Olgu: Bilinen herhangi bir hastalığı olmayan 45 yaş erkek hasta yaklaşık bir hafta önce başlayan sağ omuz ağrısı şikayeti ile acil servise başvurdu. Anamnezde travması olmadığı öğrenildi, ön planda miyalji düşünülerek hastaya analjezi uygulandı. Hastanın analjezi uygulanmasına rağmen kontrolde ağrısının hafiflememesi üzerine hastaya ileri tetkik planlandı. Hastanın yapılan tetkiklerinde GGT 850.8 U/L olarak saptandı. Çekilen abdomen BT'de karaciğerde metastaz lehine değerlendirilen silik sınırlı multipl hipodens lezyonlar ve pankreas unkus düzeyinde 33x12 mm boyutlu kitlesel hipodens lezyon izlendi (Fig. 1-2). Hasta malignite tetkik ve tedavi amaçlı dahiliye servisine interne edildi.

Sonuç: Acil serviste tanıya giden süreçlerin bir kısmı da semptomatik tedaviye yanıttır. Vakamızda olduğu gibi tedaviye cevap vermeyen ağrı varlığında yansıyan ağrıların neden olduğu diğer patolojiler akılda tutulmalıdır. Vakamızdan çıkarılabilecek bir diğer sonuç da yeşil alana dahi başvuran hastaların ciddi patolojilere sahip olabileceğidir.

Fig.1. Karaciğerde hipodens lezyonlar

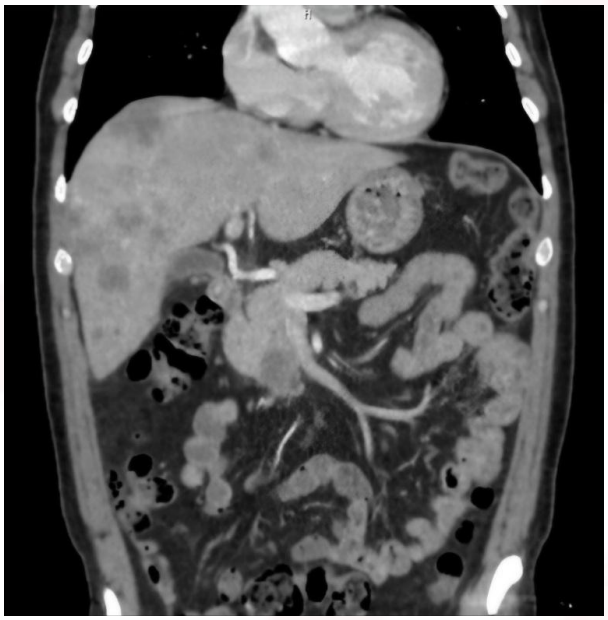

Fig.2. Pankreaste hipodens lezyon

4. ULUSAL ACİL TIP KONGRESİ
Anı Yönet, Umuda Şans Ver
8-11 HAZİRAN ELEKUS RESORT HOTEL, K.K.T.C

Yayın No: PS - 010

Tirzepatid Kullanımına Bağlı Gelişen Öglisemik Ketoasidoz

Elif Gökçe Üstünkar[1], Said Kaçmaz[1], Muhammed Güner[1], Duygu Yaman[1], Melek Cirik Çetin[1], Serkan Doğan[1]

Elif Gökçe Üstünkar / T.C SBÜ Kanuni Sultan Süleyman Eğitim ve Araştırma Hastanesi

Giriş/Amaç: GLP-1 reseptör agonistleri ve GIP/GLP-1 çift agonistleri obezite tedavisinde giderek daha sık kullanılmaktadır. Tirzepatidin iştah baskılayıcı etkisi ve mide boşalımını geciktirmesi nedeniyle belirgin oral alım azalması gelişebilmektedir. Bu durum nadiren öglisemik ketoasidoza (ÖKA) yol açabilmektedir. ÖKA; normal veya normale yakın glukoz düzeyleriyle seyreden yüksek anyon açıklı metabolik asidoz tablosudur ve tanısı gecikebildiği için klinik açıdan önem taşımaktadır. Bu olguda tirzepatid kullanımına bağlı gelişen öglisemik ketoasidoz sunulmuştur.

Olgu:: Bilinen diyabet öyküsü olmayan 23 yaşındaki kadın hasta; 3 gündür devam eden şiddetli bulantı-kusma, oral alım azlığı, halsizlik ve baş dönmesi nedeniyle acil servise başvurdu. Hastanın epilepsi nedeniyle levetirasetam ve karbamazepin kullandığı, obezite tedavisi amacıyla 5 hafta önce tirzepatid başlandığı ve doz artışı sonrası semptomlarının belirginleştiği öğrenildi. Arteriyel kan gazında pH: 7.20, HCO_3: 13.1 mmol/L ile yüksek anyon açıklı metabolik asidoz saptandı. Serum glukozu ve laktat düzeyi normaldi. İdrar ketonu +3/+4 pozitif bulundu. Görüntülemelerde ek patoloji saptanmadı.

Tirzepatid ilişkili ÖKA gelişiminde uzun süreli açlık, ciddi kalori kısıtlanması ve kusmaya bağlı ketogenez artışının rol oynadığı düşünülmektedir. Normal glukoz düzeyleri nedeniyle tanı gecikebilmekte ve tablo farklı nedenlere bağlanabilmektedir. Hastamızda belirgin oral alım azalması ve ketonüri varlığı tanıda yol gösterici olmuştur. Hastaya izotonik sıvı replasmanı, anti-emetik tedavi ve dekstroz eşliğinde insülin infüzyonu uygulandı. Tedavinin 24. saatinde metabolik asidoz tamamen düzeldi.

Sonuç: Tirzepatid kullanan hastalarda uzamış bulantı-kusma, ciddi iştahsızlık ve normoglisemik metabolik asidoz varlığında öglisemik ketoasidoz akılda tutulmalıdır. Erken tanı ve uygun tedavi ciddi komplikasyonların önlenmesinde hayat kurtarıcı olabilir.

Yayın No: PS - 011

Enfektif Endokardit İlişkili Dissemine İntravasküler Koagülopati

Kerem Eker[1], Berdar Mumbuç[1], Öner Bozan[1], Asım Kalkan[1]

Kerem Eker / SBÜ Prof. Dr. Cemil Taşçıoğlu Şehir Hastanesi, Acil Tıp Kliniği

Giriş/Amaç: Enfektif endokardit kalp endokard yüzeyinin mikrobiyal enfeksiyonudur ve yüzde doksan olgu ateşle seyreder. Dissemine intravasküler koagülopati ise yaygın trombin aktivasyonu sonucu hem tromboz hem kanama eğilimiyle ortaya çıkan edinilmiş bir koagülopatidir. Enfektif endokardite sekonder dissemine intravasküler koagülopati gelişimi literatürde nadir bildirilen bir komplikasyondur.

Olgu:Seksen beş yaşında kadın hasta tam senkop sonrası düşme pelvik hassasiyet ve sol omuz dirdek ağrısıyla acil servise başvurdu. Son dört gündür genel durum bozukluğu olan hastada hipertansiyon ve geçirilmiş meme kanseri öyküsü mevcuttu. Tam kan sayımı koagülasyon paneli biyokimya d-dimer fibrinojen ve kan kültürü çalışıldı. Transtorasik ekokardiyografi ile torakoabdominal bilgisayarlı tomografi değerlendirildi.

Fizik muayenede ciltte yaygın peteşial lezyonlar görüldü. Oskültasyonda pansistolik üfürüm duyuldu. Transtorasik ekokardiyografide mitral kapakta 12 milimetrelik hareketli vejetasyon saptandı. Laboratuvar değerleri beyaz küre 15.200 trombosit 40000 protrombin zamanı 22,4 saniye aktive parsiyel tromboplastin zamanı 68,7 saniye ve fibrinojen 280 miligram desilitre olarak tespit edildi. International society on thrombosis and haemostasis kriterlerine göre dissemine intravasküler koagülopati skoru 7 olarak hesaplandı. Kan kültüründe staphylococcus aureus üredi. Bilgisayarlı tomografide böbrek ve dalakta embolik infarktlar ile sol pubik ramus fraktürü izlendi.

Şekil 1: TTE'de mitral kapak vejetasyonu

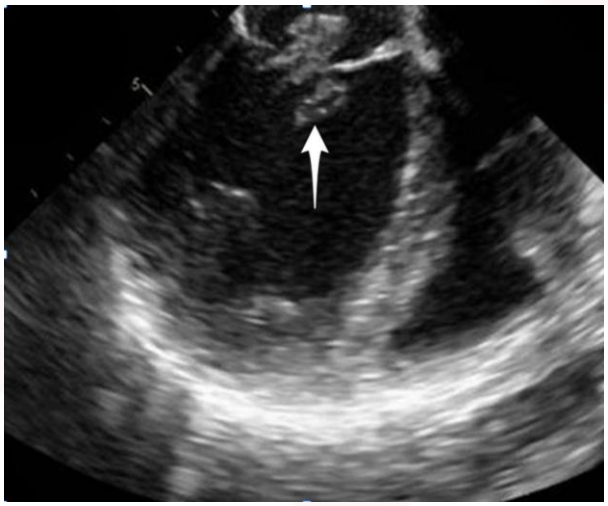

Şekil 2: Janeway Lezyonları

Tablo 1: Laboratuvar Bulguları

WBC	18500/mm^3
Hemoglobin	9.9 g/dL
Trombosit	40000/mm^3
PT (sn)	22.4
aPTT (sn)	68.7
D-dimer (mg/L)	29.09
Fibrinojen (mg/L)	280

Sonuç: Hastaya vankomisin gentamisin ve sefepim başlanarak taze donmuş plazma trombosit süspansiyonu ve kriyopresipitat ile destek tedavisi verildi. Kanama baskın tablo nedeniyle heparin kontrendike tutuldu. Bu olgu enfektif endokarditin dissemine intravasküler koagülopatiye yol açabileceğini göstermektedir. Senkop ve çoklu eklem şikayetiyle başvuran yaşlı hastalarda bu nadir komplikasyon akla getirilmeli ve erken tanı ile uygun tedavinin mortaliteyi azaltabileceği unutulmamalıdır.

Yayın No: PS - 012

Acil Serviste Diş Ağrısı: Diş Hekimi Olmayan Merkezlerde Tanı ve Tedavi İçin Pratik Bir Yaklaşım

Fikret ILGAZ[1], Abdulkadir ÖZMEZ[1], Özgür Söğüt[1]

Fikret ILGAZ / Sultangazi Haseki Eğitim ve Araştırma Hastanesi, İstanbul, Türkiye

Giriş/Amaç: Acil servislere diş ağrısı nedeniyle başvurular oldukça sık görülmekte olup özellikle mesai dışı saatlerde birçok sağlık merkezinde diş hekimi bulunmaması bu hastaların yönetimini acil servis hekimleri için önemli bir klinik sorumluluk haline getirmektedir. Odontojenik kökenli ağrı ve enfeksiyonlar çoğu zaman yaşamı tehdit etmeyen durumlar olmakla birlikte uygun şekilde değerlendirilmediğinde fasiyal selülit, derin boyun enfeksiyonları ve hava yolu komplikasyonları gibi ciddi klinik tablolara ilerleyebilir. Bu çalışmanın amacı, diş hekimi bulunmayan acil servislerde diş ağrısı ile başvuran hastaların değerlendirilmesi ve yönetimine yönelik pratik bir klinik yaklaşım sunmak ve acil hekimlerinin analjezi, antibiyotik endikasyonu ve acil konsültasyon gerektiren durumları daha kolay tanıyabilmesini sağlayacak bir yönetim algoritması geliştirmektir.

Yöntem: Bu amaçla güncel acil tıp ve diş hekimliği literatürü ile odontojenik enfeksiyonların yönetimine ilişkin kılavuzlar gözden geçirilmiş, diş ağrısının sık nedenleri, değerlendirme basamakları, analjezik tedavi seçenekleri, antibiyotik kullanım endikasyonları ve acil konsültasyon gerektiren klinik bulgular analiz edilmiştir.

Bulgular: Literatür incelemesinde acil servise diş ağrısı ile başvuran hastaların çoğunluğunun pulpitis, periapikal apse ve periodontal enfeksiyonlar gibi odontojenik nedenlere bağlı olduğu görülmüştür. Dental ağrının tedavisinde non-steroid antiinflamatuvar ilaçların tek başına veya parasetamol ile kombinasyon halinde etkili analjezi sağladığı bildirilmiştir. Antibiyotik tedavisinin ise yalnızca fasiyal şişlik veya sistemik enfeksiyon bulguları varlığında önerildiği belirtilmektedir.

Odontojenik enfeksiyonlarda acil uyarı bulguları

Diş kaynaklı enfeksiyonlarda ciddi tedavi gerektirebilecek acil bulgular: trismus, solunum sıkıntısı, disfaji ve ağız tabanında yükselme.

Acil serviste diş ağrısı yönetim algoritması

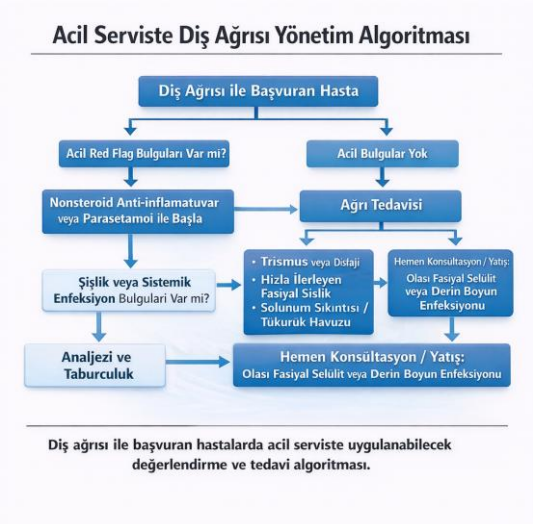

Diş ağrısı ile acile başvuran hastalarda değerlendirme ve tedavi algoritması

Sonuç: Acil serviste uygulanabilecek pratik bir klinik değerlendirme algoritması, hastaların güvenli yönetimine katkı sağlayabilir ve gereksiz antibiyotik kullanımını azaltabilir.

Acil Serviste Diş Ağrısında Tedavi Yaklaşımı

Klinik Durum	Önerilen Tedavi
Pulpit/lokal ağrı	NSAİ veya parasetamol
Lokalize enfeksiyon	Analjezi+Diş hekimi kontrolü
Fasiyal şişlik	Antibiyotik+konsültasyon
Red flag bulguları	Acil KBB/maksillofasiyal konsültasyon

4. Ulusal Acil Tıp Kongresi
Anı Yönet, Umuda Şans Ver
9-11 Haziran Elexus Resort Hotel, K.K.T.C

Yayın No: PS - 013

İnkarsere İnguinal Herni Kliniği ile Prezente Olan İnguinoskrotal Mesane Herniasyonu: Olgu Sunumu

Enes Ferhatlar[1], Yakup Bora Pektaş[1], Burak Demirci[1]

Yakup Bora Pektaş / Bağcılar Eğitim ve Araştırma Hastanesi

Giriş/Amaç: İnguinalherniler acilservis başvurularının sık cerrahi nedenleri arasındadır. Mesanenin inguinalherni kesesi içine girmesi, tüm inguinalhernilerin yalnızca %1-4'ünde görülen nadir bir klinik durumdur.Bu olguların büyük çoğunluğu(%95) literatürde paraperitoneal tip olarak tanımlanmakta olup, sıklıkla 50yaş üzeri, obez ve prostat hipertrofisi olan erkek hastalarda görülmektedir.Acilservis pratiğinde mesane herniasyonu genellikle asemptomatik seyretsede bazen inkarsere herni veya akut üriner retansiyon kliniği ile karşımıza çıkabilir.

Olgu: Preoperatif tanının konulması, cerrahionarım sırasında meydana gelebilecek iyatrojenik mesane yaralanmalarını önlemek açısından kritik öneme sahiptir.

54 yaşında erkek hasta, sol kasık bölgesinde yaklaşık 6 aydır mevcut olan ancak 2 gündür şiddetlenen ağrı ve şişlik şikayetiyle acilservisimize başvurdu. Hastanın özgeçmişinde BenignProstatHiperplazisi tanısı mevcut olup düzenli tedavi almadığı öğrenildi. Fizik muayenede sol inguinal bölgeden skrotuma uzanan, palpasyonla hassas, redükte edilebilen, yaklaşık 2*4 cm boyutlarında kitle saptandı. Hastanın laboratuvar tetkiklerinde böbrek fonksiyon testleri normal sınırlarda olup, idrar analizinde patoloji izlenmedi.Hastanın kliniği ilk etapta inkarsere inguinalherni olarak değerlendirildi.Çekilen Kontrastlı TümBatınBT'de; mesane sol anterolateral duvarının inguinalkanala doğru herniye olduğu ve sol skrotuma kadar uzandığı izlendi.Cerrahi konsültasyonu istenen hasta, mesane yaralanması riski açısından üroloji ile multidisipliner olarak değerlendirildi. Hastaya operasyon planı yapıldı.

Sonuç: 50yaş üzeri erkekcinsiyet, obezite ve alt üriner sistem obstrüksiyonuna neden olan BenignProstatHiperplazisi, bu durumun en önemli risk faktörleridir. BPH nedeniyle artan intravezikal basınç, mesane duvarının zayıf inguinal keseden herniye olmasını tetikleyen temel patofizyolojik mekanizmadır."Mery bulgusu" olarak tanımlanan, miksiyon sonrası skrotal şişliğin küçülmesi bu durum için patognomonik bir ipucudur.Tanıda BilgisayarlıTomografi, mesanenin "kum saati" (hourglass) görünümünü ortaya koyması bakımından altın standarttır.İnguinoskrotal

mesane herniasyonu, acil servis pratiğinde nadir karşılaşılan ancak cerrahi yönetim açısından kritik öneme sahip olan bir antitedir.

Yayın No: PS - 014

Chiari Network: Pulmoner Emboli için gerçekten koruyucu mu?

Ekin Güneri[1], Gamze Alsu[1], Erdem Çevik[1], Dilay Yeşilmen[1]

Ekin Güneri / Sultan 2. Abdülhamid Han Eğitim ve Araştırma Hastanesi

Giriş/Amaç: Pulmoner Emboli (PE), vücudun başka bir yerinde oluşan materyalin (örneğin trombüs, tümör, hava veya yağ) pulmoner arterin ya da onun bir veya daha fazla dalının tıkanmasına neden olması durumunu ifade eder. Sağ atriyum içinde ağ benzeri bir yapı olan Chiari ağı, embriyonik bir kalıntı olarak tanımlanmıştır; Chiari ağının koruyucu filtre etkisi gösterebildiği düşünülmektedir. Bizler de vaka sunumumuzda IVC filtresi görevi gördüğünü düşündüğümüz chiari networküne sahip bir hastada tespit ettiğimiz pulmoner emboli vakasını paylaşmayı amaçladık.

Olgu: 52 yaşında erkek hasta, tarafımıza efor ile artan nefes darlığı şikayeti ile başvuruyor. Son 5 gündür evine giderken 2 kat merdiven çıkarken bile zorlandığını, 5 gün öncesine kadar hiç böyle bir şikayetinin var olmadığını beyan ediyor. Bilinen hiperkolesterolemi tanılı fakat düzenli kullandığı bir ilaç yok. Fizik muayenesinde solunum sesleri doğal, bilateral eşit görüldü. Pretibial ödem mevcut fakat çap, renk, ısı farkı yok.Geliş vitallerinde kan basıncı 120/85 mmHg, nabız 87 atım/dakika, saturasyon oda havasında 97 olarak ölçüldü.

Hastaya yapılan tetkiklerde, hastanın ekgsinde DI ve AVL'de T negatiflikleri mevcut. Kardiyak belirteçler yüksek görüldü (Troponin: 73.54 ve NT -Pro BNP: 1218), diğer tahlillerinde anlamlı patoloji görülmedi.Kardiyolojiye konsülte edilen hastanın EKO'sunda D-Shape ve sağ ventrikülde Chiari Network'ü izlendi, intrakardiyak kitle trombüs abse, vejetasyon izlenmediPulmoner emboli şüphesiyle değerlendirilen hasta, Pulmoner BT Anjiyo ile görüntülendi. Bilateral ana pulmoner arterlerde pulmoner tromboemboli lehine dolum defekti izlendi.

Pulmoner Arterde Emboli

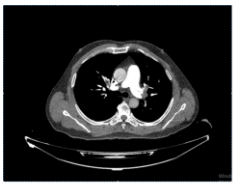

Pulmoner Arterde Emboli

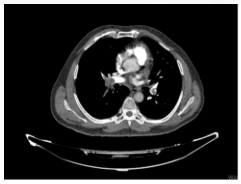

Sonuç: Bacaklardaki proksimal venlerin derin ven trombozu (DVT), pulmoner embolilerin (PE) çoğunun kaynağıdır. Distal bacak DVT'si nadiren akciğere embolize olur. Ancak tedavi edilmezse olguların üçte biri kadarında (genellikle %10–15) trombüs proksimal venlere ilerler ve burada embolize olabilir.

Yayın No: PS - 015

Diyabetik Olmayan Hastada Emfizematöz Piyelonefrit Benzeri Perirenal Gaz Oluşumu: Nadir Bir Olgu

Serhat Ersöz[1], Güven Yılmaz[1], Emre Yılmaz[1], Mustafa Çalık[1]

Serhat Ersöz / Gaziosmanpaşa Eğitim ve Araştırma Hastanesi, İstanbul

Giriş/Amaç: Emfizematöz piyelonefrit (EPN), böbrek parankimi ve çevre dokularda gaz oluşumu ile karakterize, nekrotizan seyirli ve yüksek mortaliteye sahip ciddi bir üriner sistem enfeksiyonudur. En sık diyabetes mellitus ve üriner obstrüksiyon zemininde gelişmektedir. Diyabetik olmayan bireylerde izole perirenal gaz oluşumu oldukça nadir görülmektedir. Bu olgu sunumunda, bilinen risk faktörü bulunmayan bir hastada akut böbrek hasarı ve nonspesifik gastrointestinal semptomlarla başvuran EPN benzeri perirenal gaz enfeksiyonunun acil servis tanı ve yönetim sürecinin sunulması amaçlandı.

Olgu: Acil servise başvuran ve radyolojik olarak perirenal gaz oluşumu saptanan hastanın klinik, laboratuvar, görüntüleme ve tedavi süreci retrospektif olarak değerlendirildi.

Elli bir yaşında, bilinen ek hastalığı olmayan erkek hasta; bir haftadır süren bulantı, halsizlik ve kabızlık şikayetleriyle acil servise başvurdu. Fizik muayenede taşikardi (105/dk) ve sağ kostovertebral açı hassasiyeti saptandı. Laboratuvar incelemelerinde belirgin lökositoz (16.570/mm³), piyüri ve ileri derecede akut böbrek hasarı (kreatinin: 5,2 mg/dL) izlendi. Batın bilgisayarlı tomografisinde sağ perirenal yağlı dokuda enfeksiyon lehine çoklu hava dansiteleri saptanırken, renal parankim ve toplayıcı sistemde gaz izlenmedi. Hastaya acil serviste intravenöz hidrasyon ve geniş spektrumlu antibiyoterapi başlandı. Takiben perkütan kateter drenajı uygulandı. Drenaj kültüründe Candida üremesi üzerine tedaviye antifungal ajan eklendi. Erken tanı, görüntüleme ve multidisipliner yaklaşım sayesinde hasta nefrektomi gereksinimi olmaksızın konservatif tedavi ile klinik düzelme gösterdi.

Emfizematöz Piyelonefrit

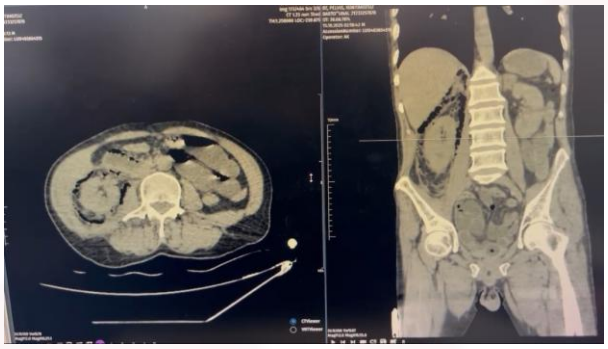

Sonuç: Diyabetik olmayan hastalarda perirenal gaz oluşumu nadir görülmekle birlikte yaşamı tehdit eden enfeksiyonların göstergesi olabilir. Nonspesifik gastrointestinal semptomlar ve akut böbrek hasarı ile başvuran hastalarda, klasik risk faktörleri bulunmasa dahi EPN benzeri enfeksiyonlar ayırıcı tanıda düşünülmelidir. Erken BT görüntülemesi ve minimal invaziv girişimlerin uygulanması, böbrek koruyucu tedavi başarısında kritik rol oynayabilir.

Yayın No: PS - 016

Acil Servise Epidural Hematom İle Başvuran 3 Yaş Çocuk Olgusu: Erken Tanı Ve Yönetim

Mehmet Taylan KOÇER[1]

Mehmet Taylan KOÇER / Tekirdağ İsmail Fehmi Cumalıoğlu Şehir Hastanesi

Giriş/Amaç: Epidural hematom (EDH), çocukluk çağında nadir görülmekle birlikte hızlı tanı ve acil müdahale gerektiren hayatı tehdit edici bir kafa travması komplikasyonudur. Çocuklarda klinik bulgular erişkinlere göre daha silik olabileceğinden tanıda gecikmeler yaşanabilmektedir. Bu olgu sunumunda, kafa travması sonrası acil servise başvuran 3 yaşındaki kız çocuk hastada gelişen epidural hematomun tanı ve yönetim sürecinin sunulması amaçlandı.

Olgu: Üç yaşında kız çocuk hasta, evde düşme sonrası gelişen kafa travması nedeniyle acil servise getirildi. Başvuru sırasında sadece uykuya meyilli idi. Fizik muayenede Glasgow Koma Skalası (GKS) 14 olarak değerlendirildi. Vital bulguları stabil olan hastanın nörolojik muayenesinde lateralize defisit izlenmedi.Travma nedeniyle çekilen kraniyal bilgisayarlı tomografisi normaldi. Beyin cerrahisi kliniği ile konsülte edilen hasta yakın nörolojik monitorizasyon amacıyla takibe alındı, 4 saat sonra kontrol bt istendi . Kontol tomografide epidural hematom gözlenen hasta beyin cerrahisi servisine ytaırıldı. Takiplerinde nörolojik kötüleşme izlenmeyen hasta 2 gün sonra şifa ile taburcu edildi.

Çocukluk çağı epidural hematomları, kafa travmaları sonrası nadir görülse de mortalite ve morbiditesi yüksek olabilen klinik durumlardır. Erken dönemde yalnızca kusma, irritabilite ve uykuya eğilim gibi nonspesifik semptomlarla prezente olabilirler. Bu nedenle çocuk travma hastalarında dikkatli nörolojik değerlendirme ve uygun görüntüleme büyük önem taşımaktadır. Erken tanı ve multidisipliner yaklaşım iyi klinik sonuçların elde edilmesini sağlar.

Sonuç: Çocukluk çağında kafa travması sonrası gelişen bilinç değişikliği, kusma ve davranış farklılıkları epidural hematom açısından dikkatle değerlendirilmelidir. Acil serviste hızlı görüntüleme, yakın nörolojik takip ve erken beyin cerrahisi konsültasyonu mortaliteyi azaltmada kritik öneme sahiptir.

4. Ulusal Acil Tıp Kongresi
Ani Yönet, Umuda Şans Ver
8-11 Haziran Elexus Resort Hotel, K.K.T.C

Yayın No: PS - 017

Akut Renal Arter Oklüzyonu: Karın Ağrısının Nadir Bir Nedeni

Oğuzhan Demir[1], Mustafa Altun[1], Ahmet Enes Küçükardalı[1], Begüm Avcı[2]

Oğuzhan Demir / Marmara Üniversitesi Pendik Eğitim ve Araştırma Hastanesi, Acil Tıp Anabilim Dalı

Giriş/Amaç: Renal arter oklüzyonu nadir görülen fakat geç kalındığında kalıcı renal hasara neden olabilen vasküler acillerdendir. Klinik bulgular genellikle nonspesifik olduğundan tanı gecikebilir. Tedavide antikoagülan yaklaşımın yanı sıra uygun hastalarda girişimsel radyolojik revaskülarizasyon yöntemleri de uygulanabilmektedir.

Olgu: Elli üç yaşında erkek hasta acil servise karın ağrısı, bulantı ve kusma şikayetleriyle başvurdu. Özgeçmişinde bilinen hastalık bulunmayan hastanın 20 gün önce sağ tibia fraktürü nedeniyle kısa bacak alçı uygulandığı öğrenildi. Başvuru vital bulgularında TA:147/80 mmHg, nabız:95/dk, ateş:36.7°C ve SpO_2:%97 idi. Fizik muayenede batın rahattı, defans, rebound saptanmadı. Sol flank ağrısı tarifleyen hastada kostovertebral açı hassasiyeti yoktu. Semptomatik tedavi sonrası yakınmaları gerilemeyen hastanın kreatinin değeri 1.4 mg/dL olarak saptandı. İntravenöz kontrastlı batın BT'de sol renal arter distalinden itibaren total oklüzyon ve sol böbrekte belirgin perfüzyon kaybı izlendi. Girişimsel radyoloji, kalp damar cerrahisi, üroloji branşlarına danışılan hastaya acil girişim düşünülmedi ve hasta dahiliye servisine yatırıldı. Bu sürede atelli olan sağ alt extremitesinde venöz tromboz tespit edildi. Bir haftalık takip sonrası antikoagülan ve antihipertansif tedavi düzenlenerek taburcu edildi. Etyolojiye yönelik bakılan trombofili paneli negatif geldi, 1 ay sonraki tetkiklerinde kreatinin değerleri 1.2 mg/dL, renal doppler Usg'de sol böbrekte vaskularizasyon azalmış, böbrek boyutu sağa göre azalmış görüldü. Renal enfarktın, hastanın bacağındaki fraktür sonrası immobilizasyona sekonder gerçekleştiği düşünüldü.

Renal arter oklüzyonu renal kolik, pyelonefrit veya nonspesifik karın ağrısını taklit edebilir. Erken tanı alan seçilmiş olgularda girişimsel radyolojik tedaviler renal fonksiyonların korunmasına katkı sağlayabilmektedir.

Sonuç: Açıklanamayan flank ağrısı olan hastalarda renal vasküler patolojiler ayırıcı tanıda değerlendirilmelidir. Erken kontrastlı görüntüleme tanı ve uygun tedavi yaklaşımının belirlenmesi açısından kritik öneme sahiptir.

Yayın No: PS - 018

Ağırlık Kaldırma Sonrası Talamik Kanama: Bir Vaka Sunumu

Efe Şener[1], İlker Eski[1]

Efe Şener / SBÜ Sultangazi haseki eğitim araştırma hastanesi

Giriş/Amaç: Strenüöz (ağır) fiziksel aktivite ve ağır ağırlık kaldırma sırasında arteriyel basınçta meydana gelen ani artışlar, yatkın bireylerde hemorajik serebrovasküler olaylar için tetikleyici bir faktör görevi görebilir. Bu raporda, yoğun fiziksel efor sonrası gelişen ve baskın olarak tek taraflı duyusal semptomlarla başvuran şüpheli bir talamik kanama vakası sunulmaktadır.

Olgu: 60 yaşında bir erkek hasta, sağ üst ve alt ekstremitelerini etkileyen ani başlangıçlı uyuşma şikayetiyle acil servise başvurdu. Semptomlar, başvurudan yaklaşık 12 saat önce gerçekleştirilen yoğun ağırlık kaldırma egzersizinden kısa bir süre sonra gelişti. Hasta baş ağrısı, bilinç kaybı, konuşma bozukluğu, görme semptomları veya motor güç kaybı olmadığını belirtti. Nörolojik muayenede kas gücünün korunduğu ve kraniyal sinir fonksiyonlarının sağlam olduğu, ancak hafif dereceli sağ taraflı duyusal defisit olduğu saptandı. Kontrastsız kraniyal bilgisayarlı tomografide sol talamus komşuluğunda şüpheli bir hemorajik lezyon görüldü.

Nörogörüntüleme bulguları, hastanın sağ taraflı duyusal semptomları ile uyumlu, şüpheli sol talamik hemorajik lezyon ile tutarlıydı. Nörolojik değerlendirme sırasında belirgin bir motor defisit, bilinç bozukluğu veya kraniyal sinir tutulumu gözlenmedi. Semptom başlangıcı ile yoğun fiziksel efor arasındaki zamansal ilişki, akut egzersize bağlı hemodinamik stres ile hemorajik olay arasında olası bir bağlantı olduğunu düşündürdü. Hasta, yakın klinik takip ve ileri tanısal değerlendirme için nöroloji servisine yatırıldı.

Beyin BT

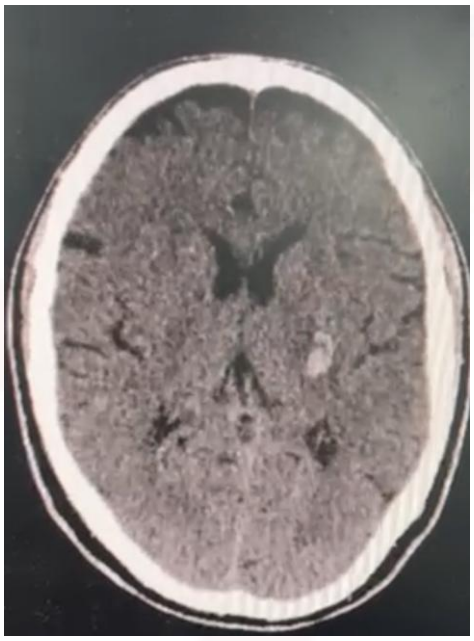

Diffüzyon MR

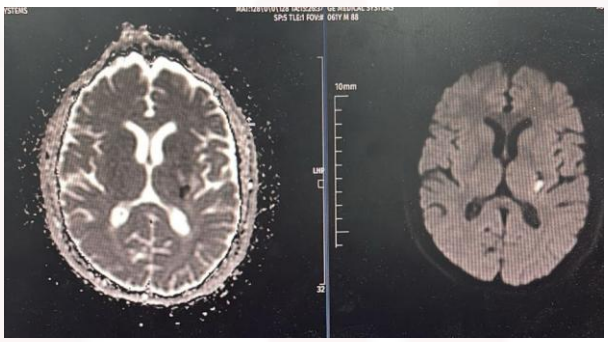

Sonuç: Bu vaka, yoğun fiziksel eforun ve ağır ağırlık kaldırmanın, yatkın bireylerde derin intraserebral kanama için potansiyel bir tetikleyici faktör olabileceğini vurgulamaktadır. Yoğun egzersiz sonrası gelişen akut tek taraflı duyusal semptomlar, talamik kanamayı ve diğer serebrovasküler patolojileri dışlamak için dikkatli bir nörolojik değerlendirme ve erken dönemde nörogörüntüleme gerektirmelidir.

4. Ulusal Acil Tıp Kongresi
Anı Yönet, Umuda Şans Ver
8-11 Haziran Elexus Resort Hotel, K.K.T.C

Yayın No: PS - 019

İlaç İlişkili Qt Uzamasına Bağlı Senkop

Buse Altıntaş[1], Şahin Çolak[1], Burcu Genç Yavuz[1], Kaan Yusufoğlu[1], Cem Ali Arslan[1]

Buse Altıntaş / SBÜ Haydarpaşa Numune Eğitim ve Araştırma Hastanesi

Giriş/Amaç: Makrolid grubu antibiyotikler, acilde yaygın olarak reçete edilmektedir. Miyositlerdeki gecikmiş doğrultucu potasyum kanallarını bloke ederek aksiyon potansiyeli süresini uzatmakta, repolarizasyonu etkileyerek QT interval uzaması ve fatal ventriküler aritmilere yol açabilmektedirler. Acil serviste senkopla başvuran hastalarda ilaç öyküsünün sorgulanması kritik öneme sahiptir.

Olgu: Bilinen hastalığı olmayan 36 yaş erkek hasta, bir hafta önce pnömoni nedeniyle makrolid tedavisi başlanmış. Öyküsünde, aynı gün öğle saatlerinde reçete edilen ilaçlarını kullandıktan sonra 4 saat uyuduğu, ardından lavaboya giderken ani bilinç kaybı yaşayarak düştüğü öğrenildi.Başvuru sırasında vital bulguları stabil olan hastanın fizik muayenesinde ek patoloji saptanmadı. EKGde sinüs taşikardisi olup QTc 510 ms olarak ölçüldü. Laboratuvar tetkiklerinde elektrolit bozukluğu saptanmadı. Kardiyoloji konsültasyonu alındı ve hasta monitorize şekilde takip edildi. Takip sürecinde malign aritmi izlenmedi. 6 saatlik monitorizasyon sonunda çekilen EKG'de QTc'nin 440 ms'ye gerilediği görüldü. Hastanın semptomlarında gerileme olması üzerine tedavisi değiştirilerek poliklinik kontrol önerisiyle taburcu edildi.

Başvuru Ekgsi

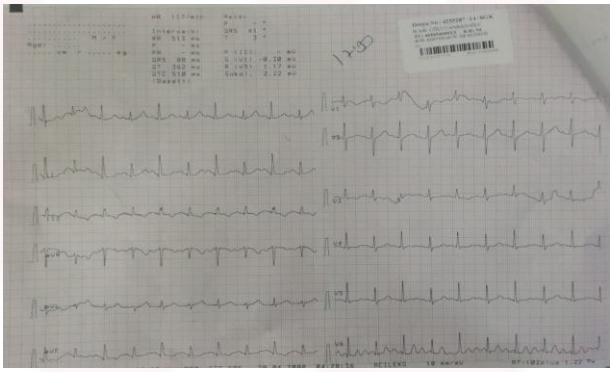

ekg: sinüs taşikardisi, QTc 510ms

Makrolidler QTc'de uzamaya neden olabilmektedir. Literatürde QTc uzaması genelde yaşlı, elektrolit imbalansı olan veya ek hastalığı bulunan kişilerde bildirilse de bu olgu genç ve komorditesi olmayan hastalarda da riskin olduğunu göstermektedir. QT uzaması torsades de pointes gibi yaşamı tehdit eden ventriküler aritmilere zemin hazırlayabilir. Özellikle senkop ile başvuran hastalarda ilaç kullanım öyküsü ayrıntılı değerlendirilmeli ve QTc ölçümü dikkatle yapılmalıdır.Bu olguda genç ve ek hastalığı olmayan bir hastada ilaç ilişkili geçici QT uzaması saptanmış, erken monitorizasyon ve ilaç değişikliği ile olası ciddi komplikasyonların önüne geçilmiştir.

taburculuk ekgsi

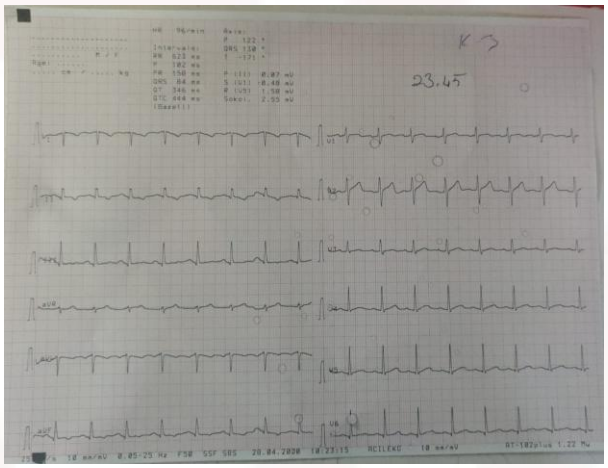

ekg: normal sinüs ritmi, QTc 444ms

Sonuç: Acil serviste senkop ile başvuran hastalarda ilaç ilişkili QT uzaması ayırıcı tanıda mutlaka düşünülmelidir. Erken tanı, monitorizasyon ve sorumlu ilacın kesilmesi hayat kurtarıcı olabilir.

Yayın No: PS - 020

Transradial Anjiyografi Sonrası Akut Kompartman Sendromu: Acil Serviste Tanınan Nadir Bir Komplikasyon

Ramazan Furkan Albayrak[1], Burak Şahin[1], Burcu Bayramoğlu[1], İsmail Tayfur[1]

İsmail Tayfur / Sağlık Bilimleri Üniversitesi, Sancaktepe Şehit Prof. Dr. İlhan Varank Sağlık Uygulama ve Araştırma Merkezi, Acil Tıp Kliniği, İstanbul, Türkiye

Giriş/Amaç: Transradial kardiyak kateterizasyon, transfemoral yaklaşıma göre daha düşük vasküler komplikasyon ve lokal kanama riski nedeniyle sıklıkla tercih edilmektedir. Bununla birlikte radial arter spazmı, radial arter oklüzyonu ve önkol hematomu görülebilir. Nadir de olsa önkol hematomu, özellikle vasküler yaralanma veya antikoagülasyon varlığında akut kompartman sendromuna ilerleyebilir. Bu olguda, transradial anjiyografi sonrası acil servis gözleminde önkol şişliği ve dolaşım bozukluğu saptanan hasta sunulmuştur.

Olgu: Olgu; acil servis başvuru bulguları, kardiyoloji konsültasyonu, anjiyografi süreci, post-prosedürel acil servis izlemi, fizik muayene, BT anjiyografi bulguları, cerrahi süreç ve klinik sonlanım açısından retrospektif olarak değerlendirildi.

80 yaşında erkek hasta, otobüste seyahat sırasında gelişen senkop nedeniyle acil servise başvurdu. Özgeçmişinde hipertansiyon ve kronik böbrek yetmezliği mevcuttu. EKG normal sinüs ritmindeydi. Laboratuar sonuçlarında. Hs-TroponinT 83'ten 124 ng/L'ye yükselince hasta NSTEMI ön tanısıyla transradial koroner anjiyografiye alındı. Anjiyografi sonrası koroner yoğun bakımda yer açılana kadar acil serviste izlenen hastada sağ önkolda şişlik gelişti. Muayenede sağ kolda yaygın ekimoz, önkolda diffüz ödem saptandı ve distal nabızlar alınamadı (Şekil 1). Üst ekstremite BT anjiyografide radial ve ulnar arterlerin distalde ince kalibrasyonlu olduğu ve opak dolumunun seçilemediği görüldü. Kalp-damar cerrahisi ve ortopedi konsültasyonları sonrası vasküler girişime bağlı tromboz/emboli zemininde akut kompartman sendromu ön tanısıyla acil fasyotomi yapıldı. Postoperatif yoğun bakım izlemi sırasında kardiyak arrest gelişen hasta exitus oldu.

Şekil 1. Transradial anjiyografi sonrası sağ önkol ve elde yaygın ekimoz, diffüz ödem ve distal perfüzyon bozukluğu ile uyumlu klinik görünüm.

Sonuç: Transradial anjiyografi sonrası önkol şişliği basit hematom olarak değerlendirilmemelidir. Acil serviste bekleyen post-prosedürel hastalarda distal nabız, perfüzyon, ağrı, ödem ve kompartman bulguları dikkatle izlenmelidir. Erken tanı ve hızlı cerrahi konsültasyon mortal seyri önlemede kritik öneme sahiptir.

Yayın No: PS - 021

Dıspne Ile Maskelenen Metabolık Asıdoz: Metanol İntoksıkasyonu

Emre Yılmaz[1], Serhat Ersöz[1], Güven Yılmaz[1], Mustafa Çalık[1]

Emre Yılmaz / SBÜ Gaziosmanpaşa Eğitim ve Araştırma Hastanesi, Acil Tıp Kliniği, İstanbul

Giriş/Amaç: Metanol karaciğerde asıl toksik metaboliti olan formik aside dönüşür. Formik asit, sitokrom-c oksidaz inhibisyonuyaparak hücresel düzeyde hipoksemi ve yüksek anyon açıklıklı derin metabolik asidoza yol açar . Bu sunumda,acil servise nefes darlığı (dispne) ile başvurup KOAH alevlenmesi zannedilen, ancak altta yatan nedenin metanol intoksikasyonu olduğu anlaşılan kritik bir olgu sunulmuştur

Olgu: Bilinen KOAH öyküsü olan 69 yaşında erkek hasta; şiddetli nefes darlığı şikayeti ile acil servise kabul edildi. Dinlemeyle solunum seslerinde ronküs saptanan ve oda havasında desatüre olan hastaya ilk aşamada standart KOAH tedavisi uygulandı; ancak klinik yanıt alınamaması, konfüzyon gelişmesi ve laboratuvarda derin asidoz görülmesi ve oküler semptomlar gelişmesi üzerine hasta diğer ön tanılar açısından tekrardan sorgulandı.Artmış anyon açıklıklı metabolik asidoz nedenleri açısından semptomlar,laboratuvar ve muayene bulguları tekrardan değerlendirildi.

Hastanın vitallerine bakıldığında, solunum sayısı (28/dk),nabız (112/dk), SpO_2 %87 saptandı. Kan gazında ph:7.22,hco3:7.4,lactat:3.1,baz açığı:-20,co2:18 etanol normal sınırlarda ve kreatinin 1.5 saptandı.Hastanın semptomlarının gerilememesi,kar yağışı şeklinde görme bulanıklığı tariflemesi üzerine derinleştirilen anamnezde, sahte alkol tükettiği öğrenildi. Metanol intoksikasyonu tanısıyla intravenöz etanol tedavisine başlandı. Derin asidoz, akut böbrek hasarı ve görme defekti nedeniyle acil hemodiyalize alınan hasta, 10 günlük servis takibinin ardından şifa ile taburcu edildi.

GÖRSEL 1: GELIŞ KAN GAZI

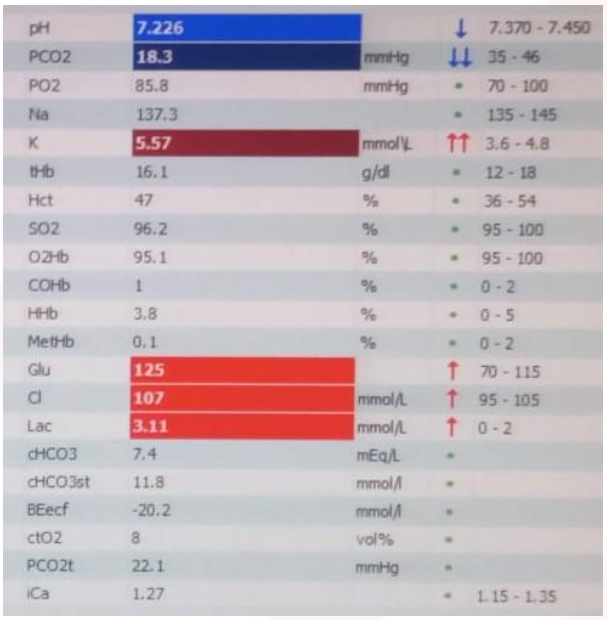

pH	7.226		↓	7.370 - 7.450
PCO2	18.3	mmHg	↓↓	35 - 46
PO2	85.8	mmHg	•	70 - 100
Na	137.3		•	135 - 145
K	5.57	mmol/L	↑↑	3.6 - 4.8
tHb	16.1	g/dl	•	12 - 18
Hct	47	%	•	36 - 54
SO2	96.2	%	•	95 - 100
O2Hb	95.1	%	•	95 - 100
COHb	1	%	•	0 - 2
HHb	3.8	%	•	0 - 5
MetHb	0.1	%	•	0 - 2
Glu	125		↑	70 - 115
Cl	107	mmol/L	↑	95 - 105
Lac	3.11	mmol/L	↑	0 - 2
cHCO3	7.4	mEq/L	•	
cHCO3st	11.8	mmol/l	•	
BEecf	-20.2	mmol/l	•	
ctO2	8	vol%	•	
PCO2t	22.1	mmHg	•	
iCa	1.27		•	1.15 - 1.35

GÖRSEL 2: TEDAVİ SONRASI KAN GAZI

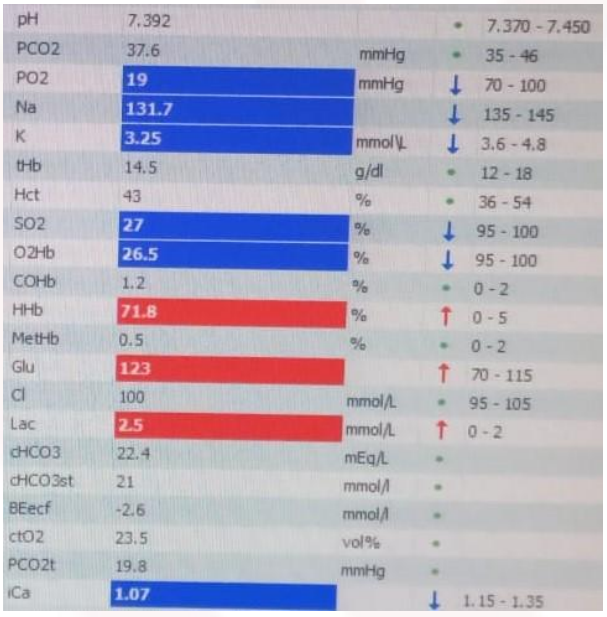

pH	7.392		•	7.370 - 7.450
PCO2	37.6	mmHg	•	35 - 46
PO2	19	mmHg	↓	70 - 100
Na	131.7		↓	135 - 145
K	3.25	mmol/L	↓	3.6 - 4.8
tHb	14.5	g/dl	•	12 - 18
Hct	43	%	•	36 - 54
SO2	27	%	↓	95 - 100
O2Hb	26.5	%	↓	95 - 100
COHb	1.2	%	•	0 - 2
HHb	71.8	%	↑	0 - 5
MetHb	0.5	%	•	0 - 2
Glu	123		↑	70 - 115
Cl	100	mmol/L	•	95 - 105
Lac	2.5	mmol/L	↑	0 - 2
cHCO3	22.4	mEq/L	•	
cHCO3st	21	mmol/l	•	
BEecf	-2.6	mmol/l	•	
ctO2	23.5	vol%	•	
PCO2t	19.8	mmHg	•	
iCa	1.07		↓	1.15 - 1.35

Sonuç: Olgudaki dispnenin nedeni akciğer patolojisi değil; metabolik asidozu dengelemek amacıyla periferik kemoreseptörlerin başlattığı kompansatuvar bir hiperventilasyon (Kussmaul solunumu) yanıtıdır . KOAH zeminindeki ronküsler klinik tabloyu maskeleyerek yanılgıya yol açmıştır.Sonuç olarak; kronik solunum hastalığı olan bireylerde açıklanamayan derin metabolik asidozla beraber kompansatuvar dispne, özellikle de oküler semptomlar olması durumunda toksik alkol alımı yönünden uyarıcı olmalıdır. Mortaliteyi ve kalıcı sekelleri önlemek için antidot ve acil hemodiyaliz tedavileri geciktirilmemelidir .

Yayın No: PS - 022

Sosyal Medya Kaynaklı "Su Orucu" Uygulaması Sonrası Gelişen Açlık Ketoasidozu

Şeyma Böyükyılmaz Can[1], Hüseyin Emre Can[1]

Şeyma Böyükyılmaz Can / Sultan 2. Abdulhamid Han Eğitim ve Araştırma Hastanesi Acil Tıp Kliniği

Giriş/Amaç: Medyada popülerleşen "su orucu", yalnızca su tüketimine dayanan ve ciddi metabolik komplikasyonlara yol açabilen bir beslenme biçimidir. Uzun süreli karbonhidrat kısıtlaması sonucunda gelişen açlık ketoasidozu, normoglisemik seyredebilmesi nedeniyle kolayca gözden kaçabilecek ve anyon açığı artmış metabolik asidoz tablosudur. Bu vakada, sosyal medyada gördüğü "su orucu" uygulaması sonrası acil servise başvuran hastada saptanan açlık ketoasidozu sunulmaktadır.

Olgu: 37 yaşında, bilinen hastalığı olmayan kadın hasta; bulantı ve halsizlik şikayetleriyle acil servisimize başvurdu. Anamnezde sosyal medyada gördüğü "su orucu" uygulamasına 1 haftadır devam ettiği, yalnızca su ve az miktarda kuruyemiş tükettiği öğrenildi.

Vital bulguları stabil olan hastanın kan gazında pH: 7.26, pCO2: 31.4, HCO3: -13.6, baz açığı: −13.5, laktat: 1.1 saptandı. Kan glukozu normal sınırlardaydı. İdrar tahlilinde keton 3+ pozitif geldi. Diğer kan parametreleri normaldi. Açlık ketoasidozu ve ketonüri ön tanılarıyla IV dekstrozlu mayii infüzyonu başlandı ve oral beslenmeye açıldı. 10 saatlik acil servis takibinin ardından kontrol kan gazında asidoz ve hastanın şikayetleri gerilemiş saptandı. Kontrole çağrılarak taburcu edildi. 24. saat kontrolünde kan gazı tamamen normale döndü; idrar ketonu eser düzeyde pozitif olan hastaya "su orucu" uygulamasını bırakması önerildi.

Kan Gazı Parametreleri Takibi

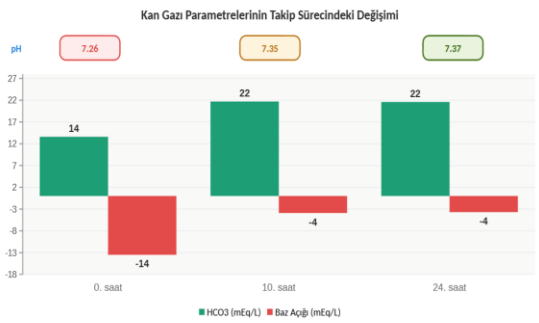

Sonuç: Açlık ketoasidozu, diyabetik olmayan bireylerde uzun süreli karbonhidrat kısıtlaması sonucunda gelişen ve normoglisemik seyredebilen nadir bir metabolik asidoz tablosudur. Medyanın etkisiyle bu tür diyet uygulamalarına bağlı vakaların artacağı öngörülmektedir. Acil servis hekimleri, açıklanamayan metabolik asidozla başvuran hastalarda beslenme alışkanlıklarını sorgulamalı ve açlık ketoasidozunu ayırıcı tanıda göz önünde bulundurmalıdır. Erken tanı ile karbonhidrat replasmanı ve oral beslenme yoluyla hızlı ve etkin klinik düzelme sağlanabilmektedir.

Yayın No: PS - 024

Öksürüğün Arkasındaki Gerçek: Hipersensivite Pnömonisi

Selim Enes Günal[1], Erdem Çevik[1], Dilay Yeşilmen[1]

Selim Enes Günal / Sultan 2. Abdulhamid Han Eğitim ve Araştırma Hastanesi Acil Tıp Kliniği

Giriş/Amaç: Bu olgu sunumunda, yoğun güvercin maruziyeti olan ve aktif sigara ve esrar kullanım öyküsü bulunan bir hastada gelişen Hipersensitivite Pnömonisi (HP) vakası sunulmaktadır. Bird Fancier's Lung (BFL) olarak da bilinen bu klinik tablo; güvercin ve çeşitli kuş türlerinin tüy ve dışkılarından salınan aviyer proteinlerin tekrarlayan inhalasyonuna bağlı gelişen, immünolojik kökenli bir interstisyel akciğer hastalığıdır. Akut, subakut ve kronik formlarıyla karşımıza çıkabilen hastalığın tanısında HRCT, bronkoalveoler lavaj (BAL) ve serum presipitan antikor testi birlikte değerlendirilmektedir.

Olgu:Bu vakada, 28 yaşında erkek hasta, 1 haftadır öksürük şikayeti ve dün sigara içtikten sonra yarım saat kadar süren öksürük atağı olması üzerine acil servise gelmiştir. Hastanın anamnezinde 4 yıldır paçalı güvercin beslemekte olup aynı zamanda kronik sigara ve esrar inhalasyonu mevcuttur. Hastanın vital parametleri ve fizik muayenesinde patoloji saptanmamıştır. Hastanın istenen kan tahlilinde; WBC 19,6 103/mm, Nötrofil oranı %93 değerleri mevcuttur. Hastanın kontrassız toraks BT görüntülemesinde bilateral buzlu cam dansiteleri mevcuttur. Hasta Göğüs hastalıklarına (Bird’s Fanciers Lung-BFL) Hipersensivite Pnömonisi açısından danışılarak yatış verildi.Hastanın göğüs hatalıkları servisinde yatışında yapılan BAL sitolojisine göre hastanın tanısı Diffüz itersitisyel Pnömoni ve Hipersensivite pnömonisi kombinasyonu olarak düşünülmüş olup ön tanımızı doğrulamıştır.

Kontrassız Toraks BT

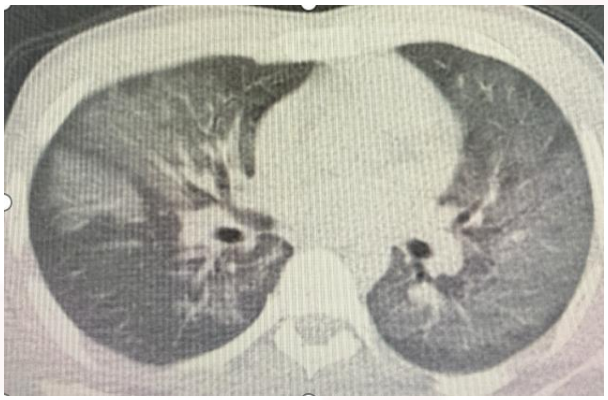

Fotoğraf 1. Hastanın çekimi yapılan Kontrassız Toraks BT görüntülemesinde yaygın Buzlu cam görünümü mevcuttur

Sonuç: BFL tanısında yüksek klinik şüphe ve ayrıntılı maruziyet öyküsü belirleyici rol oynamaktadır. Olgumuzda hasta, acil servise yalnızca öksürük şikayetiyle başvurmuş; ancak sistematik bir anamnez ve görüntüleme değerlendirmesi sonucunda altta yatan HP tablosu ortaya konulmuştur. Bu durum, görünürde basit bir solunum yakınmasının ardında ciddi bir interstisyel akciğer hastalığının gizlenebileceğini göstermektedir. Sigara kullanımının BAL lenfositozunu baskılayarak tanıyı güçleştirebileceği; özellikle kuş besleyicisi olan sigara içicilerinde HP ayırıcı tanıda mutlaka yer almalıdır.

Yayın No: PS - 025

Thunderclap Baş Ağrısından Malign Serebral Ödeme: Fulminan Seyirli Fatal Reversible Serebral Vazokonstrüksiyon Sendromu Olgusu

Hanife Kübra Gezer[1], Serkan Bilgin[1], Harun Kaplan[1]

Hanife Kübra Gezer / İzmir Katip Çelebi Üniversitesi Atatürk Eğitim Ve Araştırma Hastanesi

Giriş/Amaç: Reversible serebral vazokonstrüksiyon sendromu (RCVS), ani başlangıçlı thunderclap baş ağrıları ve serebral arterlerde reversibl multifokal vazokonstrüksiyon ile karakterize nadir bir serebrovasküler sendromdur. Çoğu olguda benign seyirli olmakla birlikte nadiren malign serebral ödem ve ölümle sonuçlanan fulminan formları görülebilmektedir. Bu olguda tekrarlayan thunderclap baş ağrıları sonrası hızla malign serebral ödem gelişen fatal seyirli RCVS olgusunun sunulması amaçlandı.

Olgu: Bilinen hastalık öyküsü olmayan 19 yaş erkek hasta son birkaç gündür tekrarlayan thunderclap karakterde baş ağrıları nedeniyle dış merkeze iki kez başvurmuş. Nörolojik muayenesinde patoloji saptanmaması ve semptomatik tedavi ile rahatlaması üzerine taburcu edilmiş. Baş ağrısının tekrar başlaması ve ani bilinç kötüleşmesi gelişmesi üzerine tekrar acil servise başvuran hasta akut svo ön tanısıyla merkezimize sevk edildi. Acil servis kabulünde Glasgow Koma Skoru 6 (E1M3V2), pupilleri fix dilate, solunum paterni düzensiz olan hasta elektif entübe edildi.

Beyin tomografisinde diffüz serebral ödem, sulkal silinme, gri-beyaz cevher ayrımında kayıp, intravasküler stazı temsil edebilecek dens arteriyel yapılar izlenirken intrakraniyal kanama saptanmadı. BT anjiyografide distal MCA dallarında belirgin dolum azalması dikkati çekti. Diffüzyon manyetik rezonans görüntülemede bilateral yaygın difüzyon kısıtlılıkları izlendi. Laboratuvar incelemelerinde AFR yüksekliği, opiat ve benzodiazepin pozitif saptandı. Diffüz serebral ödem nedeniyle lomber ponksiyon uygulanamadı. Hastaya nimodipin, antiödem tedavi ve yoğun bakım desteği uygulanmasına rağmen izlemleri sırasında eksitus kabul edildi.

Şekil 1

Kontrastsız beyin BT görüntülerinde diffüz serebral ödem ve sulkal silinme

Şekil 2

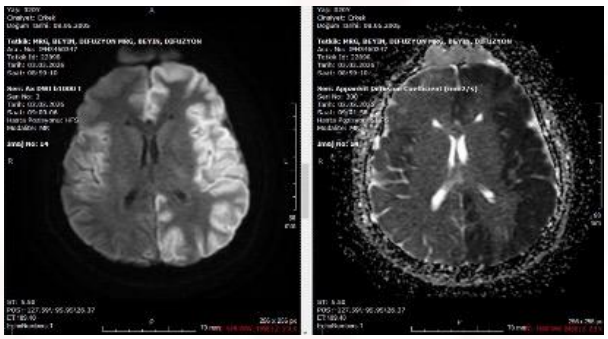

ADC korelasyonunda yaygın difüzyon restriksiyonu

Sonuç: RCVS genç hastalarda katastrofik nörolojik kötüleşmeye neden olabilen bir serebrovasküler sendromdur. Özellikle tekrarlayan thunderclap karakterli baş ağrıları ile başvuran genç olgularda erken tanı ve yakın nörolojik takip hayat kurtarıcı olabilir. Genç erkek hastalarda fatal seyirli fulminan RCVS olguları oldukça nadir bildirildiğinden bu olgunun literatüre katkı sağlayacağı düşünülmektedir.

Yayın No: PS - 026

Sepsis Gaita Kokarsa: Kolovezikal Fistül Kaynaklı Ürosepsis Olgusu

Begüm Avcı[1], Oğuzhan Demir[1], Gizem Sezer[1]

Begüm Avcı / Marmara Üniversitesi Eğitim ve Araştırma Hastanesi

Giriş/Amaç: Kolovezikal fistül, kolon ile mesane arasında anormal bir bağlantı oluşmasıyla karakterize, nadir ancak klinik açıdan önemli bir durumdur. Hastalar çoğunlukla tekrarlayan üriner sistem enfeksiyonu, dizüri ve sık idrara çıkma gibi nonspesifik üriner semptomlarla başvurur. Bu nedenle tanı sıklıkla gecikebilir. Nadir olgularda ise kolovezikal fistül, özellikle tanı almamış ve devam eden bakteriyel translokasyona yol açmış durumlarda, ürosepsis tablosu ile prezente olabilir. Septik hastalarda altta yatan bu etiyolojinin tanınması büyük önem taşımaktadır; çünkü yönetim yalnızca antimikrobiyal tedaviyi değil, aynı zamanda definitive cerrahi müdahaleyi de gerektirir.

Olgu: Bulgular retrospektif olarak incelendi, literatür eşliğinde olgu sunumu yapıldı. 97 yaşında kadın hasta, huzurevinde fark edilen bazal duruma göre bilinç değişikliği, yaygın halsizlik ve hipotansiyon nedeniyle acil servise getirildi. Hipotansiyon ve taşikardi saptandı. Abdominal muayenede yaygın hassasiyet mevcuttu. Hasta hipovolemik değerlendirildi. Üriner kateterizasyon sonrasında pürülan idrar izlendi. Hasta şok tablosunda değerlendirildi. Hipovolemik şok veya septik şok ön tanıları ile yaklaşıldı. Laboratuvar değerlerinde akut faz reaktanları yüksek saptandı. Ampirik antibiyotik tedavisi başlandı. Stabilizasyonun ardından yapılan kontrastlı abdominal bilgisayarlı tomografi incelemesinde sigmoid kolonda komşu mesane duvarına invazyon gösteren tümoral kitle ve buna eşlik eden kolovezikal fistül izlendi.Klinik tablo, kolovezikal fistüle sekonder gelişen ürosepsis ile uyumlu olarak değerlendirildi. Cerrahi müdahale planlandı.

Figür 1:

Aksiyel BT kesiti: intravezikal hava ve perivazikal inflamatuvar değişiklikler

Sonuç: Bu atipik prezentasyon, özellikle anamnez alınmasının kısıtlı olduğu durumlarda acil serviste tanısal zorluk oluşturabilmektedir. Gecikmiş tanı tekrarlayan enfeksiyonlara, ağır sepsis tablosuna ve artmış mortaliteye yol açabilmektedir. Bu olgu, nedeni açıklanamayan septik şok ile başvuran ileri yaş hastalarda intraabdominal ve yapısal etiyolojilerin mutlaka göz önünde bulundurulması gerektiğini vurgulamaktadır.

Yayın No: PS - 027

Dalak Apsesi Rüptürü: Acil Serviste Nadir ve Hayatı Tehdit Eden Bir Tanı

Altay Arslan[1], Rukiye Gürdap[1], Metin Öner[1], Kaan Yusufoğlu[1], Burcu Genç Yavuz[1], Şahin Çolak[1]

Altay Arslan / S.B.Ü. Haydarpaşa Numune E.A.H. Acil Tıp Kliniği, İstanbul

Giriş/Amaç: Dalak apsesi nadir görülen ancak mortalitesi yüksek olabilen enfeksiyöz bir durumdur. Klinik bulgular çoğu zaman nonspesifik olduğundan tanıda gecikme yaşanabilmektedir. Özellikle rüptür gelişmesi durumunda hızlı tanı ve cerrahi yaklaşım hayati önem taşır.

Olgu: 45 yaş kadın hasta, yaklaşık 1 haftadır devam eden bulantı, halsizlik şikayetleri ile acil servise başvurdu. Özgeçmişinde başvurudan yaklaşık 1 ay önce dış merkezde dalakta kist ön tanısı ile perkütan kateter drenaj işlemi uygulandığı öğrenildi. Başvuru sırasında hastada halsizlik, bulantı ve minimal sol üst kadran ağrısı mevcuttu. Yapılan batın muayenesinde batın rahat defans ve rebound yoktu. Laboratuvar incelemesinde Crp 247 mg/L Wbc 8.02 10*9/L gelmiş olup çekilen kontrastlı ıv batın BT'sinde Dalakta anterıorda yaklaşık 14 cm ye ulaşan, içerisinde hava değerleri izlenen kalın duvarlı yoğun içerikli kolleksiyon izlendi. Hasta genel cerrahi tarafından değerlendirildi. Acil operasyon Kararı Alındı Ve Splenektomi Uygulandı.

Vakaya Ait BT Görüntüsü

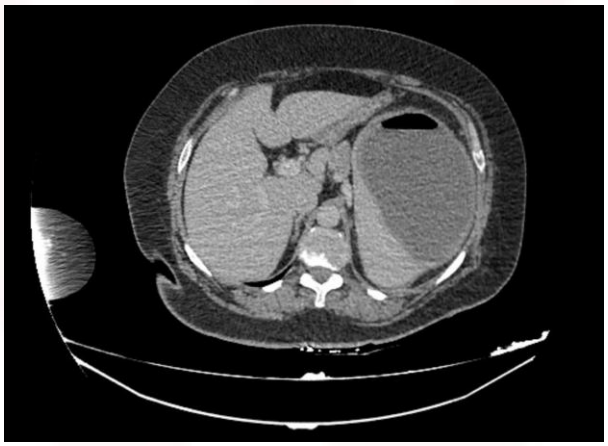

En sık predispozan faktörler diabetes mellitus, immünsüpresyon, hematolojik maligniteler, travma, endokardit ve hematolojik yayılım gösteren enfeksiyonlardır. Bununla birlikte olgumuzda belirgin ek hastalık olmaması dikkat çekicidir. Dalak apselerinde en sık görülen semptomlar ateş, sol üst kadran ağrısı ve lökositoz olmasına rağmen birçok olguda nonspesifik yakınmalar ön plandadır. Bu nedenle tanı gecikebilir. Rüptür gelişmesi ise nadir ancak ölümcül bir komplikasyondur Olgumuzun dikkat çekici yönleri; öncesinde "dalak kisti" ön tanısı almış olması, drenaj kültüründe üreme olmaması, nonspesifik semptomlarla başvurması ve rüptür ile prezente olmasıdır. Bu durum steril kültürlerin dalak apsesini dışlamayacağını göstermektedir.

Sonuç: Özellikle daha önce dalak girişimi öyküsü olan ve nonspesifik semptomlarla başvuran hastalarda ayırıcı tanıda düşünülmelidir. Rüptür gelişimi hızlı tanı, görüntüleme ve cerrahi müdahale gerektiren hayatı tehdit eden bir komplikasyondur.

Yayın No: PS - 032

Tipik Görünümlü Atipik Felaket: Diyare ile Başlayan aHÜS Olgusu, Acil Serviste Nadir Ama Ölümcül Bir Tanı

İlayda Civelek , Aras Dalyan , Ertuğrul Altınbilek

SBÜ Şişli Hamidiye Etfal Eğitim ve Araştırma Hastanesi

Giriş/Amaç: Atipik hemolitik üremik sendrom (aHÜS); kompleman sisteminin kontrolsüz aktivasyonu sonucu gelişen, mikroanjiyopatik hemolitik anemi, trombositopeni ve akut böbrek hasarı triadı ile karakterize, nadir ve yaşamı tehdit eden sistemik bir trombotik mikroanjiyopatidir (TMA). Olguların yaklaşık %30'unda ishalin eşlik edebilmesi tanıda Şiga toksini üreten Escherichia coli (STEC) ile ilişkili hemolitik üremik sendrom (STEC-HÜS) ile karışıklığa yol açabilmektedir. Bu sunumda, acil servise spesifik olmayan ishal, bulantı gibi semptomlarla başvuran aHÜS olgularının tanısal yaklaşımı ve yönetimi sunulmuştur.

Olgu: 39 yaşında, bilinen ek hastalığı olmayan kadın hasta; iki gündür devam eden bulantı, kusma ve günde yaklaşık 10 kez olan sulu diyare yakınmasıyla acil servise başvurdu. İlaç kullanımı ve herbal alımı yoktu. Öyküsünde yakın zamanlı Güney Anadolu bölgesine seyahati mevcuttu. Çevresinde benzer şikayeti olan başka kişi bulunmadığı belirtildi. Ateşi olmamış. Kedi, köpek veya fare teması bulunmadığı öğrenilmiş. Başvuru vital bulguları stabil olan hastanın fizik muayenesinde dudak ve burun çevresinde siyanoz izlendi. Geniş laboratuvar taraması yapıldı.

Tetkiklerinde derin anemi, trombositopeni, LDH ve böbrek fonksiyon ve karaciğer fonksiyon testlerinde yükseklik saptandı; periferik yaymada şistositler görüldü. Viral hemorajik ateş, trombotik trombositopenik purpura (TTP), hemolitik üremik sendrom (HÜS) ön tanılarıyla interne edildi. ADAMTS13 aktivitesinin normal olmasıyla TTP; gaita paneli negatifliğiyle STEC-HÜS dışlandı. Çalışılan viral hemorajik ateş etkenleri negatif sonuçlandı. Takibinde uygulanan plazmaferez tedavisine hematolojik yanıt alınamadı. İzlemde anürik akut böbrek hasarı ve solunum yetmezliği gelişmesi üzerine yoğun bakımda sürekli renal replasman tedavisi uygulandı. aHÜS tanısı kesinleşen hastaya Eculizumab tedavisi başlandı.

Sonuç: Acil servislerde hemolitik anemi, trombositopeni ve akut böbrek hasarı gözlenen olgularda aHÜS tanısının hızlıca akla getirilmesi mortaliteyi önlemek adına kritiktir. TTP ve STEC-HÜS tanıları dışlandıktan sonra, genetik sonuçlar beklenmeksizin erken Eculizumab tedavisi başlanması renal fonksiyonların korunmasında ve sağkalımda hayati rol oynar.

Anahtar Kelimeler : Akut Böbrek Hasarı , Atipik Hemolitik Üremik Sendrom , Hemolitik Anemi , İshal

Yayın No: PS - 033

Hastane Öncesi Dönemde Anafilaksi Ön Tanısıyla Yönetilen Pnömomediastinum Olgusu

Begüm Avcı[1], Resul Balcı[1]

Begüm Avcı / Marmara Üniversitesi Eğitim ve Araştırma Hastanesi

Giriş/Amaç: Pnömomediastinum, mediastinal alanda serbest hava varlığı ile karakterize, nispeten nadir görülen bir klinik durumdur. Yüz şişliği ve dispne semptomlarıyla prezente olabilmesi nedeniyle anafilaksi ile karışabilmektedir. Bu iki klinik tablonun ayırt edilmesi büyük önem taşımaktadır; çünkü altta yatan patofizyoloji ve tedavi yaklaşımları belirgin şekilde farklılık göstermektedir.

Olgu:Bu olgu sunumunda, yüz şişliği ve dispne nedeniyle hastane öncesi dönemde anafilaksi ön tanısıyla değerlendirilen, ancak ileri incelemeler sonucunda travmatik pnömomediastinum tanısı alan hastanın klinik süreci retrospektif olarak incelendi.

76 yaşında erkek hasta, ani gelişen yüz, periorbital bölge ve dispne şikâyetiyle acil servise başvurdu. Hastane öncesi ekip, belirgin yüz ödemi ve solunumsal yakınmalar nedeniyle hastayı anafilaksi ön tanısıyla değerlendirerek acil servise devretti. Hastanın vitalleri stabil olup, anaflaksi tanı kriterlerini karşılamamaktaydı. Solunum sesleri özellikle sağ hemitoraksta olmak üzere bilateral azalmıştı. Yüz, boyun, sağ hemitoraks ve üst ekstremiteleri kapsayan yaygın şişlik dikkati çekiyordu. Palpasyonda belirgin yaygın subkutan krepitasyon saptandı. Ayrıntılı anamnezde hastanın iki gün önce sağ tarafına düşme öyküsü olduğu, o dönemde minimal ağrı tariflediği ve hemen sonrasında herhangi bir şişlik gelişmediği öğrenildi. Boyun ve toraks bilgisayarlı tomografi görüntülemesinde sağ 8. ve 9. kotlarda fraktür, minimal sağ pnömotoraks ve yaygın subkutan amfizem saptandı.

Figür 1:

Yaygın yüz ödemi ile prezente olan hasta

Figür 2:

Diffüz subkutan amfizem

Sonuç: Subkutan krepitasyonun fark edilmesi, hasta öyküsünün dikkatli şekilde yeniden değerlendirilmesi ve uygun görüntüleme yöntemlerinin kullanılması doğru tanı açısından kritik öneme sahiptir. Acil servis hekimleri, pnömomediastinumun atipik bulgularla prezente olabileceğinin farkında olmalı ve akut şişlik ile dispne ayırıcı tanısında bu durumu göz önünde bulundurmalıdır. Erken tanı, uygun tedavi yaklaşımının yönlendirilmesi ve gereksiz ya da uygunsuz tedavilerin önlenmesi açısından büyük önem taşımaktadır.

Yayın No: PS - 034

Künt Göğüs Travmasına Sekonder Gelişen Yaygın Cilt Altı Amfizem Ve Pnömomediastinum

Tilbe Gökçe[1] , İlker Eski[1] , İrem Aydoğdu[1]

[1]Haseki Eğitim ve Araştırma Hastanesi

Giriş

Künt göğüs travmaları, acil servis başvurularında morbidite ve mortalitenin önemli nedenlerindendir. Travma sonrasında gelişen pnömotoraks (PX) ve kosta fraktürleri sıklıkla izlenirken; cilt altı amfizemi ve pnömomediastinum birlikteliği klinik takibin derinleştirilmesini gerektiren, nadir ve hayatı tehdit edebilecek komplikasyonlardandır. Bu olguda, triyajda yeşil alana başvuran ancak dikkatli bir fizik muayene ve görüntüleme ile saptanan cilt altı amfizem, kosta fraktürü ve pnömomediastinum olgusu sunulmuştur.

Olgu

Acil servis yeşil alanına banyoda düşme sonrası boyun ve göğüste şişlik, nefes alırken ağrı şikayetleriyle başvuran 70 yaşında erkek hastanın klinik, laboratuvar ve radyolojik verileri incelendi.

Fizik muayenede sol toraksta şişlik, belirgin krepitasyon ve solunum seslerinde azalma saptandı. Hemodinamisi stabil (TA: 130/60 mmHg, Nabız: 110/dk, SpO2: %98) olan hastanın serivkal ve toraks bilgisayarlı tomografi (BT) incelemelerinde; solda 7. ve 8. kostalarda deplase fraktür, sol hemitoraksta minimal plevral efüzyon ve %20'den fazla pnömotoraks alanı saptandı. Pnömotoraksa sekonder olarak yüzde, boyunda anterior-posterior kas planlarında, ön mediastende (pnömomediastinum) ve sol skapular bölgeye uzanan yaygın cilt altı serbest hava dansiteleri izlendi. Akut batın tablosu ve hipoksisi olmayan hasta, nazal oksijen desteğiyle takip edilerek ileri takip ve yatış amacıyla göğüs cerrahisi kliniğine sevk edildi.

Sonuç

Geriatrik grupta ve KOAH öyküsü olan travma hastalarında, triyaj aşamasında semptomlar hafif görünse dahi, krepitasyon gibi fizik muayene bulguları titizlikle değerlendirilmelidir. Künt travma sonrasıvgelişen yaygın cilt altı amfizemi, altta yatan pnömotoraks ve gizli hava yolu yaralanmalarının öncülü olabileceğinden, bu hastaların göğüs cerrahisi barındıran merkezlerde yataklı takibi hayati önem taşımaktadır.

Pnömomediastinum ve cilt altı amfizem

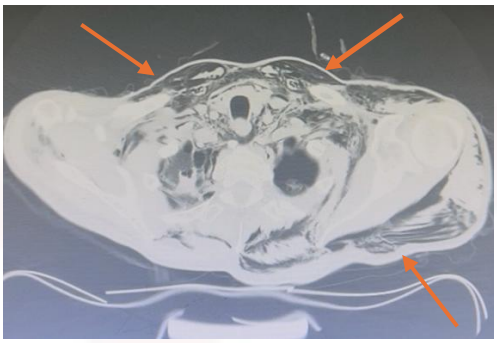

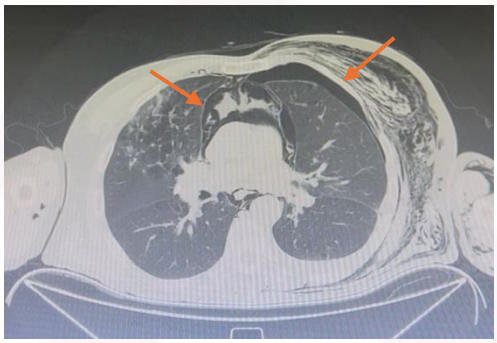

Pnömotoraks (PX)

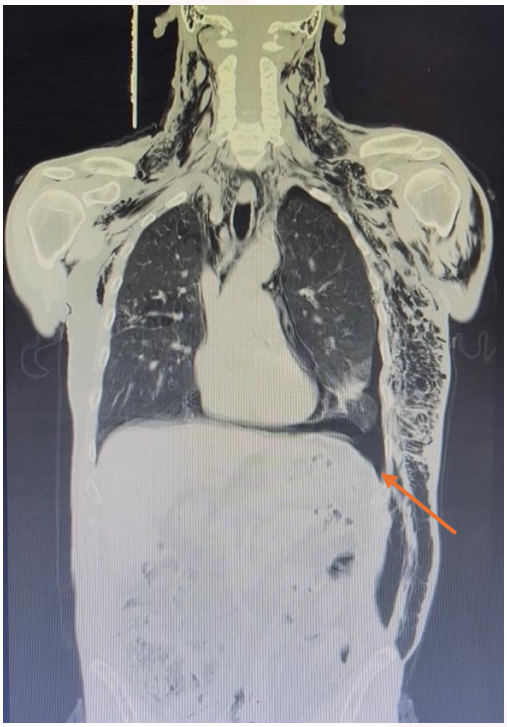

4. Ulusal Acil Tıp Kongresi
Anı Yönet, Umuda Şans Ver
9-11 Haziran Elexus Resort Hotel, K.K.T.C

Yayın No: PS - 035

Hiperkalemi İle Maskelelenmiş Hasta Sinüs Sendromu Olgusu

Ronahi Özmen[1], Melih Yüksel[1], Mehmet Oğuzhan Ay[1], Yeşim İşler[1], Halil Kaya[1]

Ronahi Özmen / Sağlık Bilimleri Üniversitesi, Bursa Yüksek İhtisas Eğitim ve Araştırma Hastanesi, Acil Tıp Kliniği, Bursa, Türkiye

Giriş/Amaç: Hasta sinüs sendromu (HSS), sinüs düğümünün anormal çalışması sonucu ortaya çıkan bir dizi kardiyak ritim bozukluğunu ifade eder. Bu durum, sinüs bradikardisi, sinüs duraklamaları, sinoatriyal blok ve bradikardi-taşikardi sendromu gibi farklı klinik tablolarla kendini gösterebilir. HSS, özellikle yaşlı popülasyonda sık görülen ve senkop, presenkop, yorgunluk, dispne gibi semptomlara yol açabilen önemli bir sağlık sorunudur. Bu olgu sunumu, acil serviste hiperkalemi ile maskelenen ve potasyumun düzeltilmesine rağmen semptomatik bradikardinin devam ettiği bir HSS vakasının tanı ve yönetimindeki zorlukları ve önemli noktaları vurgulamayı amaçlamaktadır.

Olgu: Yetmiş dört yaşında kadın hasta, diabetes mellitus (DM), hipertansiyon (HT), koroner arter hastalığı (KAH), koroner arter bypass greft (KABG) öyküsü, hipotiroidi, kronik böbrek yetmezliği (KRY) ve ritim bozukluğu gibi çoklu komorbiditelere sahipti. Hasta, evde ani fenalaşma, gözde kararma ve nabzının 30/dk seviyelerine düşmesi şikayetleriyle yakınları tarafından acil servise getirildi. Acil servise başvurusunda vital bulguları: Kan basıncı 105/65 mmHg, nabız 35/dk, SpO2 %96, ateş 36.5°C ve solunum sayısı 18/dk.

Fizik muayenesinde bilinç açık, oryante ve koopereydi. Kardiyak oskültasyonda bradikardik kalp sesleri mevcuttu. Diğer sistem muayeneleri doğal olarak değerlendirildi.Geliş kan gazı analizinde potasyum düzeyi 7.0 mEq/L olarak saptandı. EKG'sinde belirgin sinüs bradikardisi ve hiperkalemiye nodal ritm mevcut idi (Resim 1). Ciddi hiperkalemi nedeniyle hastaya acil olarak kalsiyum glukonat ve antipotasyum tedavisi uygulandı. Tedavi sonrası yapılan kontrol kan gazında potasyum düzeyi 4.9 mEq/L'ye geriledi. Ancak, hastanın semptomatik bradikardisi ve EKG'deki patolojik bulgular devam etti (Resim 2).

Resim 1

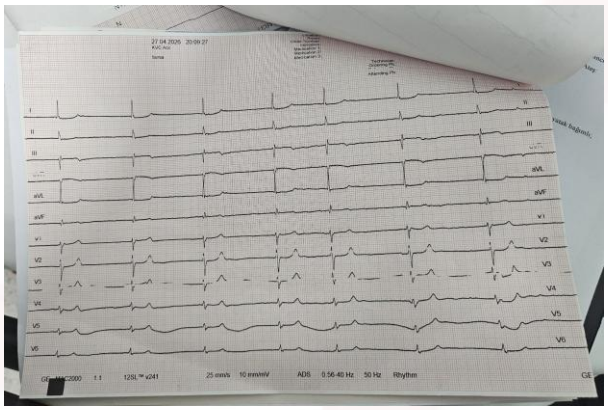

Hastanın acil servise başvuru anındaki EKG'si. Belirgin sinüs bradikardisi ve hiperkalemiye bağlı nodal ritm izlenmektedir.

Resim 2

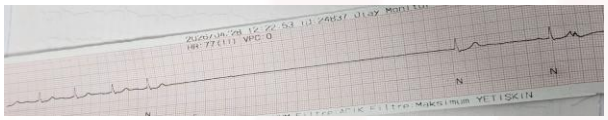

Potasyum düzeyi normale döndükten sonra çekilen kontrol EKG'si. Sinüs bradikardisi ile birlikte uzun sinüs duraklamaları (sinüs arresti) ve kaçış ritimleri görülmektedir

Sonuç: Semptomatik bradikardi ile acil servise başvuran hastalarda, hiperkalemi gibi acil düzeltilmesi gereken durumlar tedavi edildikten sonra dahi semptomlar devam ediyorsa, ayırıcı tanıda HSS düşünülmelidir.

Yayın No: PS - 036

Postpartum Karın Ağrısının Nadir Bir Nedeni: Dev Kistik Abdominopelvik Kitle

Enes Ferhatlar[1], Ahmet Özay[1], Burak Demirci[1], Abuzer Coşkun[1]

Ahmet Özay / Bağcılar Eğitim ve Araştırma Hastanesi

Giriş/Amaç: Postpartum dönemde karın ağrısı ile başvuran hastaların değerlendirilmesi, fizyolojik postpartum değişiklikler ve geniş obstetrik-jinekolojik ayırıcı tanı nedeniyle güç olabilir. Bu dönemde postpartum kanama, enfeksiyon, retained plasental doku, over torsiyonu, pelvik hematom ve akut cerrahi batın nedenleri öncelikle dışlanmalıdır. Bununla birlikte, önceden asemptomatik olan büyük abdominopelvik kistik lezyonlar postpartum dönemde semptomatik hale gelebilir ve hematom ya da sıvı koleksiyonu ile karışabilir.

Olgu: Otuz yaşında kadın hasta, normal vajinal doğumdan 19 gün sonra gelişen kasık ve alt batın ağrısı nedeniyle acil servise başvurdu. Bulantı-kusma yoktu, gaz ve gaita çıkışı mevcuttu. Fizik muayenede batında hassasiyet saptandı; defans ve rebound izlenmedi. Ultrasonografide umbilikus inferiorunda yaklaşık 16×14 cm boyutlarında, vaskülarizasyon göstermeyen sıvı içerikli kistik lezyon izlendi. Douglas boşluğunda serbest sıvı yoktu. Kontrastlı pelvis MRG'de batın orta hatta yerleşimli, düzgün sınırlı, benign görünümlü büyük kistik lezyon saptandı. Jinekolojik değerlendirmede uterus postpartum dönemle uyumlu, endometrial kavite doğal ve her iki over kitleden ayrı görünümdeydi. Bu nedenle lezyonun jinekolojik yapılardan bağımsız veya retroperitoneal yerleşimli olabileceği düşünüldü. Laboratuvar incelemelerinde belirgin anemi, lökositoz veya ağır inflamatuvar yanıt saptanmadı.

Şekil 1.

Kontrastlı abdominopelvik BT koronal kesitte lezyonun yaklaşık 20 cm'ye ulaşan transvers çapı gösterilmektedir.

Şekil 2.

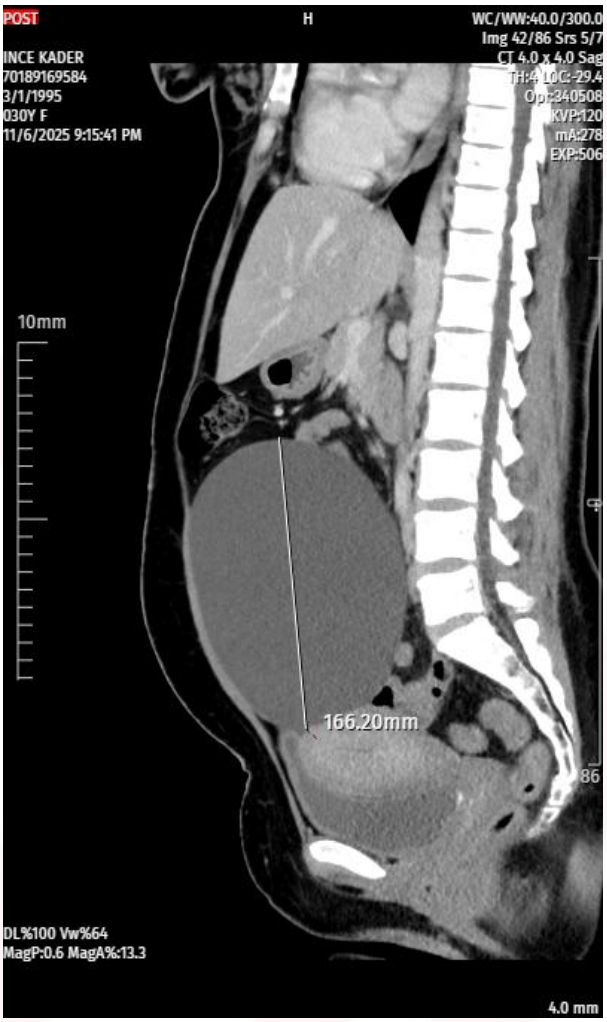

Sagittal BT kesitinde lezyonun kraniokaudal uzanımı ve mesane/uterus komşuluğu izlenmektedir.

Postpartum dönemde saptanan büyük avasküler sıvı içerikli lezyonların yalnızca hematom olarak değerlendirilmemesi gerektiğini göstermektedir. Klinik stabilite, belirgin hemoglobin düşüşünün olmaması ve benign kistik görüntüleme bulguları varlığında adneksiyel, paraovaryan, peritoneal inklüzyon veya retroperitoneal kistik lezyonlar ayırıcı tanıda düşünülmelidir.

Sonuç: Bu olgu, acil hekimleri açısından postpartum abdominal ağrının değerlendirilmesinde geniş bir ayırıcı tanının korunmasının önemini vurgulamaktadır.

Yayın No: PS - 038

Levetirasetam Doz Artışı Sonrası Gelişen Stevens–Johnson Sendromu: Bir Olgu Sunumu

Adnan HOCAOĞLU[1], Kazım Ersin ALTINSOY[1]

Adnan HOCAOĞLU / Gaziantep İslam Bilim ve Teknoloji Üniversitesi

Giriş/Amaç: Stevens–Johnson sendromu (SJS), çoğunlukla ilaç kullanımına bağlı gelişen, deri ve mukozalarda yaygın tutulumla seyreden ciddi bir hipersensitivite reaksiyonudur. Antiepileptik ilaçlar önemli nedenler arasında yer almakta olup erken tanı mortalite ve morbiditenin azaltılması açısından kritik öneme sahiptir. Bu olguda levetirasetam doz artışı sonrası gelişen SJS olgusunun sunulması amaçlandı.

Olgu: Yirmi yedi yaşında kadın hasta yaygın döküntü ve mukozal lezyonlar nedeniyle acil servise başvurdu. Özgeçmişinde epilepsi öyküsü bulunan hastanın uzun süredir levetirasetam kullandığı, ancak yaklaşık 15 gün önce levetirasetam dozunun 3x1000 mg'a çıkarıldığı öğrenildi. Fizik muayenesinde yüzde, oral mukozada, el ve ayaklarda yaygın makülopapüler döküntüler izlendi. Oftalmolojik tutulum nedeniyle moksifloksasin ve sodyum hiyalüronat içeren göz damlası tedavisi başlandı. Dermatoloji konsültasyonu sonrası hasta Stevens–Johnson sendromu tanısıyla yatırıldı.

Başvuru laboratuvar incelemelerinde CRP 60 mg/L, sedimentasyon 53 mm/saat olarak saptandı. Takiplerinde CRP'nin 6 mg/L'ye, sedimentasyonun ise 33 mm/saat'e gerilediği görüldü. Hastaya sistemik prednizolon tedavisi uygulandı. Klinik takipte özellikle el ve ayak lezyonlarının desküamasyonla gerilediği gözlendi. Hasta 15 günlük tedavi sonrası klinik düzelme ile taburcu edildi.

Makülopapüler Lezyonlar

"Levetirasetam doz artışı sonrası gelişen Stevens-Johnson sendromunda yaygın makülopapüler döküntü ve mukozal tutulum görünümü."

Sonuç: Stevens–Johnson sendromu erken tanı ve multidisipliner yaklaşım gerektiren dermatolojik bir acildir. Antiepileptik ilaç kullanan hastalarda özellikle doz değişikliği sonrası gelişen mukokutanöz lezyonlarda SJS akılda tutulmalıdır. Erken ilaç kesilmesi ve uygun tedavi prognozu olumlu yönde etkileyebilir.

Yayın No: PS - 039

Antibiyotik Kullanımı Sonrası Gelişen Kounıs Sendromu

Buse Altıntaş[2], Şahin Çolak[2], Burcu Genç Yavuz[2], Kaan Yusufoğlu[2], Metin Öner[2], Mertcan Çatalbaş[2]

Buse Altıntaş / Haydarpaşa Numune Eğitim ve Araştırma Hastanesi, Acil Tıp Kliniği

Giriş/Amaç: Kounis sendromu; alerjik, aşırı duyarlılık veya anafilaktik reaksiyonlarla eş zamanlı gelişen akut koroner sendrom tablosudur. Mast hücre aktivasyonu sonucu salınan inflamatuvar mediyatörler koroner vazospazm, plak instabilitesi veya trombozu tetikleyebilmektedir. Klinik tablo hafif semptomlardan miyokard enfarktüsüne kadar değişkenlik gösterebilir. Acil serviste alerjik bulgular ile birlikte kardiyak biyobelirteç yüksekliği olan hastalarda tanının akılda tutulması önemlidir.

Kounis sendromu

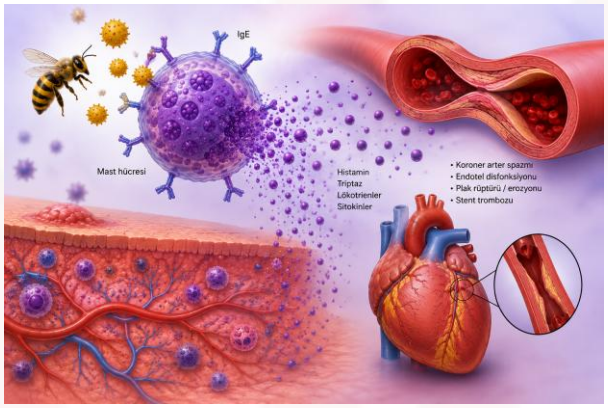

Olgu: Altmış beş yaşında, bilinen koroner arter hastalığı, hipertansiyon ve diabetes mellitus öyküsü bulunan erkek hasta; sabah saatlerinde oral sefuroksim aksetil kullanımı sonrası gelişen ani terleme, yaygın cilt kızarıklığı ve senkop yakınması ile acil servise başvurdu. Yaklaşık 3–4 gündür devam eden üst solunum yolu enfeksiyonu semptomları nedeniyle antibiyotiği kendi kararı ile başladığı öğrenildi. Başvuru anında TA: 80/50 mmHg, NB: 82/dk, Ateş: 36,5°C, SpO_2: %99 idi. Fizik muayenede uvula ödemi izlenmedi. Elektrokardiyografide sinüs ritmi ve kısa PR mevcuttu. Yatak başı ekoda EF %60 olup duvar hareket kusuru saptanmadı. Troponin düzeyleri 13→38→39 ng/L olarak yükseldi. Hastaya intramüsküler adrenalin, feniramin, kortikosteroid ve

intravenöz hidrasyon uygulandı. Kounis sendromu ön tanısı ile yapılan koroner anjiyografide sirkumfleks arter lezyonu saptanarak stent implantasyonu uygulandı. Olgu Tip II Kounis sendromu olarak değerlendirildi.

Antibiyotikler Kounis sendromunun bilinen tetikleyicileri arasındadır. Bu olguda alerjik bulgular, hipotansiyon ve troponin yükselmesinin birlikteliği tanı açısından dikkat çekicidir.

Cx Oklüzyonu

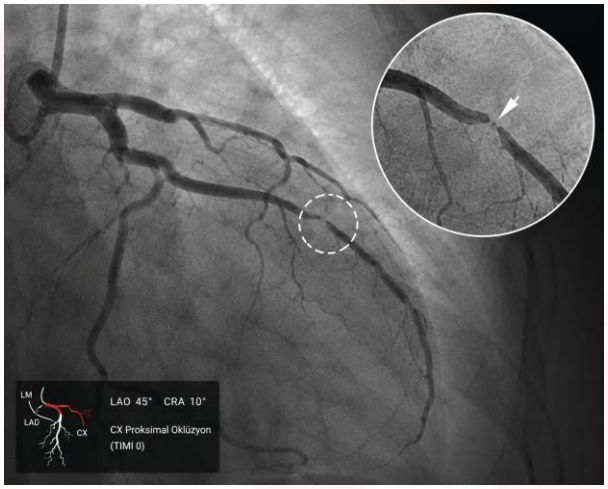

Sonuç: İlaç kullanımı sonrası gelişen alerjik reaksiyon bulgularına kardiyak biyobelirteç yüksekliği eşlik ediyorsa Kounis sendromu ayırıcı tanıda düşünülmelidir. Özellikle koroner arter hastalığı bulunan olgularda erken kardiyolojik değerlendirme önemlidir.

4. ULUSAL ACİL TIP KONGRESİ
Türkiye Acil Tıp Vakfı
Anı Yönet, Umuda Şans Ver
9-11 HAZİRAN ELEKUS RESORT HOTEL, K.K.T.C

Yayın No: PS - 040

Pnömotoraks taklidi bir devasa akalazya vakası

Merve Demireller[1], Oya Güven[1], Nefise Büşra Çelik[1], Enes Güler[1], Utku Berat Kocaman[1]

Oya Güven / Kırklareli Üniversitesi Tıp Fakültesi Acil Tıp ABD

Giriş/Amaç: Akalazya nadir bir özefagus kas hastalığıdır. İçindeki hava görüntüsü ile pnömotoraksa benzer bir görüntü oluşturur. Özellikle travma hastalarının akciğer görüntülemelerinde (yatak başı ultrason, grafi gibi) yanlış teşhis konulabilir, kafa karışıklığına neden olabilir. Bu çalışmada devasa bir akalazyası olan travma hastasının toraks bilgisayarlı tomografisindeki tuzağı ve ayırt edici taraflarını sunacağız.

Olgu: Bu çalışmada devasa bir akalazyası olan travma hastasının toraks bilgisayarlı tomografisindeki tuzağı ve ayırt edici taraflarını sunacağız.

24 yaşında, erkek hasta; araç içi trafik kazası nedeniyle acil servise başvurdu. Bilinci açık, baş ve göğüs ağrısı mevcuttu. Sık sık gastrit tedavisi aldığı ve özefagus hastalığı olduğunu belirtti. Travma nedenli istenen tetkiklerinden toraks tomografi görüntülerinde sağ üst akciğer lobuna komşu bölgede hava hapsi görüldü (Şekil 1). Pnömotoraks şüphesi ile radyoloji konsültasyonu yapıldı. 'Özefagus 83x85 mm olarak ölçülerek belirgin dilate ve lümeninde yoğun gıda içeriğine ait görünüm tespit edildi' şeklinde raporlandı. İçindeki hava hapsinin akalazya nedenli kas güçsüzlüğü ile oluştuğu düşünüldü.

Şekil 1: Hastanın toraks bilgisayarlı tomografi görüntüsünde hava hapsi ve mide içeriği görülmektedir.

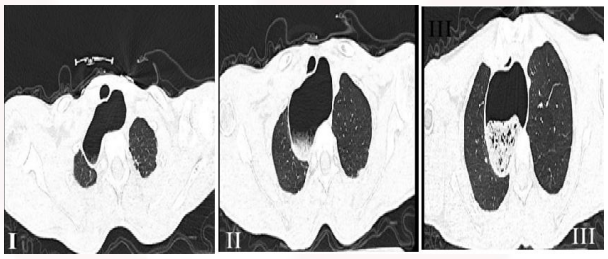

Sonuç: Dev akalazya barındırdığı hava hapsi nedeniyle pnömotoraksa benzer görüntü sergiler. Pnömotoraks'tan ayırt etmede en önemli ipucu; hava dansitesindeki görüntünün takip edildiği

kesitlerde gıda içeriğinin tespit edilmesidir. Hızlı bakı yapılması gereken travma hastalarında bu ayırımı yapmak zor olabilir. Özgeçmişinde özefagus hastalığı olan, özellikle travma hastalarında bilgisayarlı tomografi ilk tercih olmalıdır.

4. Ulusal Acil Tıp Kongresi
Ani Yönet, Umuda Şans Ver
8-11 Haziran Elexus Resort Hotel, K.K.T.C

Yayın No: PS - 041

Acil Serviste Nadir Bir Kraniyal Nöropati: İzole Hipoglossal Sinir Palsisi

Serhat Bulut[2], Begüm Avcı[1], Gizem Sezer[1], Mustafa Altun[1], Oğuzhan Demir[2], Erhan Altunbaş[2]

Serhat Bulut / Marmara Üniversitesi Pendik Eğitim ve Araştırma Hastaesi, Acil Tıp Anabilimdalı

Giriş/Amaç: Hipoglossal sinir palsisi; dil güçsüzlüğü, dil deviasyonu, fasikülasyon, dizartri ve disfaji ile prezente olabilen nadir bir kraniyal sinir nöropatisidir. Hipoglossal sinir, medulladan köken alıp hipoglossal kanaldan geçerek üst servikal bölgede seyreder ve dil kaslarına motor innervasyon sağlar. Bu uzun anatomik seyir nedeniyle iskemik inme, anevrizma, vasküler malformasyon, demiyelinizan hastalık, enfektif-inflamatuvar süreçler ve kitle lezyonları ayırıcı tanıda düşünülmelidir.

Olgu: Yirmi dört yaşında kadın hasta, üç gündür devam eden konuşurken zorlanma, yemek yerken güçlük ve dilde uyuşma/yamulma şikâyetleri ile acil servise başvurdu. Vital bulguları stabildi. Bilinen kronik hastalığı ve düzenli ilaç kullanımı yoktu; sigara ve alkol kullanımı tariflemiyordu. Fizik muayenesinde genel durumu iyi olup kardiyovasküler ve solunum sistemi muayenelerinde patoloji saptanmadı. Nörolojik muayenede bilinci açık, oryante ve koopereydi; konuşması slurred karakterdeydi. Pupiller izokorik, ışık refleksleri doğal, göz hareketleri serbestti. Diplopi, nistagmus, fasiyal paralizi, motor defisit, duyu kusuru veya serebellar bulgu saptanmadı.

Dil muayenesinde dilin ağız içinde sağa, protrüzyonda sola deviye olduğu ve fasikülasyonlar bulunduğu izlendi. Laboratuvar tetkiklerinde biyokimyasal bozukluk, elektrolit bozukluğu, anemi veya akut faz yüksekliği saptanmadı. Beyin BT, difüzyon MR ve beyin-boyun BT anjiyografide kanama, iskemi, kitle veya anevrizma izlenmedi. MS protokol kraniyal MR, CISS sekansı, SWI, BOS akım MR ve kontrastlı boyun MR incelemelerinde patoloji saptanmadı. Otoimmün, vaskülitik ve enfektif belirteçler negatif sonuçlandı.

Sonuç: Acil serviste nörolojik yakınmalarla başvuran hastalarda kraniyal sinir muayenesi sistematik yapılmalıdır. İzole dil deviasyonu ve fasikülasyon benign kabul edilmemeli; hipoglossal sinirin anatomik seyri boyunca gelişebilecek santral ve periferik patolojiler açısından ileri değerlendirme planlanmalıdır.

Yayın No: PS - 042

Akut Nörolojik Defisit İle Başvuran Hastada Gecikmiş Tanı: İntertrokanterik Femur Kırığı Olgu Sunumu

Anıl Akyıldız[1], Emre Kahraman[1], İbrahim Altundağ[1], Muhammed Melih İnandı[1], Kaan Yusufoğlu[1], Şahin Çolak[1]

Anıl Akyıldız / Haydarpaşa Numune Eğitim Ve Araştırma Hastanesi

Giriş/Amaç: Akut inme hemorajik veya iskemik kökenli olabilir ve tanı genellikle klinik öykü, nörolojik muayene ve beyin görüntülemeleri ile konur. SVO'nun klinik prezentasyonları arasında unilateral motor kayıplar, konuşma bozuklukları, görme kayıpları ve bilinç değişiklikleri yer alır. Ancak bu semptomlar farklı etyolojilerden de kaynaklanabileceği için tanı sürecinde dikkatli olunmalıdır. Özellikle geriatrik hastalarda travmaya bağlı gelişen ekstremite hareket kısıtlılıkları SVO ile karışabilmektedir.

Olgu: Bu olgu sunumunda, femur kırığı mevcut olmasına rağmen SVO ön tanısı ile takip edilen bir hasta sunulmaktadır.

Altmış yedi yaşında, bilinen SVO sekeli bulunan erkek hasta, dış merkezde servis takibi sırasında perineal bölgede ağrı şikâyeti nedeniyle acil servisimize sevk edildi. Hastanın iki gün önce sol alt ekstremitede güçsüzlük ve düşme şikâyeti ile acil servise başvurduğu öğrenildi.Dış merkezde yapılan muayenede, sol alt ekstremitedeki ağrı nedeniyle değerlendirme yapılamadığı, diğer sistem muayenelerinin normal olduğu bildirildi. Hastadan beyin BT, beyin-boyun BT anjiyografi ve difüzyon MR görüntülemeleri istenmiş; görüntülemelerde akut patoloji saptanmaması üzerine geçici iskemik atak ön tanısı ile antiagregan ve antiplatelet tedavi başlanmıştı.Travma öyküsünün de bulunması üzerine hastaya tarafımızca pelvis ve alt ekstremite tomografileri planlandı. Yapılan görüntülemelerde sol intertrokanterik femur kırığı saptandı.

Sonuç: Acil servise başvuran hastalarda doğru tanıya ulaşmada en önemli unsurlar dikkatli anamnez ve ayrıntılı fizik muayenedir. Özellikle yaşlı hastalarda anamnez almak zorlaşabileceğinden, fizik muayene bulgularının titizlikle değerlendirilmesi tanı hatalarının önlenmesinde kritik rol oynar.Bu vakada, hastanın sol alt ekstremiteyi kullanamamasına rağmen ilk değerlendirmede belirgin travma öyküsünün alınamaması ve muayene bulgularının yanlış yorumlanması nedeniyle nörolojik ön tanıya odaklanılmıştır. Nörolojik semptomlara benzeyen ortopedik bir patoloji, yetersiz fizik muayene sonucu gözden kaçmıştır.Sistematik yaklaşım, doğru tanıya ulaşmanın anahtarıdır.

4. ULUSAL ACİL TIP KONGRESİ
Anı Yönet, Umuda Şans Ver
8-11 HAZİRAN ELEKUS RESORT HOTEL, K.K.T.C

Yayın No: PS - 043

Üst GİS Endoskopisi Sonrası Gelişen Boyun Hematomu: Nadir Bir Komplikasyon

Hüseyin Emre Can[1], Şeyma Böyükyılmaz Can[1], Berfin Sofuoğlu[1], Emir Can Yolsal[1]

Hüseyin Emre Can / Sultan 2. Abdulhamid Han Eğitim ve Araştırma Hastanesi Acil Tıp Kliniği

Giriş/Amaç: Üst gastrointestinal sistem (GİS) endoskopisi, tanısal ve terapötik amaçlarla yaygın biçimde uygulanan bir prosedürdür. Kanama, perforasyon ve enfeksiyon gibi komplikasyonlar literatürde tanımlanmış olsa da boyun bölgesinde hematom gelişimi nadir görülmektedir. Bu vakada üst GİS endoskopisi sonrası gelişen boyun hematomu sunulmakta ve bu nadir komplikasyona dikkat çekilmesi amaçlanmaktadır.

Olgu: 55 yaşında, bilinen hastalığı ve ilaç kullanımı olmayan erkek hasta, 3 gün önce ailede mide kanseri öyküsü ve ileri yaş nedeniyle planlanan elektif üst GİS endoskopisi sonrasında gelişen, giderek artan ağrılı boyun şişliği şikayetiyle acil servisimize başvurdu

Vital bulguları stabil olan hastanın fizik muayenesinde boyun ön yüzde ağrılı şişlik saptandı. Hemogram, koagülasyon parametreleri ve biyokimyasal tetkikler normal sınırlardaydı. Kontrastlı boyun BT anjiyografisinde tiroid lojunda hemorajik içerikli kistik lezyon izlendi; aktif kontrast ekstravazasyonu saptanmadı. Boyun ultrasonografisinde heterojen, karışık ekojeniteli solid-kistik kitle görüldü. Bulgular endoskopi sonrası tiroid bölgesi hematomuyla uyumlu değerlendirildi. Genel cerrahi konsülte edildi. Cerrahi branş tarafından hasta iki gün sonra poliklinik kontrolüne çağrıldı ve radyoloji eşliğinde perkütan drenaj uygulandı; aspire edilen hemorajik içerik patolojiye gönderildi. Hasta poliklinik takibine alındı.

Boyun tomografi görseli

Tiroid Bezi Yüzeyel Doku Usg

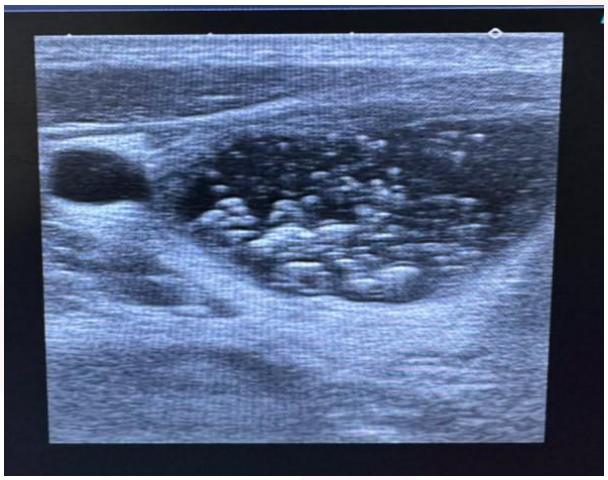

Sonuç: Üst GİS endoskopisi komplikasyonları arasında boyun hematomu oldukça nadir görülmekte olup mekanizma olarak tiroid bölgesini besleyen damarların endoskop geçişi sırasında minör travmasına bağlı kanama düşünülmektedir. Tanıda kontrastlı BT anjiyografi ve ultrasonografi birbirini tamamlayan değerli yöntemlerdir. Aktif kanama olmaksızın stabil seyreden olgularda konservatif yaklaşım ve ultrason eşliğinde perkütan drenaj güvenli ve etkin bir seçenek olabilir. Endoskopi sonrası boyun şişliği ile başvuran hastalarda bu nadir komplikasyon akılda bulundurulmalıdır.

Yayın No: PS - 044

Popüler Bağımlılıklardan Hazin Sonuçlara: EVALI

Melisa Buse Baygın[1] , Ecem Ermete Güler[1]

[1]İzmir Katip Çelebi Üniversitesi Atatürk Eğitim ve Araştırma Hastanesi

Giriş/Amaç: Elektronik sigara veya vaping ürünü kullanımına bağlı akciğer hasarı (EVALI), genellikle elektronik sigara kullanımı ile ilişkili akut inflamatuvar bir akciğer hasarıdır. Ancak belirgin bir vaping öyküsü olmayan hastalarda da benzer klinik ve radyolojik bulgular görülebilmektedir. Bu olgu sunumunda, bilinen vaping öyküsü olmaksızın EVALI benzeri bulgularla başvuran genç bir hastanın sunulması ve tanısal güçlüklerin tartışılması amaçlanmıştır.

Olgu: Olguya ait klinik, laboratuvar ve görüntüleme verileri retrospektif olarak değerlendirilmiştir.

Yirmi üç yaşında kadın hasta acil servise senkop, dispne ve hemoptizi şikayetleri ile başvurdu. Özgeçmişinde polikistik over sendromu dışında özellik bulunmuyor ve düzenli ilaç kullanımı yoktu. Dört ay önce benzer şikayetlerle başvurmuş, pulmoner emboli dışlanmış ancak bilateral yamalı buzlu cam opasiteleri saptanmıştı.Mevcut başvurusunda arter kan gazı analizinde tip 1 solunum yetmezliği saptandı. BT anjiyografide pulmoner emboli izlenmedi; ancak bilateral, santral ağırlıklı buzlu cam opasiteleri, interlobüler septal kalınlaşma ve konsolidasyon alanları görüldü. Bulgular “crazy paving” paterni ile uyumluydu. Ayırıcı tanıda alveoler hemoraji, alveoler proteinozis ve EVALI düşünüldü.

crazy paving pattern

Şekil 2. Toraks BT kesitlerinde bilateral buzlu cam opasiteleri ve crazy paving paterni.

Sonuç: Bu olgu, özellikle klinik ve radyolojik bulgular uyumlu olduğunda, belirgin bir vaping öyküsü bulunmasa dahi EVALI'nin ayırıcı tanıda değerlendirilmesi gerektiğini göstermektedir.

Anahtar Kelimeler

: crazy paving pattern , elektronik sigara , EVALI , vaping ilişkili akciğer hasarı

Yayın No: PS - 045

Yaşamı Tehdit Eden Nörolojik Acil: Anevrizmatik Sak Olgusu

Enes Salih Çokdoğru[1], Melih Yüksel[1], Mehmet Oğuzhan Ay[1], Yeşim İşler[1], Halil Kaya[1]

Enes Salih Çokdoğru / Sağlık Bilimleri Üniversitesi, Bursa Yüksek İhtisas Eğitim ve Araştırma Hastanesi, Acil Tıp Kliniği, Bursa, Türkiye

Giriş/Amaç: Anevrizmal subaraknoid kanama (SAK), beyin damarlarındaki zayıf bir noktanın (sakküler/baloncuğu anevrizma) yırtılarak beyin zarları arasına kanaması sonucu gelişen, hayatı tehdit eden acil bir durumdur. Genellikle ani ve şiddetli baş ağrısıyla kendini gösteren bu durum, ciddi morbidite ve yüksek mortalite oranlarına sahiptir. Anevrizmatik SAK hayatı tehdit eden bir durumdur. Nadir görülen ve öğretici özellikler taşıyan bu vakayı değerlendirerek literatüre katkı sağlamak ve bu konuya dikkat çekmek amaçlanmıştır.

Olgu: 39 yaşında kadın hasta, 30 dk önce namaz kılarken başlayan zonklayıcı tipte baş ağrısı şikayeti ile acile başvurdu. Anamnezinde daha önce baş ağrıları olduğunu fakat bu sefer daha şiddetli olduğunu belirtti. Özgeçmiş ve soygeçmişinde özellik yoktu. Vital bulgularında bir problem saptanmadı. Fizik muayenesi Bilinç açık, koopere, pupiller izokorik, belirgin lateralizan bulgu yoktu. DIR:+/+ IDIR:+/+. GKS: M6 V5 E4. Diğer sistem muayeneleri doğaldı.

Beyin BT'de sağ frontal bölgede 36x22 mm boyutunda parankim içi kanama ve bazal sisternlerde ve sağ frontotemporal bölgede SAK ile uyumlu hiperdens alanlar izlendi (Resim 1). Karotis+Beyin BT anjiografide ise sağ ICA supraklinoid kesimde 5 mm çapında anevrizma izlendi (Resim 2). Hastaya beyin cerrahisi konsültasyonu istendi. Anevrizmatik SAK ön tanısıyla yoğun bakım ünitesine alındı. Hastanın yatışından 1 gün sonra girişimsel radyoloji tarafından anevrizma kapama ve sağ ICA ya stentleme işlemi yapıldı.

Resim 1

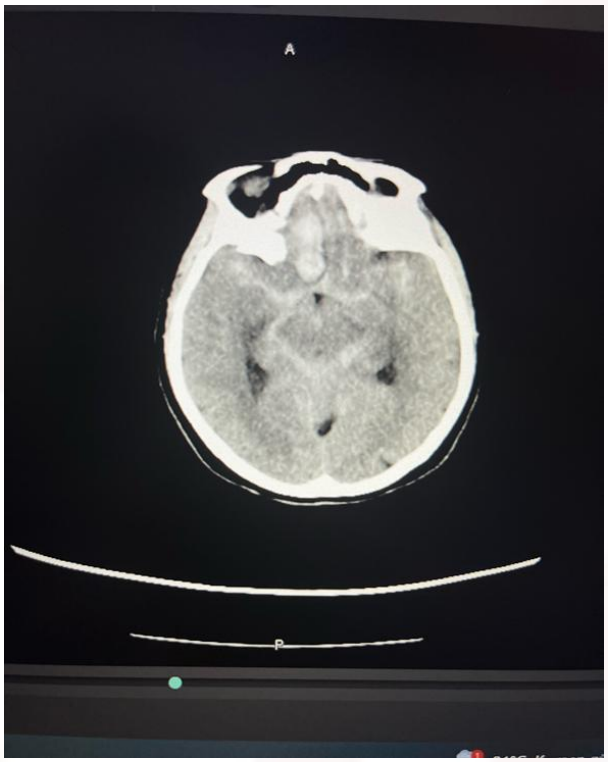

Sağ frontal bölgede parankim içi kanama, bazal sisternlerde ve sağ frontotemporal bölgede SAK ile uyumlu hiperdens alanlar

Resim 2

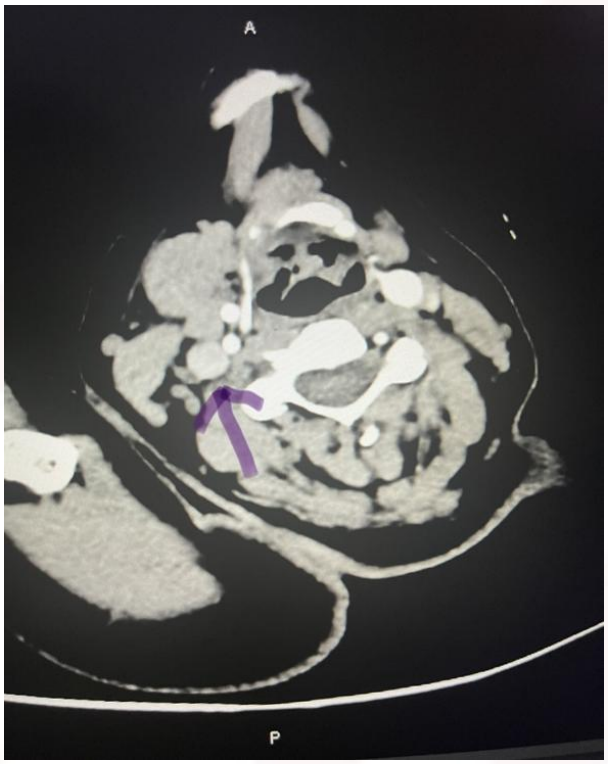

Sağ ICA supraklinoid kesimde 5 mm çapında anevrizma

Sonuç: Anevrizmatik SAK, yüksek mortalite ve morbidite riski taşıyan nörolojik bir acil durumdur. Erken tanı, hızlı radyolojik değerlendirme ve uygun tedavi yaklaşımı hasta prognozunu belirleyen en önemli faktörlerdir. Bu olgu, ani başlangıçlı şiddetli baş ağrısı ile başvuran hastalarda anevrizmatik SAK'ın ayırıcı tanıda mutlaka düşünülmesi gerektiğini göstermesi açısından önemlidir.

Yayın No: PS - 046

Yüksekten Düşme Sonrası Akut Parapleji: Unstabil T12-L1 Burst Fraktürü

İlknur Müleyke Karakaş[1], Özge Verep[1], Burcu Bayramoğlu[1], İsmail Tayfur[1]

İlknur Müleyke Karakaş / Şehit Prof. Dr. İlhan Varank Sancaktepe Eğitim ve Araştırma Hastanesi

Giriş/Amaç: Omurilik yaralanmalarının motorlu araç kazalarından sonra en sık 2. nedeni yüksekten düşmelerdir. Yüksekten düşmeler, acil servislerde sık karşılaşılan, çoklu organ yaralanmalarına neden olabilen ve yüksek morbidite/mortalite riski taşıyan major travma nedenleridir. Torakolomber bileşke (T12-L1) vertebra kolonunun hareketli lomber segmenti ile nispeten rijit torakal segmenti arasındaki geçiş bölgesi olması sebebiyle mekanik streslere ve aksiyel yüklenmelere karşı son derece hassastır. Bu bölgedeki yaralanmalar hızlı tanı almadığında kalıcı nörolojik defisitlere yol açabilir.

Olgu: 51 yaş erkek hasta çalıştığı inşaatın 3. katından (yaklaşık 9-10 metre yükseklik) beton zemine ayaklarının üstüne düşme öyküsü ile acil servise 112 acil sağlık ekipleri tarafından tam spinal stabilizasyon sağlanarak getirildi. Hemodinamisi stabil, GKS skoru 15 olan hastanın fizik muayenesinde lomber bölgede orta hat boyunca palpasyonla belirgin hassasiyet, bilateral alt ekstremitelerde motor güç kaybı (0/5, tam parapleji), L2 seviyesi ve altında duyu kusuru mevcuttu. Digital muayenede anal sfinkter tonus kaybı izlendi. Çekilen bilgisayarlı tomografisinde T12 ve L1 vertebra korpuslarında segmenter, deplase ve spinal kanala bası yapan multipl kırık hatları ile transvers proçes fraktürleri saptandı (Şekil 1). Hasta ivedilikle nöroşirurjiye konsülte edildi. Unstabil fraktür kabul edilerek acil operasyona alındı. Posterior enstrümantasyon yapılan hasta post-op 12. gününde sadece tekerlekli sandalyeyle mobilize olarak fizik tedavi ve rehabilitasyon bölümü olan üst merkeze sevk edildi.

Şekil 1

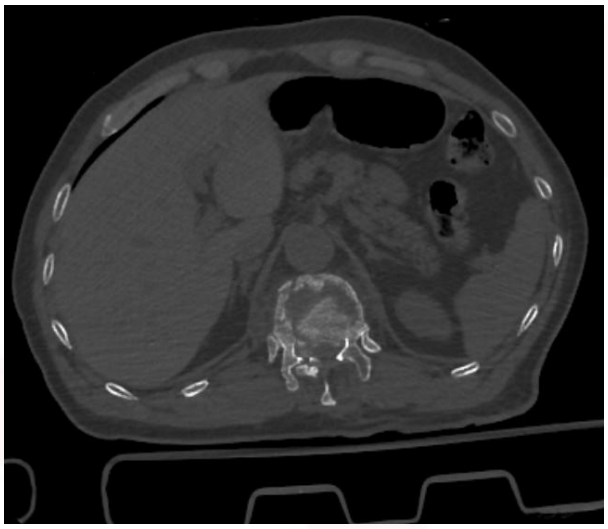

T12-L1 düzeyinde spinal kanal basısı oluşturan multipl vertebra korpus kırıkları.

Şekil 2

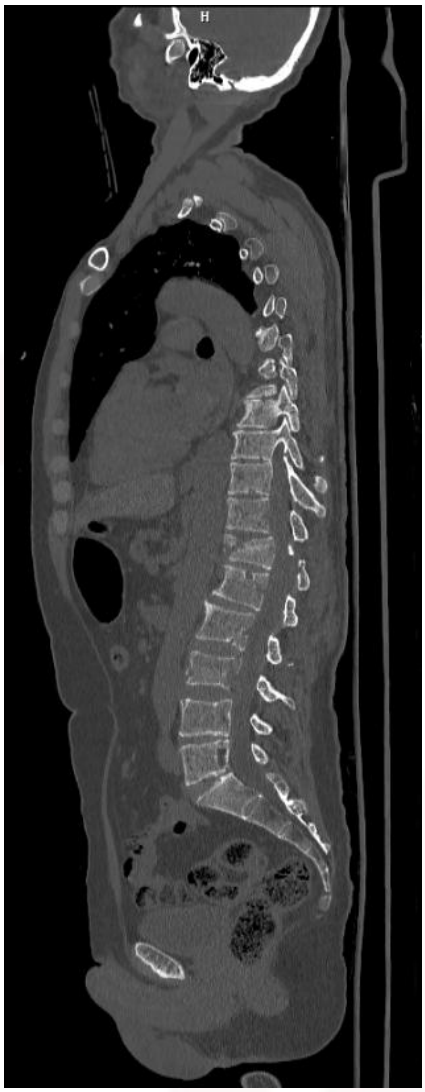

T12-L1 düzeyinde spinal kanal basısı oluşturan multipl vertebra korpus kırıkları.

Sonuç: Torakolomber bileşke kırıkları, yüksek enerjili travmalar sonrası ciddi nörolojik defisitlere yol açabilen unstabil yaralanmalardır. Prehospital dönemde uygun spinal immobilizasyonun sağlanması, erken nörolojik muayene ve görüntüleme ile zamanında cerrahi dekompresyon; sekonder omurilik hasarının önlenmesinde kritik rol oynar.

Yayın No: PS - 047

Genç hastada göğüs ağrısının nadir nedeni: çıkan aortada trombüs

Oğuzhan Demir[1], Ahmet Enes Küçükardalı[1], Mustafa Altun[1]

Oğuzhan Demir / Marmara Üniversitesi Pendik Eğitim Araştırma Hastanesi, Acil Tıp Anabilim Dalı, İstanbul

Giriş/Amaç: Akut göğüs ve karın ağrısı ile acil servise başvuran hastalarda hayatı tehdit eden vasküler patolojilerin erken tanısı kritik öneme sahiptir. Aorta bağlı acil patolojilerde aort disseksiyonu, aort anevrizması ilk akla gelen sebepler olmakla birlikte aortik mural trombus(AMT), nadir görülen, ciddi mortalite ve morbidite riski taşıyan klinik durumlardan biridir.

Olgu:41 yaşında erkek hasta, acil servise son 2 saattir devam eden, sırta vuran şiddetli göğüs ve karın ağrısı, bulantı ve kusma şikayetiyle başvurdu. Özgeçmişinde hastalık veya ilaç kullanımı olmayan hastanın ilk değerlendirmesinde vital bulguları stabil, EKG'si normal sinüs ritminde ve periferik nabızları eşitti. Ancak hasta, semptomatik tedaviye rağmen ileri derecede huzursuz ve ajite görünümdeydi. Klinik şüphe üzerine çekilen torakoabdominal BT anjiyografide çıkan aortta lümeni daraltan mural trombüs saptandı. EKO sunda EF:60 Segmenter duvar hareket kusuru yoktu. Trombektomi planıyla Kalp Damar Cerrahisi yoğun bakımına yatırılan hasta, takibinde kendi isteğiyle tedavi ret formu imzalayarak hastaneden ayrıldı. Hastanın sevk edildiği dış merkezde başarılı bir operasyon geçirdiği ve komplikasyonsuz taburcu olduğu öğrenildi.

Çıkan aortada trombüs nadir görülmekle birlikte ciddi embolik komplikasyon riski taşıyan bir durumdur. Tedavi yaklaşımı trombüsün lokalizasyonu, hastanın klinik durumu ve emboli riski göz önünde bulundurularak belirlenir. Literatürde çıkan aort yerleşimli trombüslerde sıklıkla cerrahi tedavi tercih edilirken, arkus aorta ve daha distal segmentlerde yerleşimli trombüslerde medikal tedavi veya endovasküler yaklaşımlar da uygulanabilmektedir.

Sonuç: Acil serviste tipik bulguların olmadığı durumlarda bile aort patolojileri ayırıcı tanıda düşünülmelidir. Erken görüntüleme ve multidisipliner yaklaşım, mortalite ve morbiditenin azaltılmasında önemli rol oynamaktadır.

Yayın No: PS - 048

Sepsise Eşlik Eden Miller Fisher Sendromu

Melisa Eldelekli[1], Mecit Düzgören[1], Muhammed Arvasi[1], Salih Fettahoğlu[1], Ahmet Emir Sarı[1], Serkan Doğan[1]

Melisa Eldelekli / T.C SBÜ Kanuni Sultan Süleyman Eğitim ve Araştırma Hastanesi

Giriş/Amaç: Miller Fisher Sendromu (MFS), Guillain-Barré Sendromu'nun oftalmopleji, ataksi ve arefleksi ile karakterize nadir bir varyantıdır. İmmünsüprese ve onkolojik hastalarda sepsis, metastaz veya santral sinir sistemi enfeksiyonu gibi durumların ön planda olması nedeniyle akut demiyelinizan süreçlerin tanınması güçleşebilmektedir. Bu olguda, sepsis ve hematolojik dekompanzasyonla birlikte seyreden MFS tablosunun acil servis yönetimi sunulmuştur.

Olgu: Mide karsinomu nedeniyle hedefe yönelik tedavi alan 39 yaşındaki kadın hasta; dizartri, pitozis, diplopi, ekstremite güçsüzlüğü ve bulantı şikayetleriyle acil servise başvurdu. Fizik muayenede sağ pitozis, oftalmopleji ve yaygın motor güçsüzlük saptandı. Vital bulgularda taşikardi mevcuttu. Laboratuvar incelemelerinde enfeksiyon belirteçlerinde yükselme, derin anemi, trombositopeni ve koagülopati izlendi. Torakoabdominal BT'de sağ plevral efüzyon ve kolesistit bulguları saptandı. Dış merkez kraniyal MRG'si leptomeningeal karsinomatozis ve SSS enfeksiyonu açısından şüpheli olarak değerlendirilmişti. Sepsis ön planda düşünülerek geniş spektrumlu antibiyotik tedavisi başlandı. Ancak nörolojik bulguların progresyon göstermesi üzerine trombositopeniye rağmen diagnostik lomber ponksiyon uygulandı. BOS incelemesinde hücre artışı olmaksızın protein yüksekliği ile uyumlu albüminositolojik disosiyasyon saptandı ve MFS düşünüldü. İzlemde gelişen disfaji ve dispne nedeniyle IVIG tedavisi başlandı, hasta entübe edilerek yoğun bakıma devredildi.

Sonuç: İmmünsüprese hastalarda enfeksiyon bulguları nörolojik tanıları maskeleyebilir. Bu olguda sepsis ön planda düşünülse de pitozis ve oftalmopleji gibi kraniyal nöropatiler nedeniyle MFS araştırılmıştır. Trombositopeniye rağmen yapılan lomber ponksiyonda albüminositolojik disosiyasyon saptanmış ve tanı desteklenmiştir. MFS, sepsis ve malignite komplikasyonlarını taklit edebilen yaşamı tehdit eden bir nörolojik acildir. Acil serviste progresif nörolojik bulgular varlığında erken tanı ve hızlı IVIG tedavisi kritik öneme sahiptir.

Yayın No: PS - 049

Sinus Ven Trombozu

Dolunay Yelten[2], İbrahim Dilekcan[2], Yunus Şahin[1]

Yunus Şahin / Ankara şehir hastanesi

Giriş/Amaç: Acil servise başvuran nörolojik şikâyetler arasında baş ağrısı, nöbet ve fokal defisitler sık görülür. Bu bulgular bazen ciddi patolojilere, örneğin serebral venöz tromboz (SVT) ve buna bağlı hemorajik enfarktlara işaret edebilir. SVT genç ve orta yaşlılarda nadir görülen bir inme sebebidir, çeşitli risk faktörleriyle ilişkilidi

Olgu: Bu yazımızda acil servise epileptik nöbet nedeniyle başvuran ve serebral venöz tromboz sonucunda intraserebral kanama gelişen bir vakayı anlatmayı amaçladık

Bu yazıda 36 yaşında migren dışında bilenen hastalığı bulunmayan kadın hastanın epileptik nöbet sonrası acil servise getirilmesi sonucu yapılan tanı alan intraserebral kanama gelişen bir SVT vakası ele alınmaktadır. Takibinin 5. Saatinde status epileptikus gelişmesiyle ileri merkeze sevk edilmiş, yapılan BT ve MR görüntülemelerde sol temporal lobda hemorajik enfarkt saptanmış, ileri incelemelerde sol transvers sinüs, sigmoid sinüs ve internal juguler vende trombüs görülmüştür. Tanı sinüs ven trombozu olarak konulmuş, hasta yoğun bakıma yatırılmıştır.

Sonuç: Genç kadınlarda atipik yerleşimli intrakraniyal kanamalarda sinüs ven trombozu mutlaka akılda tutulmalıdır. Bu olgu, acil hekimleri için hem tanısal yaklaşımın genişletilmesi hem de kanama varlığında bile antikoagülasyonun hayat kurtarıcı olabileceğini göstermektedir.

Yayın No: PS - 050

Üst Solunum Yolu Enfeksiyonu Bulguları İle Başvuran Sinus Ven Trombozuna Bağlı Hemorajik Enfarkt Olgusu

Bilge Tonga[1]

Bilge Tonga / Ankara Bilkent Şehir Hastanesi

Giriş/Amaç: Sinüs Ven Trombozu (SVT), klinik spektrumu baş ağrısından komaya kadar uzanan, tanısı güç bir serebral vasküler patolojidir. Özellikle risk faktörü taşımayan hastalarda, semptomların non-spesifik doğası tanıda gecikmelere yol açabilmektedir. Bu sunumda, üst solunum yolu enfeksiyonu (ÜSYE) bulguları ile maskelenmiş bir SVT olgusunu irdelemeyi amaçladık.

Olgu: Bu çalışma retrospektif bir olgu sunumudur. 39 yaşında kadın hasta, bir haftadır süregelen boğaz ağrısı, öksürük, dirençli baş ağrısı ve bulantı şikayetleriyle merkezimize başvurdu. Özgeçmişinde hipertansiyon ve periferik arter hastalığı bulunan hastanın, daha önce benzer şikayetlerle mükerrer acil başvuruları olduğu öğrenildi. Fizik muayenede GKS:15 ve nörolojik değerlendirme doğaldı; ancak laboratuvarda lökositoz (16.700/uL) ve CRP (38 mg/L) saptandı. Şikayetlerin dirençli olması nedeniyle çekilen kontrastsız beyin BT'de; sağ temporoparietal bölgede 40x53 mm boyutlarında hematom, çevre ödem ve 4.3 mm orta hat shift'i izlendi. Sağ transvers ve sigmoid sinüslerde saptanan hiperdens görünüm üzerine çekilen MR venografi, sağ transvers ve sigmoid sinüste trombozu doğruladı. Sağ transvers sinüs trombozuna bağlı hemorajik enfarkt tanısıyla nöroloji yoğun bakım ünitesine yatırılan hasta, tedavi sonrası şifa ile taburcu edildi.

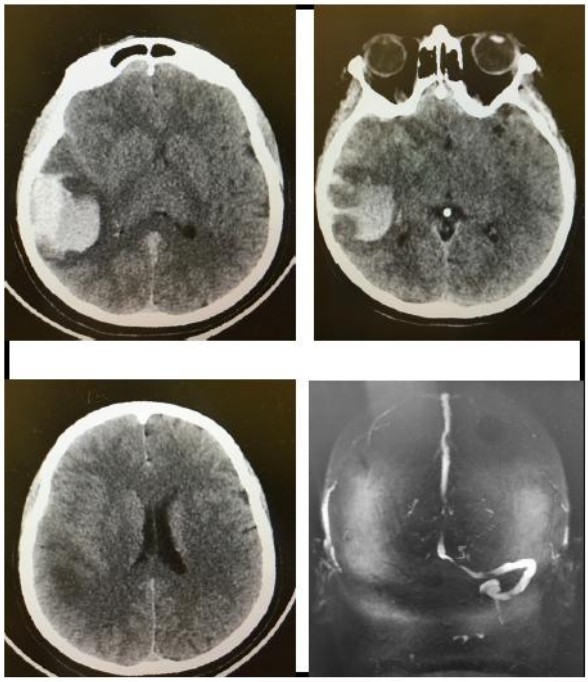

Kontrastsız beyin BT ve MR Venografi görüntüleri

Sonuç: SVT genellikle peripartum dönem, oral kontraseptif kullanımı veya trombofili öyküsü olan kadınlarda beklenir. Ancak bu olgu, klasik risk faktörleri ve fokal nörolojik defisiti olmayan hastalarda dahi "geçmeyen baş ağrısı" semptomunun hayati önemini göstermektedir. ÜSYE bulguları klinisyeni yanıltmamalıdır. Sonuç olarak, acil servise tekrarlayan başvurusu olan ve tedaviye dirençli baş ağrısı bildiren her hastada, nörolojik muayene normal olsa dahi SVT mutlaka ayırıcı tanıda yer almalıdır.

Yayın No: PS - 051

Acil Servise Başvuran Cauda Equına Sendromu Olgusu: Erken Tanı Ve Yönetim

Mehmet Taylan Koçer[1]

Mehmet Taylan Koçer / Tekirdağ İsmail Fehmi Cumalıoğlu Şehir Hastanesi

Giriş/Amaç: Cauda Equina Sendromu (CES), nadir ancak acil müdahale gerektiren nörolojik bir tablodur. Gecikmiş tanı kalıcı nörolojik defisitlere yol açabilir.

Olgu: 53 yaşında erkek hasta, acil servise 3 gündür artan bel ağrısı, her iki bacakta güçsüzlük ve idrar kaçırma şikayetleri ile başvurdu. Hastanın son 1 haftada 4 acil başvurusu mevcuttu ve son başvurusundan beri alt ekstremitede güç kaybı gelişmişti. Nörolojik muayenesinde bilateral alt ekstremite kas gücü 3/5, perianal bölgede duyu kaybı ve anal tonusta azalma saptandı. Acil yapılan lomber manyetik rezonans görüntülemede L4-L5 seviyesinde belirgin disk hernisi ve spinal kanal basısı izlendi. Hasta acil olarak nöroşirürji kliniğine konsülte edilerek preop rutinleri alınıp, aynı gün hasta cerrahi servise yatırıldı.

Postoperatif dönemde hastanın motor fonksiyonlarında kısmi düzelme gözlendi. Ancak mesane fonksiyonlarının geri dönüşü sınırlı kaldı. Kauda equina sendromu şüphesi olan hastalarda erken tanı ve acil cerrahi müdahale kritik öneme sahiptir.

Sonuç: Özellikle idrar retansiyonu gelişmiş hastalarda prognoz daha kötü olabilmektedir.

Yayın No: PS - 052

Akut Koroner Sendromu Taklit Eden Pankreatit: Göğüs Ağrısı ve Belirgin Bradikardi ile Bir Olgu

Begüm Ezelsoy[1], Asım Bedri Erdem[1], Serhat Ceylan[1], Mustafa Çalık[1]

Begüm Ezelsoy / SBÜ İstanbul Gaziosmanpaşa Eğitim ve Araştırma Hastanesi

Giriş/Amaç: Yaşlı erişkin popülasyonda göğüs ağrısı genel olarak akut koroner Sendromu (AKS) akla getirir. Ancak, kardiyak dışı sebepler de benzer bir tabloyla gelebilir. Bu vaka sunumu göğüs ağrısı ile gelen hastalarda ayrıntılı fizik muayene yapılması, ayırıcı tanılarda gastrointestinal patolojilerinin de düşünülmesi ve gelişebilecek aritmilere karşı hazırlıklı olunması amacıyla hazırlanmıştır.

Olgu: Olguya ait klinik, laboratuvar ve görüntüleme verileri retrospektif olarak değerlendirildi. Bilinen hipertansiyon ve tip 2 diyabetes mellitus tanıları olan 76 yaşında erkek hasta, yemek yedikten sonra başlayan göğüs ağrısı ile acil servise başvurdu. Hastanın bilinci açık ve hemodinamik olarak stabil olmasına rağmen ağrısı nedeniyle semi- koopereydi. Fizik muayenede göğüs ağrısı ve epigastrik ağrı mevcuttu. İlk elektrokardiyografide (EKG) akut iskemiyi düşündüren herhangi bir değişiklik izlenmedi. Seri troponin ölçümlerinde ve EKG'lerde akut bir patoloji olmaması miyokard enfarktüsü şüphesini azalttı. Hastanın kırmızı alanda takibi esnasında kalp hızı 60 atım/dakikadan 38 atım/dakikaya düşerek belirgin sinüs bradikardisi gelişti. Uygulanan 1 mg atropin sonrası kalp hızı 63 atım/dakikaya yükseldi.Laboratuvar incelemelerinde lipaz (1500 U/L) ve amilaz (313 U/L) düzeylerinde belirgin yükseklik saptandı. Kontrastlı batın bilgisayarlı tomografi görüntülemesinde pankreas başı çevresinde erken dönem akut pankreatit ile uyumlu hafif inflamatuar değişiklikler izlendi. Hastaya 1000 cc izotonik sıvı replasmanı sonrasında göğüs ağrısında gerileme oldu ve ileri tedavi ile takip amacıyla dahiliye servisine interne edildi.

Olguya Ait Kontrastlı Batın Bilgisayarlı Tomografi Görüntülemesi

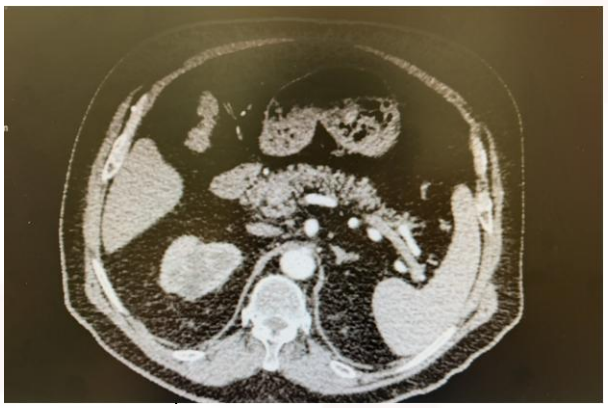

Radyoloji Raporu: kontrastlı batın tomografi pankreas baş kesiminde peripankreatik alanda minimal dansite artışı izlendi, erken dönem pankreatit açısından anlamlı olabilir.

Sonuç: Nadir de olsa akut pankreatitte pankreas çevresindeki yoğun visseral inflamasyon, vagal parasempatik reflekslerin aşırı uyarılmasına bağlı olarak sinoatriyal düğümü baskılayabilir ve belirgin sinüs bradikardisine yol açabilir. Göğüs ağrısı ile gelen hastalarda, pankreatit dahil gastrointestinal nedenler ayırıcı tanıda düşünülmelidir.

Yayın No: PS - 053

Rüptüre Anjiyomiyolipoma Bağlı Nadir Bir Wunderlich Sendromu Olgusu

Veli Can Kılıboz[1], Merve İrem Atıcı[1], Doğukan Evlek[1], Ömer Salt[1], Necmi Baykan[1], Mükerrem Altuntaş[1]

Veli Can Kılıboz / Sağlık Bilimleri Üniversitesi, Kayseri Tıp Fakültesi,Kayseri Şehir Eğitim ve Araştırma Hastanesi

Giriş/Amaç: Wunderlich sendromu, travma dışı nedenlerle böbrek kapsülü altına veya perirenal alana kendiliğinden gelişen kanama ile karakterize nadir bir durumdur. Genellikle akut yan ağrısı, hematüri ve hipovolemik şoktan oluşan "Lenk üçlüsü" ile prezante olsa da, bu semptomların tamamı her vakada görülmeyebilir. Bu sunumda, rüptüre anjiyomiyolipoma (AML) bağlı gelişen bir Wunderlich sendromu olgusu tartışılmaktadır.

Olgu: 63 yaşında kadın hasta, ani başlayan karın ve sol yan ağrısı şikayetiyle acil servisimize sevk edildi. Özgeçmişinde ek hastalık ve travma öyküsü bulunmayan hastanın geliş muayenesinde tansiyonu 90/60 mmHg, nabzı 115/dk ölçüldü ve hipovolemik şok tablosunda olduğu saptandı. Laboratuvar incelemesinde hemoglobin değeri 8.6 g/dl'den 7 g/dl'ye geriledi. Yapılan abdomen USG'de sol böbrek üst komşuluğunda 135x68 mm boyutunda heterojen hipoekoik alan (hematom?) izlendi. Kontraslı abdomen BT'de ise sol böbrek lateralinde 120x70 mm boyutunda yağ dansiteleri içeren rüptüre AML ile uyumlu lezyon ve perirenal alanda 90x70 mm'lik hiperdens hematom saptandı. Hasta ürolojiye konsülte edildi. Girişimsel Radyoloji tarafından işleme alındı. Psödoanevrizma ve aktif kontrast ekstravazasyonu saptanan hastaya Embolizasyon işlemi yapıldı ve yoğun bakıma yatırıldı. Takiplerinde hemoglobin düşüşü olmayan vitalleri stabil seyreden hasta, servis takibi sonrası önerilerle taburcu edildi.

Hastaya Ait Rüptüre Anjiyomiyolipom Kontrastlı Batın Bt Aksiyel Görüntüsü

Girişimsel Radyoloji Tarafından Yapılan Embolizasyon İşleminden Alınan Görüntü Kesiti

Sonuç: Wunderlich sendromunun en sık benign nedeni anjiyomiyolipomlardır. Tanıda BT, hem kanamanın varlığını hem de altta yatan etiyolojik nedeni göstermede en değerli yöntemdir. Tedavi hastanın hemodinamik stabilitesine göre planlanır; stabil olmayan vakalarda acil nefrektomi gereklidir. Travma öyküsü olmaksızın ani yan ağrısı ve şok bulgularıyla başvuran hastalarda Wunderlich sendromu ayırıcı tanıda mutlaka akılda tutulmalıdır.

Yayın No: PS - 054

Sessiz Mı Sonrası Gelişen İntrakraniyal Kanama

Eren Ergül[1], Bestami Köse[1], Burcu Bayramoğlu[1], İsmail Tayfur[1]

İsmail Tayfur / Sağlık Bilimleri Üniversitesi, Sancaktepe Şehit Prof. Dr. İlhan Varank Sağlık Uygulama ve Araştırma Merkezi, Acil Tıp Kliniği

Giriş/Amaç: Miyokard enfarktüsü (MI) yaşlı hastalarda atipik bulgular ile prezente olabilir veya sessiz seyredebilir bu nedenle tanı ve tedavide gecikmeler olabilir. Akut koroner sendromda (AKS) standart tedavi olan dual antiplatelet tedavi (DAPT) ve koroner anjiyografi, aktif majör kanama ve böbrek yetmezliği varlığında ciddi yönetim ikilemi oluşturur ve multidisipliner, bireyselleştirilmiş yaklaşım gerektirir. Bu olguda aktif kanama ve akut böbrek hasarı eşliğinde rutin monitörizasyon sırasında saptanan inferior MI'ın yönetimi ve sonrası komplikasyonlar sunulmaktadır.

Olgu:Bilinen HT ve BPH tanıları olan, 1 hafta önce prostat biyopsisi yapılan 66 yaş erkek hasta acil servise üç gündür süren kanlı ishal ve hematüri nedeniyle başvurdu. Fizik muayenede nörolojik muayenesi doğal, rektal tuşesi normal gaita bulaşı olarak saptandı. Takip sırasında monitörde ritim değişikliği fark edilmesi üzerine çekilen EKG'de inferior MI, eşlik eden muhtemel posterior MI saptandı (Fig.1). Kardiyoloji tarafından koroner anjiyografi ve DAPT önerildi; ancak aktif gastrointestinal kanama, devam eden hematüri ve böbrek yetmezliği nedeniyle ciddi bir tedavi ikilemi oluştu. Standart DAPT yerine kısa etkili ve titre edilebilir GPIIb/IIIa inhibitörü tirofiban tercih edilerek koroner anjiyografi gerçekleştirildi. İşlemden yaklaşık dört saat sonra hastada hemipleji ve bilinç bozukluğu gelişti. Kranial görüntülemede geniş intraparankimal kanama ve subaraknoid kanama saptandı (Fig.2).

Fig.1.

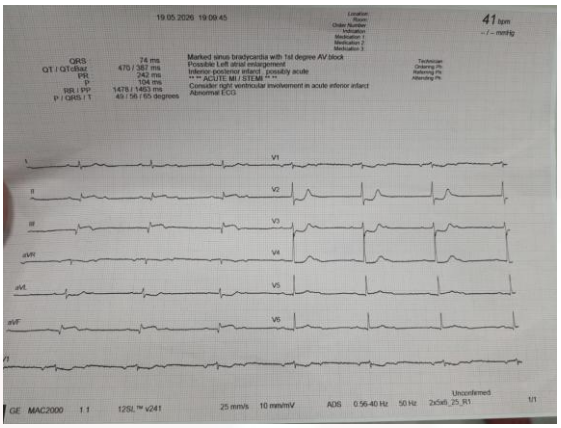

D2, D3 ve aVF'de ST elevasyonu, V2-4'te ST depresyonu

Sonuç: Kardiyak olmayan yakınmalarla başvuran yaşlı hastalarda sessiz MI akılda tutulması gereken tanılardan biridir. Ayrıca acil serviste çalışan hekimler, bu hastaların yakın takip edilmesi ve monitörizasyonu ile klinik gidişatta meydana gelen değişiklikleri erken dönemde fark edebilme becerisine sahip olmalıdır. Aktif kanama varlığında AKS yönetiminde tirofiban gibi titre edilebilir ajanlar kullanılabilir. Ancak verilen tedavi ve girişimsel işlemler sonrası ölümcül hemorajik komplikasyonlar gelişebileceği unutulmamalıdır.

Fig.2.

SAK ve intraparankimal kanama

Yayın No: PS - 055

İntravenöz İmmünglobulin İnfüzyonu Sonrası Gelişen Transfüzyon İlişkili Akut Akciğer Hasarı (TRALI)

İklim Marangoz[1], Metin Öner[1], Kaan Yusufoğlu[1], Burcu Genç Yavuz[1], Şahin Çolak[1]

İklim Marangoz / S.B.Ü. Haydarpaşa Numune Eğitim ve Araştırma Hastanesi Acil Tıp Kliniği , İstanbul

Giriş/Amaç: Transfüzyon İlişkili Akut Akciğer Hasarı(TRALI), kan ve kan ürünü transfüzyonu sonrası ilk 6 saat içerisinde gelişen akut hipoksemiye bilateral pulmoner infiltrasyonların eşlik ettiği ve alternatif akut akciğer hasarı yapabilecek risk faktörlerinin bulunmaması ile karakterize klinik bir sendrom olarak tanımlanmaktadır.IVIG, tedavisi yaygın olarak kullanılmasına rağmen, IVIG ilişkili TRALI oldukça nadir görülmekte ve literatürde sınırlı sayıda olgu ile bildirilmektedir.

Olgu: Otoimmun nöropati nedeniyle intravenöz immünglobulin (IVIG) tedavisi alan 52 yaş erkek hasta, tedaviden yaklaşık 6 saat sonra başlayan ani solunum sıkıntısı nedeniyle acil servise başvurdu.Hastanın vital bulguları SpO_2: %55 olması harici stabildi.Fizik muayenesinde solunum sesleri bilateral azalmış olup anafilaksi veya sepsis lehine bulgu saptanmadı, periferik ödem izlenmedi.Ekokardiyografik değerlendirmede sol ventrikül fonksiyonları normal saptandı, volüm yüklenmesini düşündüren bulgu izlenmedi.Non-invaziv mekanik ventilasyona rağmen derinleşen hipoksemi nedeniyle hasta entübe edildi.PA Akciğer Grafisinde yeni gelişen infiltrasyon alanları izlendi.Laboratuvar incelemelerinde Troponin ve CRP değerleri normal izlendi,BNP değerinde anlamlı yükseklik görülmedi.Bulgular doğrultusunda hasta TRALI olarak değerlendirildi ve Yoğun Bakım Ünitesine devredildi.Yoğun bakım takibi sırasında 8 dakika süren kardiyopulmoner resüsitasyon öyküsü bulunan hasta 16 günlük yoğun bakım sürecinin ardından hasta şifa ile taburcu edildi.

TRALI olgularının az sayıda bildirilmiş olması nedeniyle tanı gecikebilmekte ve klinik tablo anafilaksi, sepsis veya kardiyojenik pulmoner ödem ile karışabilmektedir.Literatürde IVIG ilişkili TRALI olguları oldukça sınırlı sayıda bildirilmiş olsa da olgumuz düşünüldüğünden daha sık ortaya çıkabiliyor olabileceğini düşündürmektedir.

Görüntüleme

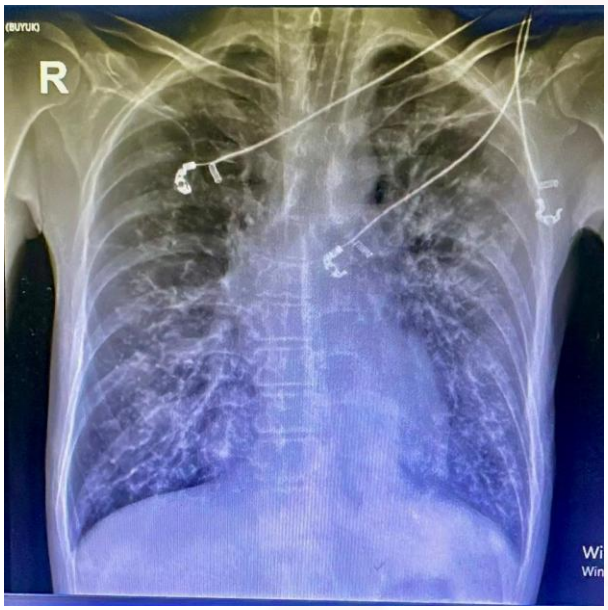

Hastanın PA Akciğer Grafisinde bilateral pulmoner opasiteler görüldü.

Sonuç: IVIG ilişkili TRALI hızlı progresyon gösterebilen ve hayatı tehdit edebilen ciddi bir komplikasyondur.IVIG infüzyonu sonrası gelişen ani hipoksemi ve pulmoner infiltrasyon varlığında TRALI akılda tutulmalı,ayırıcı tanı hızla yapılmalı ve tedavisi gecikmeden başlanmalıdır.Erken tanı mortaliteyi azaltmada kritik öneme sahiptir.

Yayın No: PS - 056

Oral Alım Bozukluğunun Ağırlaştırdığı Seratonin Sendromu: Parkinson Hastasında Bir Acil Servis Olgusu

Serhat Ersöz[1], Güven Yılmaz[1], Hazal Mahmatlı[1], Emre Yılmaz[1], Mustafa Çalık[1]

Serhat Ersöz / Gaziosmanpaşa Eğitim ve Araştırma Hastanesi, İstanbul

Giriş/Amaç: Serotonin sendromu (SS), artmış serotonerjik aktivite sonucu gelişen ve erken tanınmadığında mortal seyredebilen klinik bir tablodur. Özellikle ileri yaş ve polifarmasisi olan hastalarda toksisite riski artmaktadır. Bu olguda, oral alım bozukluğu zemininde gelişen ciddi bir serotonin sendromu vakasının sunulması amaçlandı.

Olgu: Ani gelişen bilinç değişikliği, ajitasyon ve istemsiz kasılmalar nedeniyle acil servise başvuran hastanın klinik, laboratuvar ve görüntüleme bulguları değerlendirildi. Hastanın kullandığı ilaçlar, fizik muayene bulguları ve klinik seyri Hunter kriterleri doğrultusunda incelendi.

Yetmiş dört yaşında erkek hasta ani gelişen bilinç değişikliği, ajitasyon ve istemsiz kasılmalar nedeniyle acil servise getirildi. Özgeçmişinde Parkinson hastalığı bulunan hastanın essitalopram, sitalopram ve rasajilin dahil olmak üzere çoklu serotonerjik ajan kullandığı öğrenildi. Vital bulgularında kan basıncı 140/70 mmHg, nabız 87/dk, oksijen satürasyonu %100 ve vücut sıcaklığı 36,5°C olarak saptandı. Glasgow Koma Skoru 8 olarak değerlendirildi. Fizik muayenesinde dört ekstremitede yaygın spontan klonus izlendi. Meningeal irritasyon bulgusu saptanmadı. Kraniyal görüntülemelerinde akut patoloji izlenmedi. Laboratuvar incelemelerinde laktat ve kreatin kinaz yüksekliği mevcut olup rabdomiyolize sekonder akut böbrek hasarı geliştiği değerlendirildi. Hastanın son günlerde enfektif sürece bağlı oral alımında azalma olduğu öğrenildi. Serotonerjik ajan kullanımı ve spontan klonus varlığı nedeniyle Hunter kriterleri doğrultusunda serotonin sendromu tanısı düşünüldü. Hava yolu güvenliğinin sağlanması amacıyla hasta entübe edilerek siproheptadin ve destekleyici tedavi başlandı. Yoğun bakım izlemi sonrası klinik bulguları gerileyen hasta servise devredildi.

Sonuç: Serotonin sendromu, özellikle ileri yaş ve polifarmasisi olan hastalarda ayırıcı tanıda akılda tutulmalıdır. Parkinson hastalarında MAO-B inhibitörleri ile SSRI kombinasyonu ve oral alım bozukluğu gibi ek risk faktörleri ciddi toksisiteye yol açabilir. Erken tanı ve uygun tedavi hayat kurtarıcıdır.

Yayın No: PS - 057

Travma Yoktu, Laserasyon Nasıl Vardı?

Hamiyet Çağlayan[1], Ayşegül Şahin[1], Burcu Bayramoğlu[1], İsmail Tayfur[1]

Hamiyet Çağlayan / Şehit Prof. Dr. İlhan Varank Sancaktepe Eğitim ve Araştırma Hastanesi

Giriş/Amaç: Renal laserasyon çoğunlukla künt veya penetran travma sonrası gelişen renal parankim bütünlüğünün bozulmasıdır. Travma öyküsü olmaksızın gelişen spontan renal laserasyon ise oldukça nadir olup; renal tümörler, vasküler anomaliler, koagülopati, enfeksiyon, obstrüksiyon ve vaskülitler ile ilişkili olabilir.

Olgu: Bilinen kronik hastalığı olmayan sağ alt kadran ağrısı, bulantı ve kusma ile acil servise başvuran 29 yaş kadın hastanın klinik seyri vaka sunumu olarak incelenmiştir

Başvuru vital bulguları TA 104/73 mmHg, SpO_2 %98, nabız 111/dk, ateş 36.5°Colarak değerlendirildi. Batında sağ alt kadranda hassasiyet mevcuttu; defans ve rebound yoktu. Travma bulgusu izlenmedi. Laboratuvarda WBC 32.000/mm^3, Hb 10.9 g/dL, Plt 270.000/mm^3, CRP 152 mg/L, üre 41 mg/dL, kreatinin 0.7 mg/dL Albümin 3.2 g/dL, prokalsitonin 0.17 ng/mL saptandı. Tam idrar tetkiki enfektif üriner sistem patolojisi lehine değildi. Batın BT görüntülemesinde sağ böbrekte renal laserasyon ile uyumlu parankimal görünüm tespit edildi (Şekil 1) Piyelonefrit düşündürecek klinik bulgu, renal kitle, obstrüksiyon veya hidronefroz saptanmadı. Vasküler değerlendirmede renal vasküler akımın distale kadar açık olduğu görüldü. İlgili branş görüşleri sonrası hasta idiyopatik spontan renal laserasyon tanısıyla üroloji servisine yatışı planlandı, takiplerinde genel durumu bozulan hasta yoğun bakım ünitesine yatırıldı; yapılan tedavilere rağmen klinik durumu kötüleşerek yatışının birinci ayı sonunda hasta exitus oldu.

Şekil 1. Sağ renal laserasyon

Sonuç: Spontan renal laserasyon, travma öyküsü olmaksızın gelişen nadir ancak potansiyel olarak mortal seyirli bir klinik tablodur. Acil serviste karın ağrısı ile başvuran hastalarda travma öyküsü bulunmasa dahi renal patolojiler ayırıcı tanıda düşünülmelidir. Erken görüntüleme, yakın hemodinamik takip ve multidisipliner yaklaşım tanı ve yönetimde kritik öneme sahiptir. Altta yatan etiyoloji saptanamayan olgularda dahi klinik seyir hızla kötüleşebileceğinden dikkatli izlem gereklidir.

Yayın No: PS - 058

Çoklu İlaç Alımı Sonrası Gelişen Parasetamol İlişkili Akut Karaciğer Hasarı

Mert Güngör[1], Özge Verep[1], Burcu Bayramoğlu[1], İsmail Tayfur[1]

Mert Güngör / Sağlık Bilimleri Üniversitesi, Sancaktepe Şehit Prof. Dr. İlhan Varank Sağlık Uygulama ve Araştırma Merkezi, Acil Tıp Kliniği, İstanbul, Türkiye

Giriş/Amaç: Akut karaciğer yetmezliği karaciğer fonksiyonlarının günler veya haftalar içinde aniden ve şiddetli bir şekilde bozulmasıyla karakterize, acil tıbbi müdahale gerektiren kritik bir klinik tablodur. En sık karşılaşılan nedenler ilaçlar ve toksinler, viral hepatitler, vasküler ve iskemik, metabolik nedenler olduğu görülmektedir. Parasetamol toksisitesi, ilaç ilişkili akut karaciğer hasarının en sık nedenlerinden biridir. N-asetilsistein (NAC) tedavisinin erken başlanması hepatotoksisite ve akut karaciğer yetmezliğine progresyon riskini azaltmada kritik öneme sahiptir.

Olgu: 45 yaş kadın hasta acil servise diş ağrısı nedenli 2 gün içinde toplam 34 adet parasetamol 500 mg ve 5 adet naproksen sodyum 550 mg alımı sonrası başlayan karın ağrısı ve kusma şikayetleri ile başvurdu. Fizik muayenede batın muayenesinde sağ üst kadranda hassasiyet görüldü. Hastaya NAC yükleme ve infüzyon protokolü başlandı. Tetkiklerinde aspartat aminotransferaz (AST): 648 U/L, alanin aminotransferaz (ALT): 712 U/L, INR: 1,25 görüldü. Yoğun bakım takibi planlanan hasta takip/tedavi sürecini reddederek acil servisi terk etti. 2 gün sonra karın ağrısının şiddetlenmesi üzerine tekrar acil servise başvuran hastanın tetkiklerinde AST: 255 U/L, ALT: 1270 U/L, INR: 1.03 görüldü. NAC infüzyonuna devam edilen ve parasetamol ilişkili akut karaciğer hasarı ön tanısıyla yoğun bakıma interne edilen hasta 2 gün takibi sonrası karaciğer fonksiyon testlerinde regresyon görülmesi üzerine dahiliye servisine devredildi.

Sonuç: Çoklu ilaç alımları ile acil servise başvuran hastalarda asetominofen alımı sorgulanmalı ve karaciğer yetmezliğine gitme ihtimali acil servis hekimleri tarafından dikkate alınmalıdır. Klinik olarak stabil görünen parasetamol toksisitelerinde dahi progresif hepatoselüler hasar gelişebileceği unutulmamalıdır. NAC tedavisinin en kısa sürede başlanmasının hepatotoksisite ve akut karaciğer yetmezliğine progresyon riskini azaltacağı unutulmamalıdır.

Yayın No: PS - 059

Bariatrik Cerrahi ve Tekrarlayan İdrar Yolu Enfeksiyonu Zemininde Gelişen Staghorn Kalkül: Bir Acil Servis Olgusu

Ahmet Enes Küçükardalı[1], Oğuzhan Demir[1], Sinan Karacabey[1]

Oğuzhan Demir / Marmara Üniversitesi Pendik Eğitim ve Araştırma Hastanesi

Giriş/Amaç: Staghorn kalkül, renal pelvisi doldurarak en az iki kaliksiyel sisteme uzanan dallanmış böbrek taşıdır. Tüm üriner sistem taşlarının yaklaşık %4'ünü oluşturur; kadınlarda daha sık görülür ve olguların %50-70'inde idrar yolu enfeksiyonu (İYE) ile birliktelik gösterir[1].Bariyatrik cerrahi, nefrolitiazis için bağımsız bir risk faktörüdür. Roux-en-Y gastrik bypass sonrası enterik hiperoksalüri, hipositratüri ve azalmış idrar hacmi kalsiyum oksalat süpersatürasyonunu artırarak taş oluşumuna zemin hazırlar[2,3].Staghorn taşları indolent seyirli olup acil servise tipik renal kolik yerine künt yan ağrısı, tekrarlayan İYE, hematüri veya dizüri ile başvurabilir; ateş ve piyüri varlığında ürosepsis dışlanmalıdır[4].

Olgu:Tek olgu sunumu niteliğindeki bu çalışmada hastanın anamnez, fizik muayene, laboratuvar ve görüntüleme bulguları ile acil servis tedavi süreci hastane bilgi sistemi üzerinden retrospektif olarak incelendi. Hastadan yazılı bilgilendirilmiş onam alınmıştır.

Gastrik bypass, ESWL ve tekrarlayan İYE öyküsü olan 32 yaşında kadın hasta, sol yan ağrısı ve dizüri ile başvurdu. Vital bulguları stabil; kostovertebral açı hassasiyeti yoktu. Kreatinin 0,69 mg/dL, CRP negatif, lökositoz saptanmadı; tam idrar tetkikinde 2 eritrosit, 9 lökosit/hbb mevcuttu. Kontrastsız abdominal tomografide sol böbrek pelvikalisiyel sisteminde, kalikslere uzanan 3x3 cm staghorn konfigürasyonunda kalkül izlendi. İntravenöz hidrasyon ve analjezi sonrası semptomları gerileyen hasta üroloji kontrolü önerilerek taburcu edildi.

Kontrastsız Koronal Abdominal Bilgisayarlı Tomografi

Sol böbrek pelvikalisiyel sistemde, kalikslere uzanım gösteren, 3x3 cm boyutunda staghorn konfigürasyonunda hiperdens kalkül izlenmektedir.

Direkt Üriner Sistem Grafisi (DÜSG)

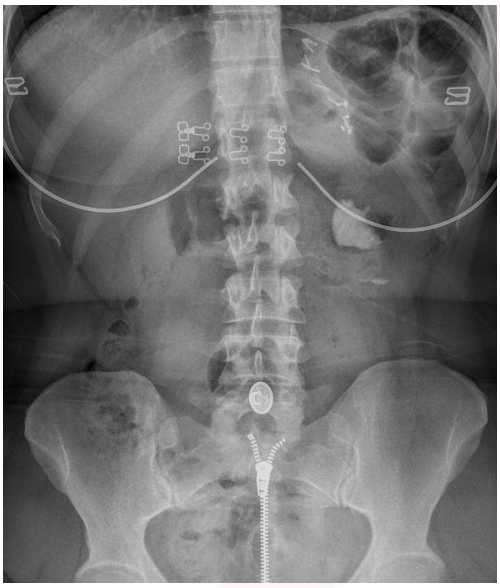

Sol üst kadranda lomber omurganın solunda, staghorn kalkül ile uyumlu radyoopak görünüm dikkati çekmektedir.

Sonuç: Bariyatrik cerrahi ve tekrarlayan İYE öyküsü bulunan genç hastalarda klinik şüphe eşiği düşük tutulmalı ve erken kontrastsız BT planlanmalıdır. Tedavi yönetiminde bariyatrik cerrahi sonrası oral alım kısıtlılığı gözetilerek intravenöz hidrasyon ve etkin analjezi önceliklendirilmelidir. Tedavi edilmeyen staghorn taşları ksantogranülomatöz piyelonefrit, böbrek yetmezliği ve ürosepsise ilerleyebileceğinden taburculukta bol sıvı alımı, diyet düzenlemesi, enfeksiyon profilaksisi ve erken üroloji kontrolü mutlaka önerilmelidir.

4. ULUSAL ACİL TIP KONGRESİ
Türkiye Acil Tıp Vakfı
Anı Yönet, Umuda Şans Ver
9-11 HAZİRAN ELEKUS RESORT HOTEL, K.K.T.C

Yayın No: PS - 061

Atipik Başvuruda aVR ST Elevasyonu ile Oklüziv Miyokard İnfarktüsü (OMI): Vaka Sunumu

Doğan Yazıcı[1], Ebrar Büşra ÇAPOĞLU[1], Doruk Deniz CEBBAROĞLU[1], Güven YILMAZ[1], Mustafa ÇALIK[1]

Doğan Yazıcı / Gaziosmanpaşa Eğitim ve Araştırma Hastanesi

Giriş/Amaç: Klasik STEMI kriterlerini karşılamayan hastalarda aVR ST elevasyonu ve lateral derivasyonlarda ST depresyonu, kritik koroner oklüzyonların gözden kaçmasına yol açabilir. Bu vaka, ardışık EKG takibi ve dinamik değişikliklerin tanısal önemini, erken invaziv stratejinin gerekliliğini vurgulamaktadır. Literatürde bu bulguların sol ana koroner veya üç damar hastalığı ile ilişkili olduğu ve kötü prognoz taşıdığı bildirilmiştir.

Olgu: 51 yaşında erkek hasta, sağ omuz ve göğüs ağrısı ile başvurdu; tansiyonu 230/140 mmHg, diğer sistem muayeneleri normaldi. Başlangıç EKG'sinde aVR derivasyonunda ~1 mm ST elevasyonu, I ve aVL'de ST depresyonu izlendi. Ardışık EKG takibi AHA kılavuzlarına göre uygulandı. Troponin I ölçümleri ve transtorasik ekokardiyografi ile takip sağlandı. Hasta aspirin ve ticagrelor ile tedavi edildi.

Başvuru EKG

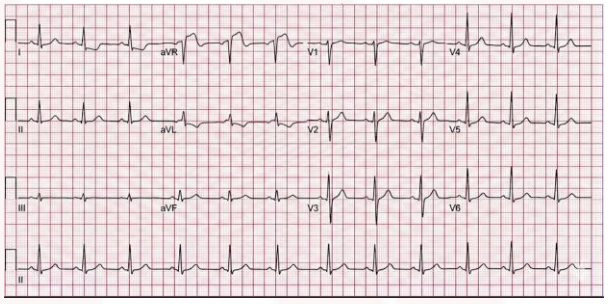

Başlangıç EKG'sinde aVR derivasyonunda ~1 mm ST elevasyonu, I ve aVL'de ST depresyonu

Kontrol EKG

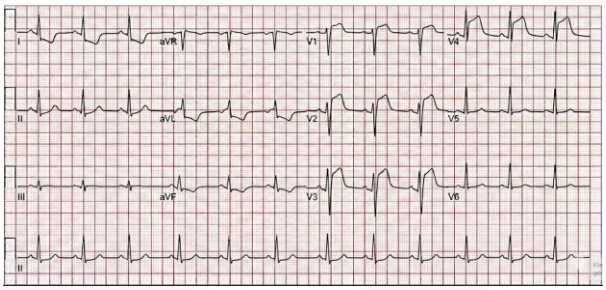

I-aVL ST depresyonu derinleşen, V1–V4'te ST elevasyonu

Ardışık EKG'de lateral derivasyonlarda ST depresyonu derinleşti, V1–V4'te ST elevasyonu gelişti. Troponin I: 267→277→1068 ng/L. TTE'de konsantrik LV hipertrofisi ve anteroseptal hipokinezi görüldü. Anjiyografi: LAD D1 subtotal darlık, D1 ostium %70 bifurkasyon, RCA orta segment %80–90 stenoz, LCx dominant ve plaklı. LAD'ye primer perkütan koroner girişim sonrasında ejeksiyon fraksiyonu %60 bulundu. RCA stenti elektif planlandı.

Sonuç: Atipik semptomlu hastalarda aVR ST elevasyonu ve lateral ST depresyonu yüksek riskli OMI göstergesidir. Ardışık EKG ve troponin takibi, kritik LAD oklüzyonunun erken tanınmasını sağlar. Bu bulgular, erken invaziv strateji ve hastanın prognozunu iyileştirmede yol göstericidir.

ULUSAL 4. ACİL TIP KONGRESİ
Anı Yönet, Umuda Şans Ver
9-11 HAZİRAN ELEKUS RESORT HOTEL, K.K.T.C

Yayın No: PS - 062

Atlanmaması Gereken Orta Eklem Yaralanması: Lisfranc Vaka Sunumu

Faruk Aydemir[1] , Hüseyin Kürüm[2] , Muhammed Ekmekyapar[1]

[1]elazığ Fethi Sekin Şehir Hastanesi Acil Tıp Kliniği
[2]elazığ Fethi Sekin Şehir Hastanesi Ortopedi Bölümü

Giriş/Amaç: Tarsometatarsal yaralanmalar, Napolyon Dönemi'nde tarsometatarsal amputasyonları tanımlayan Fransız cerrah Jacques Lisfranc de St. Martin'in adını taşıyan Lisfranc yaralanmaları olarak tanımlanır. Lisfranc yaralanması,gözden kaçabilen sinsi bir durumdur. Tüm tarsometatarsal eklem yaralanmalarının neredeyse yarısı, nadir görülmeleri ve çeşitli formlarda ortaya çıkmaları nedeniyle geç teşhis edilip tedavi edilmektedir. Bu eklemlerdeki yaralanmalar genellikle bağ dokusunu ilgilendirse de kemik dokusunu da içerebilir. Kemik dokusunu içeren yaralanmalar kırıklı çıkık olarak adlandırılır ve genellikle yüksekten düşme ve motosiklet kazaları gibi yüksek enerjili travmalarda ortaya çıkan aksiyel ve rotasyonel kuvvetlerden kaynaklanır. Bu makale, metatarsal boyun kırıklarıyla birlikte görülen bir Lisfranc yaralanmasını bildirmektedir.

Olgu: vaka:19 yaşında erkek hasta iş yerinde çalışırken iş makinesinde düşme esnasında ayağı makinenin merdivenine takılıyor ayağında şişlik ,morluk ve ağrı nedeniyle acil servise başvurdu. Hastanın ayağında şişlik ve plantar ekimoz mevcuttu.Hastanın direk grafisinde(Resim-1) fraktür ayırt edilmeyince ayak bilgisayarlı tomografi(BT) istendi. Çekilen ayak BT'de 2.metatarsal kemik proksimalde fraktür hatları komşuluğunda milimetrik sepere kemik fragmanlar izlendi.(Resim-2))Hasta ortopediye konsülte edildi. Hastanın yatışı yapıldı.Ortopedi tarafından cerrahiye alındı.Ortopedi tarafından kapalı redüksiyon ve internal fiksasyon yapıldı.

Resim-1

Hastanın ayağında şişlik ve plantar ekimoz mevcuttu.Hastanın direk grafisinde(Resim-1) fraktür ayırt edilmeyince ayak bilgisayarlı tomografi(BT) istendi. Çekilen ayak BT'de 2.metatarsal kemik proksimalde fraktür hatları komşuluğunda milimetrik sepere kemik fragmanlar izlendi.(Resim-2)

Resim-2

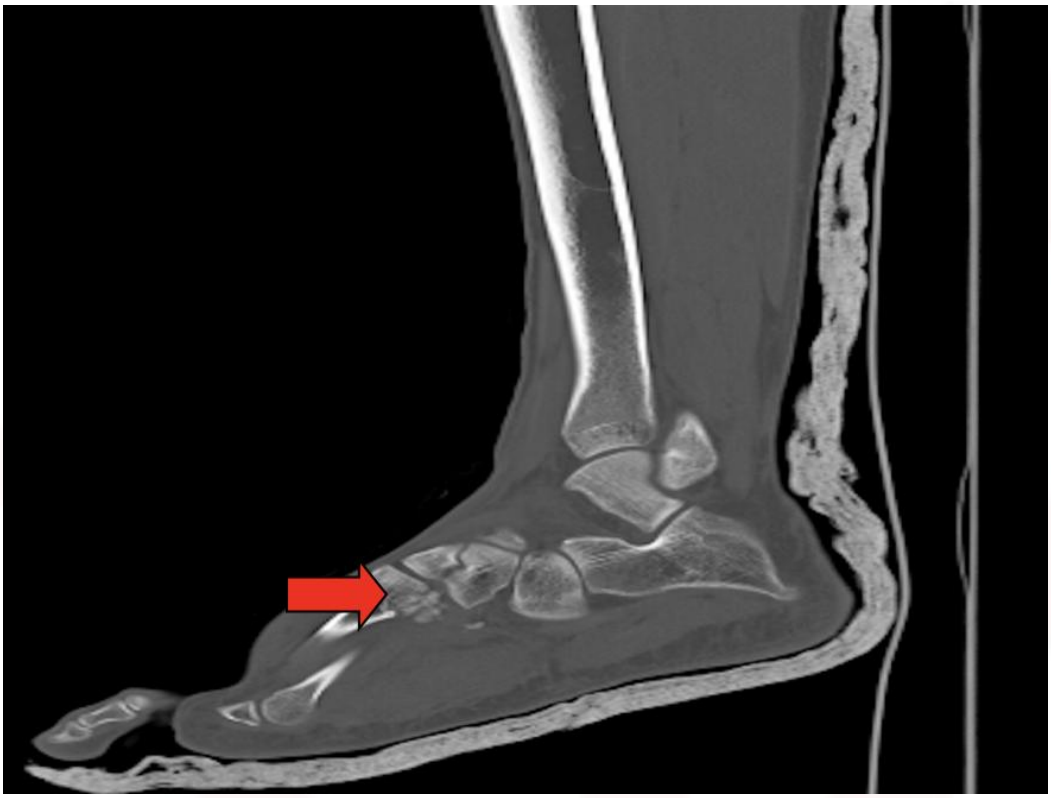

Sonuç: Metatarsal boyun kırıkları gibi yaralanmaların teşhisinden sonra,Lisfranc yaralanması gibi fark edilmeme olasılığı yüksek olan ve kompartman sendromuna neden olabilecek sorunlar da göz önünde bulundurulmalıdır.Metatarsal bölgede şişlik hassasiyet ve plantar ekimozu olan hastalarda direk grafide fraktür ayırt edilmeyen hastalar BT ile değerlendirilmeli ve lisfranc yaralanmalar açısından dikkatli olunmalıdır.

Yayın No: PS - 063

Persistan Hafif Baş Ağrısı ile Başvuran Hastada Subaraknoid Kanama: Acil Serviste Atipik Prezentasyon

Abdullah Eren Özkaya[1]

Abdullah Eren Özkaya / Şişli Hamidiye Etfal Eğitim ve Araştırma Hastanesi

Giriş/Amaç: Subaraknoid Kanama acil serviste mortalite ve morbiditesi yüksek nörolojik aciller arasında yer almaktadır. Klasik prezentasyonu ani başlangıçlı "thunderclap" tarzda baş ağrısı olmakla birlikte bazı hastalarda atipik ve silik semptomlarla başvuru görülebilir. Bu durum özellikle nörolojik muayenesi normal olan hastalarda tanısal gecikmeye neden olabilmektedir. Bu olguda hafif baş ağrısı ile başvuran ve anevrizma saptanmayan SAK hastasının klinik seyirinin sunulması amaçlandı.

Olgu:Olgu sunumu niteliğindedir. 05.03.2026 tarihinde acil servise 3 gündür devam eden, parasetamole yanıt vermeyen hafif şiddette baş ağrısı ile başvuran hasta değerlendirildi. Başvuru sırasında vital bulguları stabil, nörolojik muayenesi doğal idi. Persistan baş ağrısı nedeniyle yapılan kraniyal bilgisayarlı tomografide SAK saptandı. Vasküler etiyoloji açısından yapılan BT anjiyografi ve Digital Subtraction Angiography incelemelerinde anevrizmatik dolum izlenmedi. Hasta yoğun bakım ünitesinde takip edildi. Klinik izlem sırasında gelişen hidrosefali ve bilinç değişikliği nedeniyle eksternal ventriküler drenaj (EVD) uygulandı. Takiplerinde EVD bağımlılığı gelişmesi üzerine ventrikülöperitoneal (VP) şant operasyonu gerçekleştirildi.

BT Görüntüsü

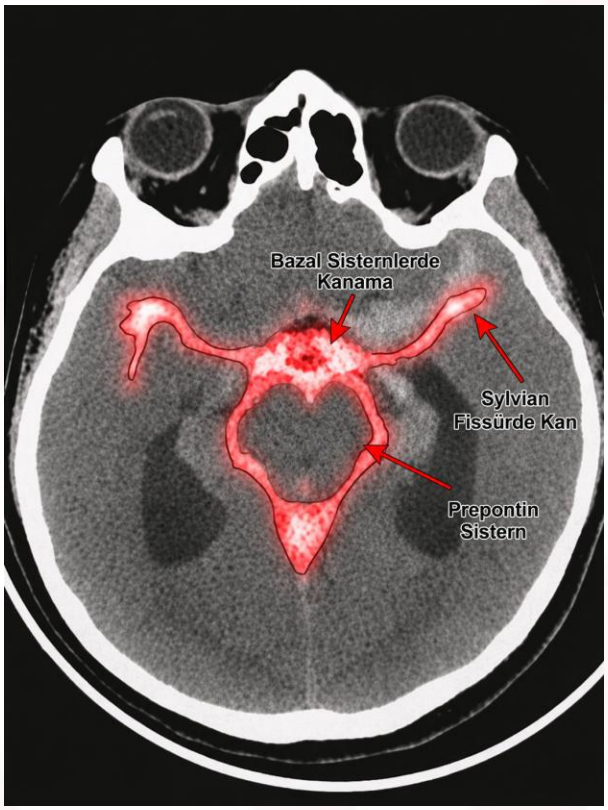

Görsel 1: Hastanın İlk Geliş BT Görüntüsü

Başlangıçta nörolojik defisit izlenmeyen hastada takip sürecinde hidrosefali gelişti ve EVD gereksinimi doğdu. Anevrizma negatif olmasına rağmen klinik seyir komplike ilerledi. EVD kapatılmasını tolere edemeyen hastaya VP şant uygulandı. Tedavi sonrası nörolojik muayenesinde belirgin düzelme izlendi ve hasta destekle mobilize halde taburcu edildi.

Sonuç: Acil serviste hafif ve atipik baş ağrısı ile başvuran hastalarda SAK tanısı göz ardı edilmemelidir. Nörolojik muayenenin normal olması ciddi intrakraniyal patolojileri dışlamaz. Anevrizma saptanmayan SAK olgularında dahi ciddi nörolojik komplikasyonlar gelişebileceği akılda tutulmalı; erken görüntüleme, yakın klinik takip ve zamanında nöroşirürjik müdahale sağlanmalıdır.

Yayın No: PS - 064

Nitrik Asit İnhalasyonu Sonrası Gelişen Gecikmiş ARDS: Olgu Sunumu

Onur Karabay[1], Abdulah Avlaç[1], Gözde Karabay[1], Ertuğrul Altınbilek[1], Derya Öztürk[1], Emrullah Ekici[1]

Onur Karabay / S.B.Ü SEYRANTEPE HAMİDİYE ETFAL EĞİTİM VE ARAŞTIRMA HASTANESİ

Giriş/Amaç: Halk arasında "kezzap" olarak bilinen nitrik asit güçlü oksitleyici ve koroziv özelliklere sahip bir asittir. Maruziyet sonrası açığa çıkan azot dioksit gibi toksik gazlar, düşük çözünürlükleri sayesinde terminal hava yollarına kadar ulaşarak direkt doku hasarı oluşturur. Klinik tablo, maruziyetin dozuna ve süresine bağlı olarak; hafif üst solunum yolu irritasyonundan, fatal seyredebilen kimyasal pnömonit ve Akut Respiratuvar Distres Sendromuna (ARDS) kadar geniş bir yelpazede değişebilir. Bu olgu sunumunda, başlangıçta astım alevlenmesini taklit eden ancak saatler içinde ağır ARDS'ye ilerleyen bir nitrik asit inhalasyonu vakası güncel literatür eşliğinde tartışılmıştır.

Olgu:Olguya ait veriler, hastanın acil servis başvurusu ve yoğun bakım ünitesindeki takipleri sırasında tutulan tıbbi kayıtlar, hemşire gözlem formları ve otomasyon sistemi üzerinden retrospektif olarak incelenmiştir. Hastanın anamnezi, fizik muayene bulguları, seri arter kan gazı (AKG) analizleri, laboratuvar sonuçları ve radyolojik görüntüleri dokümante edilmiştir.

Astım öyküsü olan 79 yaşındaki kadın hasta, kapalı alanda nitrik asit içeren temizlik ürünü inhalasyonu sonrası akut bronkospazm ve hipoksemi ile başvurdu. Başlangıçta bronkodilatör, steroid ve oksijen tedavisine kısmi yanıt alınmasına rağmen, 4. saatte hipoksemi derinleşti ve bilateral pulmoner infiltrasyonlar gelişti. Kardiyak nedenler dışlandıktan sonra hasta kimyasal inhalasyon hasarına bağlı ağır ARDS olarak değerlendirildi.

Şekil 1. İlk başvuru anında toraks BT kesiti

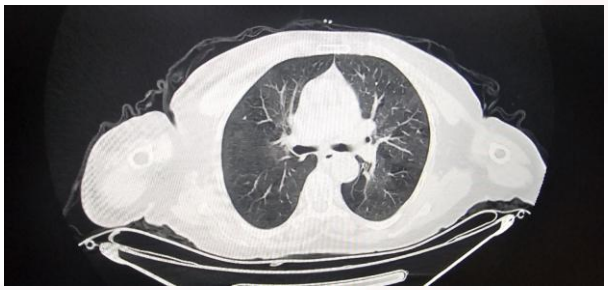

Toraks BT'de akciğer parankimi homojen olarak havalanmış izlenmektedir. Bronkovasküler yapılar belirgin olup ground-glass opasite, konsolidasyon veya interstisyel kalınlaşma saptanmamaktadır.

Şekil 2. İlk başvurudan 4 saat sonra elde edilen toraks BT kesiti.

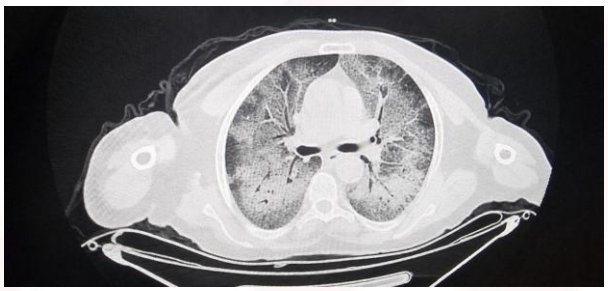

Toraks BT'de bilateral yaygın ground-glass opasiteler, yer yer konsolidasyon alanları ve interlobüler septal kalınlaşma izlenmektedir. Bulgular diffüz alveoler hasar ile uyumlu olup ARDS paternini düşündürmektedir.

Tablo 1: Hastanın Klinik Seyri Boyunca Arter Kan Gazı Değişimleri ve Klinik Yorumları

Parametre	**Başvuru (Oda Havası)**	**4. Saat (Yüksek Akım O_2)**	**Değişim / Klinik Yorum**
pH	7.25	7.12	Şiddetli asidemi
PaCO2(mmHg)	58	72	Progresif hiperkapni ve ventilatuar yetmezlik
PaO2 (mmHg)	48	56	Refrakter hipoksemi
FiO2	0.21	0.80	-
PaO2/FiO2	229	70	**Hafiften Ağır ARDS düzeyine geçiş**
Laktat (mmol/L)	1.8	3.1	Doku hipoksisi ve metabolik stres

Sonuç: Nitrik asit inhalasyonu, erken dönemde bronkospazm ve irritasyon bulguları ile prezente olabilir; ancak azot oksitlerin distal hava yollarında oluşturduğu alveolokapiller hasar nedeniyle 2–24 saat içinde non-kardiyojenik pulmoner ödem ve ARDS gelişebilir. Bu olguda başlangıçta kısmi klinik düzelme izlenmesine rağmens takiplerinde ağır ARDS tablosu gelişmiştir. Erken stabil görünüm, akciğer hasarını dışlamaz; bu hastalar yakın gözlem altında izlenmelidir.

Yayın No: PS - 065

Reaktif Anjiyoödem Tablosunda C1 Esteraz Kullanımı

Ahmet Çiftçi[1], Mehmet Tatlı[1], Ferdi Urek[1]

Ahmet Çiftçi / Van Eğitim Ve Araştırma Hastanesi

Giriş/Amaç: Acil servislerde anjioödem tedavisinde ilk basamak antihistaminik, steroid ve adrenalindir. Ancak bradikinin aracılı (C1 esteraz inhibitör eksikliği veya disfonksiyonu) olgular bu standart tedaviye yanıt vermez. Bu çalışmada, acil serviste standart tedaviye direnç gösteren, uvula ödemi gelişmesi üzerine C1 esteraz inhibitörü ile başarılı bir şekilde yönetilen nadir bir reaktif anjioödem vakasının sunulması amaçlanmıştır.

Olgu:36 yaşında erkek hasta; gözlerde, dudaklarda ani başlayan şişlik ve yaygın kaşıntı şikayetleriyle acil servise başvurmuştur. İlk muayenesinde bilinci açık (GKS: 15), TA: 150/100 mmHg, Nabız: 100/dk, SS: 25/dk ve SpO2: %94 olarak ölçülmüştür. Periorbital bölge ile dudaklarda bilateral anjioödem ve yaygın ürtiker saptanmış olup, ilk değerlendirmede uvula ödemi izlenmemiştir

Acil servisteki takipte hastada akut solunum sıkıntısı ve uvula ödemi gelişmiştir. İki doz IM adrenalin, standart steroid ve antihistaminik uygulanmasına rağmen klinik yanıt alınamamıştır. Konvansiyonel tedaviye dirençli tablo üzerine hastaya C1 Esteraz İnhibitörü (Cinryze 500 ünite, 2 flakon) IV yavaş infüzyon şeklinde uygulanmıştır. Tedavi sonrası havayolu obstrüksiyonu ve ödem tablosunda hızlı, dramatik bir gerileme kaydedilmiş, gereksiz entübasyon önlenerek hasta Reanimasyon Yoğun Bakım Ünitesine hospitalize edilmiştir.

Sonuç: Anjioödem hastalarının takibi havayolu tutulumu açısından oldukça dinamik bir süreçtir. Standart tedaviye dirençli reaktif anjioödem olgularında C1 esteraz inhibitörü kullanımı, havayolu tıkanıklığını hızla açan hayat kurtarıcı bir alternatiftir ve acil servis yönetim şemalarında mutlaka yer almalıdır.

ADRENALİNE DİRENÇLİ REAKTİF ANJİOÖDEM OLGUSUNDA C1 ESTERAZ İNHİBİTÖRÜ KULLANIMI VE ACİL SERVİS YÖNETİMİ

Dr. Öğr. Üyesi Mehmet TATLI
Arş. Gör. Ahmet ÇİFTÇİ, Arş. Gör. Ferdi ÜREK

GİRİŞ VE AMAÇ

- Anjioödem, genellikle cilt altında, dudaklar, göz kapakları ve bazen ellerde görülen ani ve belirgin şişliklerdir. Acil servislerde anjioödem olgularına yaklaşımda ilk basamak tedavi antihistaminikler, steroidler ve adrenalindir. Ancak **bradikinin aracılı anjioödem (herediter veya edinsel C1 esteraz inhibitör eksikliği/disfonksiyonu) olguları bu standart tedaviye yanıt vermez.**
- Bu olguda, acil serviste standart tedaviye direnç gösteren, uvula ödemi gelişmesi üzerine C1 esteraz inhibitörü **(Cinryze)** ile başarılı bir şekilde yönetilen ve yoğun bakımda takibi yapılan nadir bir reaktif anjioödem vakası sunulmuştur.

ŞİKAYET VE ÖYKÜ

36 yaşında erkek hasdta, gözlerde ve dudaklarda ani başlayan şişlik ve vücutta yaygın kaşıntı şikayetleri ile acil servisimize başvurmuştur.

LABORATUVAR BULGULARI

Fizik Muayene ve Vital Bulgular
GKS: 15, Bilinç açık, koopere, oryante. Vital Bulgular: TA: 150/100 mmHg, Nabız: 100/dk, Ateş: 36 °C, Solunum Sayısı: 25/dk, SpO2: %94 (Oda havasında). Periorbital bölgede ve dudaklarda belirgin bilateral anjioödem mevcut. Yaygın ürtiker (+) saptandı. İlk değerlendirmede uvula ödemi saptanmadı. Solunum sesleri doğaldı. Batın rahattı.

GÖRSEL TAKİP

TEDAVİ ÖNCESİ - ACİL BAŞVURU

TEDAVİ SONRASI - YBÜ TAKİBİ

KLİNİK SEYİR VE ACİL SERVİS YÖNETİMİ

Hasta acil servisindeki takiplerinde semptomatik olarak izlendi. Takibi sırasında akut solunum sıkıntısı ve uvula ödemi gelişti. 2 defa IM Adrenalin, standart steroid ve antihistaminik yanıt almadı. Konvansiyonel tedaviye dirençli anjioödem tablosu düşünülerek Dahiliye kliniği ile konsülte edildi. C1 Esteraz İnhibitörü (Cinryze 500 ünite, 2 flakon) IV yavaş infüzyon şeklinde uygulandı. Tedavi sonrası ödem tablosunda gerileme kaydedildi. Reanimasyon YBÜ yatağı planlanarak hospitalize edildi.

TARTIŞMA

Havayolu güvenliği kritiktir. Yakın takip uvula ödeminin progese olmasını önler. Konvansiyonel tedaviye dirençli olgularda C1 esteraz inhibitörü havayolu obstrüksiyonu hızla gerileterek gereksiz entübasyonu önler. Dramatik düzelme gözlendi.

SONUÇ

Anjioödem hastaları havayolu tutulumu açısından dinamik bir süreçtedir. Standart tedaviye dirençli reaktif anjioödem olgularında C1 esteraz inhibitörleri hayat kurtarıcı bir alternatiftir ve yönetim şemalarında yer almalıdır.

POSTER

4. ULUSAL ACİL TIP KONGRESİ
Anı Yönet, Umuda Şans Ver
8-11 HAZİRAN ELEKUS RESORT HOTEL, K.K.T.C

Yayın No: PS - 066

Dissemine HSV-1 Enfeksiyonuna Bağlı Herpetik Pnömoni: Acil Servisten Bir Olgu Sunumu

Hakan Oğuztürk[1] , Muharrem Hedekoğlu[1] , **İlayda Taş**[1]

[1]Ankara Bilkent Şehir Hastanesi

Giriş/Amaç: Herpetik pnömoni, özellikle immünsüprese hastalarda görülen nadir ancak mortalitesi yüksek bir HSV enfeksiyonu komplikasyonudur. Klinik prezentasyonun nonspesifik olması ve dermatolojik bulguların farklı ön tanılarla değerlendirilmesi tanıda gecikmeye yol açabilmektedir. Bu olguda, yaygın deri lezyonları ve hipoksi ile acil servise başvuran hastada saptanan dissemine HSV-1 enfeksiyonu üzerinden erken klinik farkındalığın önemi vurgulanmıştır.

Olgu: Tek merkezli, tanımlayıcı nitelikte olgu sunumudur. Halsizlik, yaygın deri lezyonları ve nefes darlığı ile acil servise başvuran erkek hasta; klinik bulgular, laboratuvar parametreleri ve toraks bilgisayarlı tomografi bulguları ile sistematik olarak değerlendirilmiştir.

Hastanın özgeçmişinde kronik böbrek hastalığı mevcut olup nefroloji tarafından başlanan sistemik prednizolon tedavisi öyküsü vardı. İlk dermatoloji başvurusunda zona ve skabies ön tanıları düşünülmüş, ancak topikal tedavilere yanıt alınamamıştı. Fizik muayenede sol dudak köşesinde krutlanmış herpetik lezyon, sol el avuç içinde ve bilateral alt ekstremitelerde yaygın vezikülü-krutlu lezyonlar izlendi. Geliş SpO_2 değeri %70 olup oksijen tedavisine rağmen hipoksi devam etti. Toraks BT'de bilateral yaygın buzlu cam opasiteleri, peribronkovasküler tutulum ve fokal konsolidasyon alanları saptandı. Laboratuvar incelemelerinde CRP yüksek, prokalsitonin normal sınırlarda bulundu. Klinik tablo dissemine HSV-1 enfeksiyonu ve herpetik pnömoni ile uyumlu değerlendirildi. Renal doz ayarlı intravenöz asiklovir tedavisi başlanarak hasta yoğun bakım takibine alındı.

Sol dudak — krutlanmış herpetik lezyon

Sol el avuç içi — vezikülü-krutlu lezyonlar

Sonuç: İmmünsüprese hastalarda açıklanamayan hipoksi ile birlikte görülen yaygın deri lezyonları dissemine viral enfeksiyon açısından değerlendirilmelidir. Acil serviste dermatolojik bulguların sistemik tutulumla birlikte ele alınması, HSV pnömonisinin erken tanınması ve uygun antiviral tedavinin gecikmeden başlanması açısından kritik öneme sahiptir.

4. Ulusal Acil Tıp Kongresi
Anı Yönet, Umuda Şans Ver
9-11 Haziran Elexus Resort Hotel, K.K.T.C

Yayın No: PS - 067

Nonspesifik Bulgular Altında Gizlenen Nekrotizan Fasiit Olgusu

Fatih Demir[1], Mustafa Çalık[1]

Fatih Demir / Gaziosmanpaşa Eğitim ve Araştırma Hastanesi

Giriş/Amaç: Nekrotizan fasiit (NF), fasya ve çevre yumuşak dokuları tutan, hızlı progresyon gösteren ve yüksek mortalite ile seyreden nekrotizan yumuşak doku enfeksiyonudur. Erken dönemde klinik bulguların nonspesifik olması nedeniyle tanıda gecikme sık görülmekte, bu durum mortaliteyi belirgin artırmaktadır. Retroperitoneal yerleşimli olgular ise gastrointestinal perforasyon veya üriner sistem enfeksiyonu gibi farklı klinik tabloları taklit edebilmesi nedeniyle tanısal süreci daha karmaşık hale getirmektedir. Bu olguda, dış merkezde idrar yolu enfeksiyonu düşünülerek taburcu edilen ancak mükerrer başvuru sonucunda nekrotizan fasiit tanısı alan atipik prezentasyonlu bir olgu paylaşılmıştır.

Olgu: Ek hastalığı ve ilaç kullanımı olmayan 61 yaşında erkek hasta; ateş, hematüri, dizüri ve genel durum bozukluğuyla acil servise başvurdu. Üç gün önce dış merkezde üriner enfeksiyon tanısıyla oral antibiyotik başlanarak taburcu edildiği öğrenildi. Abdominal muayenesinde yaygın hassasiyet saptandı

Laboratuvar tetkiklerinde lökositoz (WBC: 15.09×10^6/L), yüksek CRP (385.4 mg/L), kreatinin yüksekliği (1.35 mg/dL) ve piyüri saptandı. Batın tomografisinde; retroperitoneal, prevazikal preperitoneal alanlarda ve kas planları arasında yaygın serbest hava izlenerek perforasyon ön tanısıyla genel cerrahiye konsülte edildi. Acil opere edilen hastanın eksplorasyonunda perforasyon saptanmadı. Ancak rektus kası fasyası üzerinde preperitoneal alanda apse saptandı, parsiyel planlar açıldığında yaygın nekrotizan fasiit görüldü. Nekrotik dokular debride edilip dren yerleştirildi ve geniş spektrumlu antibiyotik başlandı. Hasta şifa ile taburcu edildi.

Şekil 1.Bilgisayarlı tomografide serbest hava imajları

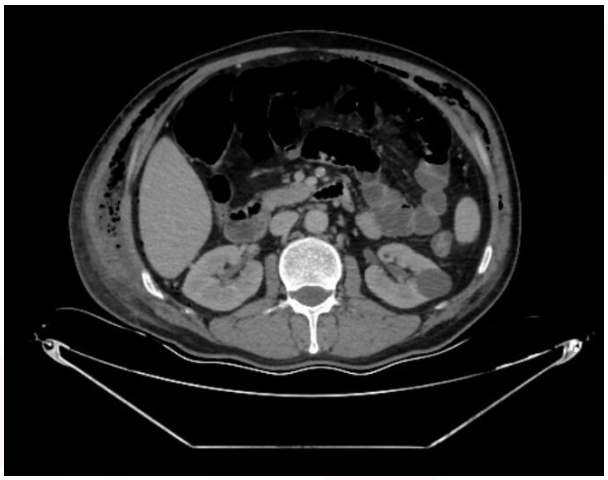

Sonuç: Nekrotizan fasiit, erken dönemde nonspesifik semptomlarla prezente olabilen ve tanısal gecikme durumunda mortalitesi belirgin artan agresif bir yumuşak doku enfeksiyonudur. Özellikle toksik görünüm ile başlangıç tanısı arasında uyumsuzluk bulunan hastalarda ayırıcı tanıda mutlaka düşünülmelidir. Acil serviste ayrıntılı anamnez, dikkatli fizik muayene ve klinik şüphe; erken tanı ve mortalitenin azaltılmasında kritik öneme sahiptir

4. ULUSAL ACİL TIP KONGRESİ
Anı Yönet, Umuda Şans Ver
9-11 HAZİRAN ELEKUS RESORT HOTEL, K.K.T.C

Yayın No: PS- 068

Nadir Bir Olgu: Fahr Sendromu

Rabia Kübra Kahraman[1], Samet Gönülkırmaz[1], Mehmet Oğuzhan Ay[1], Melih Yüksel[1], Yeşim İşler[1], Halil Kaya[1]

Rabia Kübra Kahraman / Sağlık Bilimleri Üniversitesi, Bursa Yüksek İhtisas Eğitim ve Araştırma Hastanesi, Acil Tıp Kliniği, Bursa, Türkiye

Giriş/Amaç: Fahr sendromu, bazal ganglionlar başta olmak üzere beynin çeşitli bölgelerinde bilateral, simetrik kalsifikasyonlarla karakterize nadir bir nörodejeneratif hastalıktır. Klinik tablo; hareket bozuklukları, epileptik nöbetler, bilişsel etkilenme ve psikiyatrik belirtilerle değişkenlik gösterebilir. Tanıda kraniyal bilgisayarlı tomografi temel görüntüleme yöntemidir. Etiyolojide genetik faktörler ile kalsiyum-fosfor metabolizmasını etkileyen endokrin bozukluklar yer alabilir. Tedavi, altta yatan nedenin düzeltilmesi ve semptomların kontrol altına alınmasına yöneliktir.

Olgu: 62 Yaş kadın hasta baş dönmesi, bulantı, kusma, yüksek tansiyon şikayeti ile başvurdu. Hastanın bilinen hipertansiyon ve ritim bozukluğu mevcut, geçirilmiş operasyon öyküsü yok. Geliş vitalleri; Ateş: 36.2 0C, Nabız:85 atım/ dk, Kan basıncı:180/ 100 mmHg, SPO2: 98, kan şekeri:115 idi. Elektrokardiyografisinde sinüs ritmi mevcuttu. Fizik muayenesinde; Genel durumu iyi bilinci açık oryante koopere, ense sertliği ve karşı taraf bulgusu yok, nörolojik muayenesi olağandı. Diğer sistem bulguları doğaldı. Laboratuvar değerlerinde; sadece anormal değer olarak hipokalsemi saptandı (6.92 mg/dL). Semptomatik tedaviye rağmen bulantı ve kusması devam eden hastaya Beyin bilgisayarlı tomografi (BT) çekildi. Çekilen Beyin BT'de her iki hemisferde, bazal ganglionlarda ve cerebellumda simetrik kalsifikasyonlar izlendi. (Resim 1-2).

Laboratuvar değerlerinde; sadece anormal değer olarak hipokalsemi saptandı (6.92 mg/dL). Semptomatik tedaviye rağmen bulantı ve kusması devam eden hastaya Beyin bilgisayarlı tomografi (BT) çekildi. Çekilen Beyin BT'de her iki hemisferde, bazal ganglionlarda ve cerebellumda simetrik kalsifikasyonlar izlendi. (Resim 1-2).

Resim 1

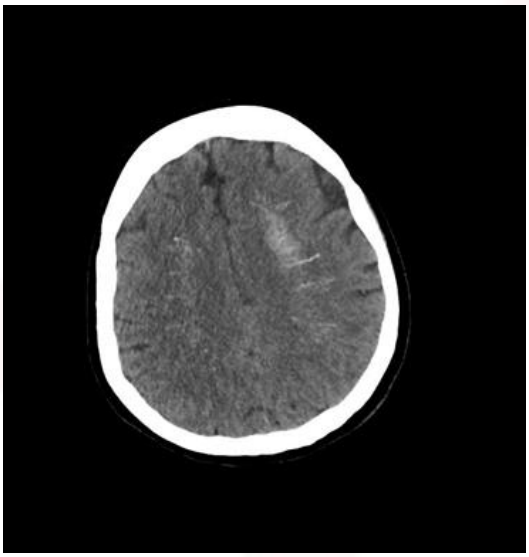

Olgunun Beyin BT Görüntüsü

Resim 2

Olgunun Beyin BT Görüntüsü

Sonuç: Beyin BT, kalsifikasyonların saptanmasında temel görüntüleme yöntemidir. Ayrıca hipoparatiroidi gibi kalsiyum-fosfor metabolizmasını etkileyen sekonder nedenlerin araştırılması, tanısal yaklaşımın önemli bir basamağını oluşturur. Kesin küratif tedavi bulunmamakla birlikte, altta yatan nedenin belirlenmesi ve semptomlara yönelik tedavi uygulanması hastalığın yönetiminde temel yaklaşımdır.

Yayın No: PS - 069

İnfektif Endokardite Bağlı Multiteritoryal İskemik İnme ve Okülomotor Sinir Palsisi: Tanısal Güçlük Yaratan Bir Olgu Sunumu

Burak Demirci[1], Enes Ferhatlar[1], Tutku Soydal[1], Yakup Bora Pektaş[1]

Tutku Soydal / Bağcılar Eğitim Ve Araştırma Hastanesi

Giriş/Amaç: İnfektif endokardit, ciddi komplikasyonlara yol açabilen ve mortalite riski yüksek olanbir klinik tablodur.Bu hastalıkta embolik komplikasyonlar sıkgörülmekte olup, yaşamı tehdit edebilecek niteliktedir.En sık karşılaşılan komplikasyon, emboliye bağlı gelişenserebrovasküler oklüzyonlardır.

Olgu: Bu olgu sunumunda, başlangıçta yalnızca nörolojik semptomlarla başvuran bir hastadayapılan ileri incelemeler sonucunda mitral kapakta vejetasyon ile ileri derecede mitralyetersizliği saptanmış; infektif endokardite sekonder gelişen çoklu vasküler alanları tutaniskemik inme tablosu ortaya konmuştur.

57 yaşında erkek hasta, beş gündür devam eden sağ göz kapağında düşüklük şikâyeti ile başvurdu.Sol göz hareketleri doğal izlenirken, sağ gözde yalnızca abdüksiyon hareketi mevcut olup sağ göz kapağında pitoz saptandı.Laboratuvar incelemelerinde C-reaktif protein düzeyi 93 mg/L olarak saptandı. Kraniyal manyetik rezonans görüntülemede, bilateral frontoparietal bölgelerde noktasal difüzyon kısıtlanmaları ve sağ posterior serebral arter sulama alanında akut difüzyon kısıtlılığı izlendi. Beyin-boyun bilgisayarlı tomografi anjiyografisinde sağ internal karotis arterde total oklüzyon ve sol ortak karotis arterde intimal kalınlaşma saptandı.Akut faz reaktanlarının yüksekliği ve birden fazla vasküler alana dağılmış akut iskemik lezyon paterni nedeniyle infektif endokardit ön tanısı ile hastaya transtorasik ve transözofageal ekokardiyografi uygulandı.Mitral kapakta her iki leaflet üzerinde,multipl vejetasyonlarla uyumlu kitleler, ileri mitral yetersizliği ve korda rüptürü izlendi.

Difüzyon MR

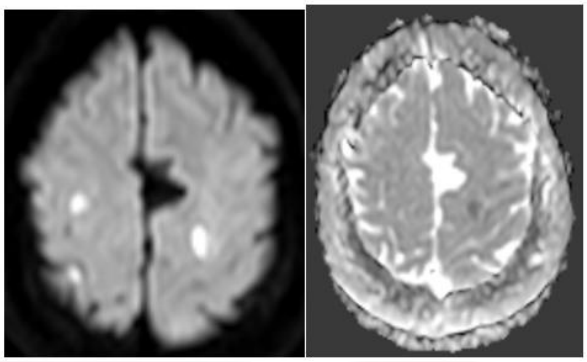

BT Anjiografi

Sonuç: İnfektif endokardit, sistemik embolik komplikasyonlara yol açabilen ve serebral dolaşımı etkileyerek akut iskemik inme ile prezente olabilen ciddi bir enfeksiyon hastalığıdır. Serebral embolizasyon, infektif endokarditin en sık ve klinik açıdan en önemli komplikasyonlarından biri olup hastalığın prognozunu belirleyen başlıca faktörler arasında yer almaktadır.Difüzyon manyetik rezonans görüntülemede birden fazla vasküler yatağı tutan akut iskemik lezyonların saptanması, kardiyoembolik etiyolojiyi düşündüren önemli bir bulgudur ve infektif endokardit açısından değerli bir tanısal ipucu sunmaktadır.

Yayın No: PS - 070

Boğazımda Bir Şey Var

Aynur Shamshadli[1], Dilay Yeşilmen[1], Erdem Çevik[1]

Aynur Shamshadli / Sağlık Bilimleri Üniversitesi Sultan Abdülhamid Han Eğitim ve Araştırma Hastanesi

Giriş/Amaç: Acil servise boğazda takılma hissi şikâyetiyle başvuran hastanın semptomlarının, ünlü bir restoranda kebap tükettikten sonra başladığı öğrenildi. İnsanlar güvenilir ve hijyenik mekanlarda yemek yemeyi daha güvenli kabul etse de, dünyanın her yerinde en kaliteli restoranlarda dahi yabancı cisim yutulması kaynaklı acil durumlar görülebilmektedir.

Olgu: 41.Y Kadın hasta, restoranda kebap tükettikten sonra boğazında rahatsızlık ve takılma hissi gelişmesi üzerine semptomlarını gidermek amacıyla sıcak su, çay ve normal su içmeyi denemiştir. Yaklaşık iki saat boyunca uygulamasına rağmen şikâyetlerinde gerileme olmamış, aksine boğazdaki takılma hissi artmıştır. Bu süreçte tükürük salgısında artış, şikâyetlerinin giderek artması üzerine acil servise başvurmuştur. Özgeçmişinde kronik hastalık yok, bilinen her hangi bir alerjisi yoktu.

Fizik muayenede orofarenks hiperemik, solunum sesleri doğal, batın muayenesi olağan. Vital bulguları stabildi. Düz grafide laringofarenks düzeyinde yabancı cisim ile uyumlu görünüm izlendi. Kulak Burun Boğaz konsültasyonu istendi. Hastaya yapılan fleksibl endoskopik muayenede sağ piriform sinüs girişinde, özefagusa uzanan yabancı cisim izlendi. Lokal anestezi uygulanmasının ardından fleksibl endoskop ve larengeal forseps yardımıyla yabancı cismin (kürdan) çıkarıldı. İşlem sonrası aktif kanama odağı izlenmedi. Bilateral vokal kord hareketleri doğal ve hareketli olarak değerlendirildi. Reçete verildi poliklinik kontrolü önerilerle taburcu edildi.

Nazofarenks grafi . Yabancı cisim

Kanlı kürdan

flexible endoskop ve larengeal forseps yardımı ile sağ piriform sinüs girişinden çıkarılan yabancı cisim (kürdan)

Sonuç: Boğazda takılma hissi ile başvuran hastalarda dikkatli anamnez, fizik muayene ve gerektiğinde endoskopik değerlendirme önemlidir. Yemek sonrası gelişen persistan semptomlar, hipersalivasyon ve progresif yakınmalar yabancı cisim açısından uyarıcı olmalıdır. Basit irritasyondan özefagus obstrüksiyonu, perforasyon ve hava yolu komplikasyonlarına kadar ciddi tablolar gelişebileceğinden erken tanı önem taşır. Bu olguda yabancı cismin düz grafide saptanması erken Kulak Burun Boğaz konsültasyonu ve hızlı endoskopik müdahaleyi mümkün kılarak olası komplikasyonların önlenmesini sağlamıştır.

Yayın No: PS - 071

Sessiz Aortanın Çığlığı: Leriche Sendromu Olgusu

Emir Can YOLSAL[1], Hüseyin Emre CAN[1], Erdem ÇEVİK[1], Dilay YEŞİLMEN[1]

Emir Can YOLSAL / Sultan 2. Abdülhamid Han Eğitim ve Araştırma Hastanesi

Giriş/Amaç: Leriche sendromu, aortada, sıklıkla distal renal arterde trombotik tıkanıklıkla karakterize bir hastalıktır. Bu sendromun klasik belirtileri arasında aktivite sırasında ortaya çıkan alt ekstremite ağrısı (klaudikasyon), femoral nabızların hissedilememesi ve erkek hastalarda impotens yer alır.[1] Risk faktörleri arasında hiperlipidemi, hipertansiyon, diyabet ve sigara kullanımı yer almaktadır.[2] Bu vakamızda acil servislerde nadir görülen, ayırıcı tanılarımızda bulunması gereken bir hastalık olan Leriche sendromu olan bir hastadan bahsedeceğiz.

Olgu: 51 yaş erkek hasta, son zamanlarda artan nefes darlığı şikayeti ile dış merkeze başvurmuş. 1 hafta önce inferior derivasyonlarda ST segment elevasyonu olması sebebiyle koroner anjiyografi yapılmış, sirkumfleks artere stent uygulanmış ve 5 günlük servis takibi sonrasında 2 gün önce taburcu edilmiş. Nefes darlığı ile beraber sol kolda dün başlayan güç kaybı da eşlik etmekteymiş. Hastanın multisistemik yakınmaları olması sebebiyle tarafımıza ileri değerlendirme için sevk edilmiş.

Yer ve zaman oryantasyonu bozulmuş, tansiyon:220/120, nabız:120, spo2:90(oh) ateş:36. Sol üst ekstremite proksimal motor kuvvet 2/5 , distal motor kuvvet 3-/5, diğer ekstremiteler motor kuvvet tam. Sol ekstremitede ihmal mevcut. Pupiller izokorik, Direkt ve indirekt ışık refleksleri bilateral olağan, nistagmus ve bakış kısıtlılığı mevcut değil. Hasta için difüzyon ağırlıklı MRG, Beyin BT ve abdominal aort, alt ekstremite arteryal kontrastlı BT görüldü. Kalp ve Damar Cerrahisi kliniği tarafından oklüzyonlar için stent uygulaması yapıldı. Hasta yoğun bakım ünitesine devredildi.

Difüzyon Ağırlıklı Beyin MR Görüntüleme

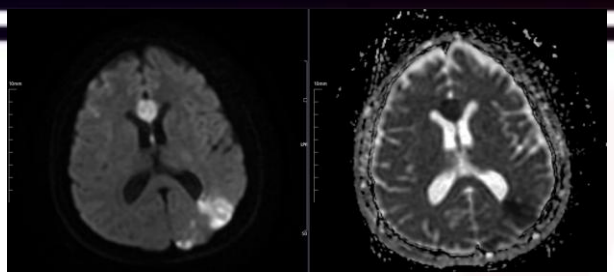

Abdominal Aortada Trombüs

Sonuç: Leriche sendromu, tanı koyulamazsa mortal seyreden abdominal aort ve dallarında oklüzyona sebebiyet veren trombozlar ile karakterize bir hastalıktır.[3] Acil servis başvurularında oklüzyona sebebiyet vermeyen mural trombüsler olabilir, şüphe halinde ayırıcı tanıda her zaman akılda bulundurulmalıdır.

Referanslar

1- Demirgan S, Şitilci AT, Solak S, Sevdi MS, Erkalp K, Köse E. Leriche sendromu [Leriche syndrome]. Agri. 2017 Jan;29(1):38-42. Turkish. doi: 10.5505/agri.2015.65983. PMID: 28467568.

2- Frederick M, Newman J, Kohlwes J. Leriche syndrome. J Gen Intern Med. 2010 Oct;25(10):1102-4. doi: 10.1007/s11606-010-1412-z. Epub 2010 Jun 22. PMID: 20568019; PMCID: PMC2955474.

3- Treska V, Certík B, Cechura M, Molácek J, Sulc R, Houdek K. Lerichův syndrom [Leriche's syndrome]. Rozhl Chir. 2013 Apr;92(4):190-3. Czech. PMID: 23965004.

Yayın No: PS - 072

Prosedür Tamamlandı, Risk Bitmedi: Başarılı Perkütan Koroner Girişim Sonrası Erken Stent Trombozu

Begüm Avcı[1], Oğuzhan Demir[1], Gizem Sezer[1]

Begüm Avcı / Marmara Üniversitesi Eğitim ve Araştırma Hastanesi

Giriş/Amaç: Koroner arter hastalığı, dünya genelinde morbidite ve mortalitenin önde gelen nedenlerinden biri olmaya devam etmektedir. Perkütan koroner girişim, akut koroner sendromların tedavisinde uygulanan etkin bir tedavi yöntemidir. Ancak başarılı girişime rağmen stent trombozu, nadir görülen fakat hayatı tehdit eden önemli bir komplikasyon olarak karşımıza çıkmaktadır. PKG sonrası ilk 30 gün içerisinde gelişen erken stent trombozu, özellikle yüksek morbidite ve mortalite ile ilişkilidir.

Olgu: Hastanın klinik süreci retrospektif olarak değerlendirildi. Bilinen kronik hastalık öyküsü olmayan 56 yaşındaki kadın hasta, epigastrik ağrı şikâyeti ile başvuru sonrası çekilen elektrokardiyografide inferior derivasyonlarda ST segment elevasyonu saptandı. Vital bulguları stabil olan hasta 20 dakika içerisinde kateter laboratuvarına alındı. Koroner anjiyografide sağ koroner arterde total oklüzyon saptandı ve başarılı şekilde stent implantasyonu gerçekleştirildi. Koroner yoğun bakım ünitesinde yatak bulunamaması nedeniyle hasta yakın izlem amacıyla acil serviste takip edildi.Takip sürecinde hasta tekrar epigastrik ağrı tarifledi. Kontrol elektrokardiyografisinde yeni değişiklik saptanmadı ve vital bulguları stabil seyretti. Hastaya intravenöz fentanyl ardından morfin verilmesine rağmen semptomlarının devam etmesi üzerine, tekrar koroner anjiyografi endikasyonu olduğu düşünüldü. Kardiyoloji bölümü yeniden konsülte edildi ve hasta tekrar koroner anjiyografiye alındı. İkinci koroner anjiyografide akut stent trombozu saptandı.

Sonuç: Yakın zamanda PKG uygulanmış hastalarda gelişen tekrarlayan göğüs ağrısı, başlangıçta klinik stabilite mevcut olsa bile stent trombozu açısından mutlaka şüphe uyandırmalıdır. Erken tanı ve hızlı yeniden girişim, morbidite ve mortalitenin azaltılması açısından kritik öneme sahiptir. İşlemin başlangıçta başarılı olması, klinik güvenliğin tamamen sağlandığı anlamına gelmemekte olup özellikle erken dönemde yakın klinik dikkat ve sürekli izlem gerekmektedir.

4. ULUSAL ACİL TIP KONGRESİ
Anı Yönet, Umuda Şans Ver
9-11 HAZİRAN ELEKUS RESORT HOTEL, K.K.T.C

Yayın No: PS - 073

Hemoroid Kanama Öyküsü Olan Hastada Akut Alt Gastrointestinal Kanama Yönetimi

Mehmet Alp Kalabalık[1], Mustafa Çalık[1]

Mehmet Alp Kalabalık / Gaziosmanpaşa Eğitim ve Araştırma Hastanesi, Acil Tıp Kliniği, İSTANBUL

Giriş/Amaç: Akut alt gastrointestinal sistem (GİS) kanamaları, acil serviste sık karşılaşılan ve özellikle ileri yaş hastalarda ciddi morbidite ve mortaliteye neden olabilen klinik tablolardır. Antiagregan ilaç kullanımı, kronik böbrek hastalığı ve kardiyovasküler komorbiditeler kanama şiddetini artırabilmektedir. Hemoroidal kanamalar çoğunlukla benign seyirli kabul edilse de, eşlik eden gizli hipoperfüzyon bulgularının erken tanınması hasta yönetiminde kritik öneme sahiptir.

Olgu: 79 yaşında erkek hasta, yaklaşık 3.5 saattir devam eden parlak kırmızı rektal kanama şikayetiyle acil servise başvurdu. Özgeçmişinde Diabetes Mellitus, koroner arter bypass greft operasyonu, kronik hemoroid kanaması ve asetilsalisilik asit kullanımı mevcuttu. Fizik muayenede rektal tuşede hematokezya izlendi. Seri hemogram, venöz kan gazı ve kontrastsız batın bilgisayarlı tomografi (BT) ile değerlendirildi.

Başvuru vital bulguları stabildi. Hemoglobin düzeyi takiplerde 13.8 g/dL'den 11.5 g/dL'ye geriledi. Baz açığı -8.8 ile -8.5 mmol/L arasında seyrederken laktat değerleri normal sınırlarda izlendi. Kreatinin değeri 2.23 mg/dL olarak saptandı. Kontrastsız BT'de hemoroid dışı akut patoloji izlenmedi. Genel cerrahi tarafından lokal vazokonstrüktör ajan ile pansuman uygulandı. Klinik stabilizasyon sonrası hasta yakın poliklinik kontrolüne çağrıldı ve elektif kolonoskopi planlandı. Takip sürecinde ek kan transfüzyonu ihtiyacı gelişmedi ve kontrol hemogramlarında progresif düşüş izlenmedi.

Sonuç: Geriatrik ve komorbid hastalarda hemoroid öyküsü varlığı yeni gelişen hematokezyanın benign olduğu anlamına gelmez. Stabil vital bulgulara rağmen seri hemogram, baz açığı ve laktat takibi gizli hipoperfüzyonun değerlendirilmesinde önemlidir. Negatif BT bulguları aktif intralüminal kanamayı dışlamadığından yakın klinik takip ve multidisipliner yaklaşım esastır. Bu vaka, stabil görünen hastalarda metabolik parametrelerin dikkatle değerlendirilmesi gerektiğini göstermektedir.

Yayın No: PS - 074

Dirençli Omuz-Sırt Ağrısının Ardındaki Atipik Akut Kolesistit Olgusu

Mustafa Zivali[1], Hazal Mahmatlı[1], Müge Arslan[1], Mustafa Çalık[1]

Mustafa Zivali / Gaziosmanpaşa Eğitim ve Araştırma Hastanesi

Giriş/Amaç: Acil serviste sırt ve omuz ağrısı sık karşılaşılan başvuru nedenleri arasında yer almakta olup, ilk değerlendirmede çoğunlukla musküloskeletal patolojiler ön planda düşünülmektedir. Ancak intraabdominal kaynaklı bazı akut patolojiler atipik prezentasyonlarla ortaya çıkabilmekte ve tanısal gecikmelere neden olabilmektedir. Bu olguda, dirençli sırt-omuz ağrısı ile başvuran ve başlangıçta musküloskeletal ağrı düşünülen akut kolesistit olgusu sunulmuştur.

Olgu: Kırk dört yaşında kadın hasta, şiddetli sırt ve omuz ağrısı, hareket kısıtlılığı ve ajitasyon nedeniyle aynı gün içerisinde mükerrer şekilde acil servise başvurdu. İlk değerlendirmede musküloskeletal ağrı ön tanısıyla nonsteroid antiinflamatuvar ve intravenöz tramadol tedavileri uygulandı. Ancak tedaviye rağmen ağrının devam etmesi, klinik tablonun beklenen seyirle uyumsuz olması ve persistan ağrı yakınmaları nedeniyle ileri tetkik planlandı.

Aort diseksiyonunun dışlanması amacıyla çekilen intravenöz kontrastlı torakoabdominal BT anjiyografide vasküler patoloji saptanmadı; ancak BT incelemesi sırasında hidropik safra kesesi dikkati çekti. Görüntülerin yeniden değerlendirilmesi sonrasında yapılan fizik muayenede sağ üst kadranda defans saptandı. Ultrasonografide multipl kolelitiazis ve safra kesesi boynunda taş izlendi. Genel cerrahi konsültasyonu sonrası akut kolesistit tanısıyla cerrahi tedavi planlandı.

Hastamızın intravenöz kontrastlı torakoabdominal bilgisayarlı tomografi görüntüsü

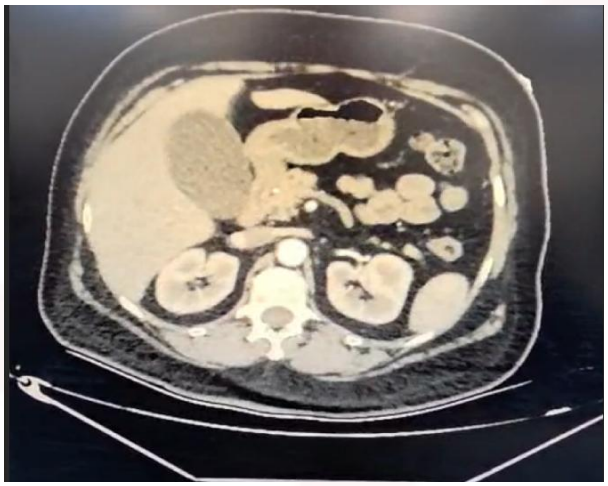

Safra kesesi distansiyonu ve duvar kalınlaşması

Sonuç: Analjezik tedaviye yanıtsız sırt ve omuz ağrısı varlığında yalnızca musküloskeletal nedenlere odaklanılmamalıdır. Safra kesesi patolojileri diyafragmatik irritasyona bağlı gelişen yansıyan ağrı paternleri ile omuz ve sırt ağrısı şeklinde prezente olabilir ve bu durum tanısal yanıltıcılığa neden olabilir. Atipik prezentasyon gösteren intraabdominal patolojilerde klinik şüpheciliğin sürdürülmesi, fizik muayenenin tekrarlanması ve görüntülemelerin klinisyen tarafından yeniden değerlendirilmesi tanısal gecikmeleri azaltmada kritik öneme sahiptir.

Yayın No: PS - 075

İlk Nöbet mi ? Ensefalit mi?

Murat Hasan Balli[1], Kaan Yusufoğlu[1]

Murat Hasan Balli / Haydarpaşa numune hastanesi

Giriş/Amaç: Anti-NMDA reseptör ensefaliti, genç kadınlarda sık görülen, nöropsikiyatrik bulgular ve epileptik nöbetlerle seyreden otoimmün bir ensefalittir. Klinik tablo sıklıkla psikiyatrik semptomlar, ajitasyon, nöbet ve bilinç değişikliği ile başlar. Acil serviste ilk başvuruda tanı koymak güç olup, sıklıkla psödonöbet, psikiyatrik hastalık veya primer epilepsi ile karışabilmektedir. Erken tanı ve immünoterapi mortalite ve morbiditeyi azaltmaktadır.

Olgu: 29 yaş kadın hasta acil servise ilk kez gelişen nöbet, bilinç kaybı ve ajitasyon şikayetleri ile başvurdu.Hastanın öyküsünde; sabah saatlerinde gelişen bilinç kaybı, ekstremitelerde kasılma, gözlerde deviasyon ve sonrasında postiktal konfüzyon tariflendi.Acil servis izleminde hastada ajitasyon, saldırgan davranışlar ve tekrarlayan nöbet benzeri epizodlar gözlendi.Vital bulgular stabildi.Fizik muayenede bilinç dalgalı olup kooperasyon kısıtlıydı. Fokal nörolojik defisit saptanmadı.Laboratuvar incelemelerinde laktat düzeyi 3.66 mmol/L olarak saptanırken diğer rutin tetkikler normal sınırlardaydı.Kraniyal bt ve difüzyon manyetik rezonans görüntülemede akut patoloji izlenmedi.Beyin omurilik sıvısı incelemesinde hücre sayısı 5/mm³, protein düzeyi 58 mg/dL olup glukoz düzeyi normaldi.Elektroensefalografide hafif yaygın organizasyon bozukluğu saptandı.Takipte nöbetlerin devam etmesi üzerine hastaya levetirasetam ve fenitoin tedavisi başlandı. Ajitasyon nedeniyle sedatif tedavi uygulandı.Klinik seyir, eşlik eden psikiyatrik bulgular ve antiepileptik tedaviye rağmen devam eden nöbetler nedeniyle hasta, otoimmün ensefalit (Anti-NMDA reseptör ensefaliti) ön tanısıyla ileri incelemeye alındı.

Ensefalit

Nmdar Ensefaliti

Sonuç: Anti-NMDA reseptör ensefaliti, özellikle genç kadınlarda sık görülen otoimmün ensefalitlerden biri olup sıklıkla over teratomu ile ilişkilidir.İlk nöbet ile başvuran genç kadın hastalarda otoimmün ensefalit olasılığı mutlaka göz önünde bulundurulmalıdır. Eşlik eden psikiyatrik bulgular tanıyı maskeleyerek gecikmeye neden olabilir. Antiepileptik tedaviye rağmen devam eden dirençli nöbetler otoimmün ensefalit açısından uyarıcı olmalıdır. Erken tanı ve uygun tedavi hastalığın prognozunu belirgin şekilde iyileştirmektedir.

Yayın No: PS - 076

Adölesan Multitravma Olgusunda Travmatik Beyin Hasarını Taklit Eden Serebral Hipoperfüzyon ve Masif İntraabdominal Kanama

Naz Hızlı[1], Oğuzhan Demir[2]

Oğuzhan Demir / Marmara Üniversitesi Pendik Eğitim Ve Araştırma Hastanesi, Acil Tıp Ana Bilim Dalı

Giriş/Amaç: Multitravma hastalarında bozulmuş bilinç, klinisyenleri sıklıkla primer travmatik beyin hasarı (TBH) tanısına yönlendirir. Ancak derin hemorajik şoka sekonder gelişen serebral hipoperfüzyon, primer TBH'yi taklit edebilir. Bu olguda, GKS 6 ile başvuran ve klinik tablosu kafa travması gibi görünen, ancak altta yatan masif batın içi kanama nedeniyle derin şokta olan bir adölesan hastanın yönetimi sunulmuştur.

Olgu: On beş yaşında erkek hasta, bisikletle seyir halindeyken araç çarpması nedeniyle acil servise getirildi. İlk değerlendirmede kan basıncı 96/63 mmHg, kalp hızı 170/dakika, oksijen satürasyonu %96, solunum sayısı 28/dakika ve Glasgow Koma Skoru 6 idi. Fizik muayenede batın sol kadranda yaygın abrazyon mevcuttu. eFAST incelemesinde batın içinde serbest sıvı saptanması üzerine hasta ileri evre hemorajik şok olarak değerlendirildi. Masif kan transfüzyon protokolü başlatıldı, antibiyoterapi başlandı ve hava yolunu koruyamayacağı öngörülerek hızlı seri entübasyon uygulandı. Beyin cerrahisi ve çocuk cerrahisi ekipleri erken dönemde bilgilendirildi. İlk kan gazında pH 6,97, laktat 9,3 mmol/L ve baz açığı 16,4 idi. Resüsitasyon sonrası pH 7,20'ye, laktat 5 mmol/L'ye geriledi. Bilgisayarlı tomografide travmatik beyin yaralanması izlenmezken, grade 4 dalak laserasyonu ve batında serbest sıvı izlendi. Hasta cerrahi tarafından acil operasyona alındı, batından 2000 mL hemorajik sıvı aspire edildi ve splenektomi uygulandı. Yoğun bakım izlemi sonrası postoperatif sekizinci günde nörolojik sekel olmadan taburcu edildi.

Şekil 1: Kontrastlı batın bilgisayarlı tomografi incelemesi

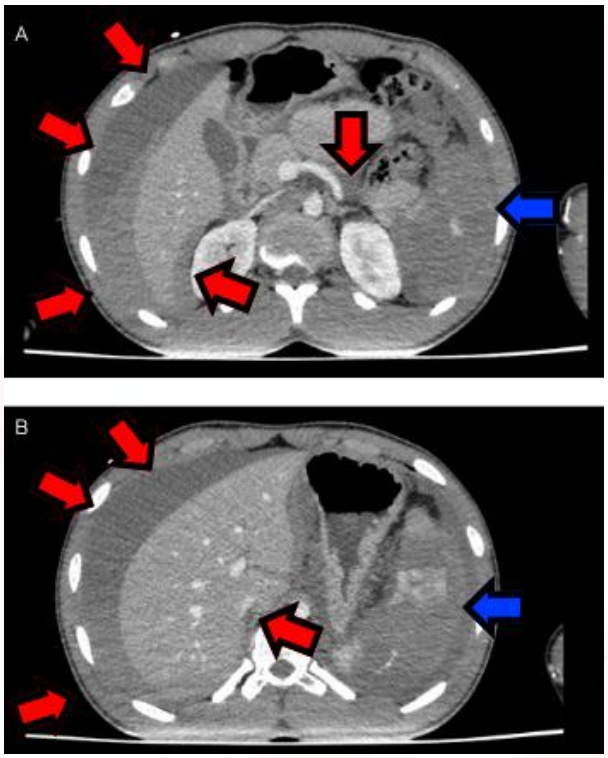

Kırmızı oklar yaygın intraabdominal serbest sıvıyı, mavi oklar ise dalak laserasyon hattını göstermektedir.

Sonuç: Multitravmalı hastalarda bilinç bozukluğu yalnızca travmatik beyin hasarına bağlı değil, aynı zamanda şoka bağlı serebral perfüzyon bozukluğuna da bağlı olabilir. Bu hastalarda eFAST gibi yatak başı uygulanabilen tanıda yol gösterici araçlar mutlaka kullanılmalı ve uygun resüsitasyon protokolleriyle birlikte multidisipliner olarak yönetilmelidir.

Yayın No: PS – 077

Empagliflozin Kullanımına Bağlı Öglisemik Diyabetik Ketoasidoz: Normal Glukoz Değerlerinin Maskelediği Yaşamı Tehdit Eden Acil Bir Durum

Beyzanur Önal[1], Muhammed Yaşar Aksuz[1], Mustafa Çalık[1], Müge Arslan[1]

Beyzanur Önal / Sağlık Bilimleri Üniversitesi Gaziosmanpaşa Eğitim Ve Araştırma Hastanesi

Giriş/Amaç: Giriş: Sodyum-glukoz kotransporter-2 (SGLT2) inhibitörleri tip 2 diyabet tedavisinde kullanılırken, öglisemik diyabetik ketoasidoz (euDKA; glukoz < 250 mg/dL) gibi nadir ama yaşamı tehdit eden komplikasyonlara yol açabilir. Normoglisemi, klasik DKA bulgularını maskeleyerek tanıyı geciktirebilmekte ve acil serviste bilişsel tuzak oluşturabilmektedir.

Olgu: Materyal ve Metot: Retrospektif vaka sunumu. Hasta verileri anonimize edilerek CARE 2013 rehberine uygun raporlandı. Bulgular: Kırk iki yaşında erkek hasta, tip 2 diyabet (HbA1c %12,7) ve dislipidemi öyküsü ile 3 günlük bulantı, kusma, iştahsızlık ve yaygın karın ağrısı şikayetleriyle başvurdu. Vital bulgular stabil; fizik muayenede dehidratasyon bulguları mevcuttu. İlk laboratuvar değerlerinde metabolik asidoz (pH 7,334, bikarbonat 12,8 mEq/L), yüksek anyon gap (29,2 mEq/L) ve belirgin ketonüri (3+) saptanmasına rağmen plazma glukozu 179 mg/dL (öglisemik aralık) olarak bulundu. Detaylı ilaç öyküsü sorgulamasında, empagliflozin 10 mg tedavisine 7 gün önce başlandığı belirlendi. Bu kritik bilgi ışığında öglisemik DKA tanısı kondu. Hasta NPO yapıldı; agresif izotonik sıvı resüsitasyonu, düşük doz insülin infüzyonu (3 Ü/saat) ile eş zamanlı %5 dekstroz ve potasyum replasmanı uygulandı. Empagliflozin kalıcı olarak kesildi. Metabolik parametreler 48-72 saatte normale döndü; hasta stabilize olarak taburcu edildi.

Sonuç: Sonuç: Bu olgu, SGLT2 inhibitörü kullanan hastalarda gastrointestinal semptomlarla başvuruda, glukoz düzeyi normal olsa bile keton testi yapılması gerektiğini vurgulamaktadır. Detaylı ilaç öyküsü sorgulaması, öglisemik DKA gibi atlanabilir tanıların erken saptanmasında hayati önem taşımaktadır. Erken tanı, insülin-dekstroz protokolü ve ilacın kalıcı kesilmesi, morbiditeyi önlemede kritiktir. Acil hekimleri, "normal glukoz = DKA yok" yanılgısından kaçınmalı ve SGLT2 inhibitörü kullanımını sorgulamalıdır.

Resim 1. Beyin Bilgisayarlı Tomografi Bulguları

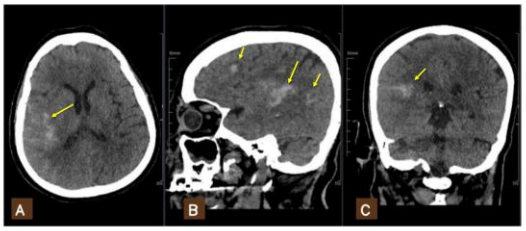

Resim 1: A) Aksiyel kesitte, sağ serebral hemisferde daha belirgin olmak üzere sulkuslarda, interhemisferik fissürde ve sağ sylvian fissürde uzanım gösteren subaraknoid kanama ile uyumlu hiperdens hemoraji odakları (sarı oklar) B) Sagital rekonstrüksiyon kesitinde, subaraknoid kanamanın yarattığı belirgin hiperdens görüntüm ve frontal bölgedeki parankimal mikrosüzıntı alanları izlenmektedir. (sarı oklar) C) Koronal rekonstrüksiyon kesitinde, kanama alanlarının sağ serebral hemisferdeki sylvian ve kortikal sulkuslar düzeyindeki hiperdens görüntüsü (sarı ok)

Tablo 1. İlaç İlişkili İmmün Trombositopeni Yönetim Protokolü

Yayın No: PS - 078

Kounis Sendromu

Mustafa Erdoğan[1], Aynur Ecevit Kaya[1], Burhan Çomruk[1], Aynur Yurtseven[1]

Burhan Çomruk / Etlik Şehir Hastanesi

Giriş/Amaç: Kounis sendromu (KS), koroner arterlerin intima tabakasında ve aterosklerotik plaklarda alerjik uyaranlara bağlı ortaya çıkan, kalp mast hücrelerinin eş zamanlı aktivasyonu ve histamin, lökotrienler, tromboksan gibi araşidonik asit türevleri ve bu hücrelerden salınan trombosit aktive edici faktörler gibi biyojenik aminlerin etkisiyle oluşan klinik bir durumdur . İlk Dr. Nicholas Kounis tarafından "alerjik anjina" olarak tanımlanmış ve prevalansının Avrupa ülkelerinde, özellikle İspanya, İtalya, Yunanistan ve Türkiye'de daha yüksek olduğu bildirilmiştir .

Olgu:Kırk sekiz yaşında erkek hasta, diklofenak potasyum alımını takiben gelişen döküntü, çarpıntı, presenkop ve göğüs ağrısı şikâyetleri ile acil servise başvurdu. Başvuru anında kan basıncı 79/43 mmHg, kalp hızı 101 atım/dk, oksijen satürasyonu %93 idi. Elektrokardiyografide ST-T segment değişikliği yoktu sinüs taşikardisi olarak değerlendirildi. 60 mg metilprednizolon, 45,5 mg feniramin hidrojen maleat, 40 mg pantoprazol ve izotonik salin infüzyonu başlandı. Tedavi sonrasında hastanın göğüs ağrısı ve cilt döküntülerinde gerileme gözlendi. troponin (hs-Troponin) değeri sırasıyla 6,42 ng/L, 15,2 ng/L, 32,1 ng/L olarak ölçüldü. Artan troponin düzeyleri üzerine kardiyoloji perkütan koroner anjiyografi (PKA) planlandı.koroner anjiyografide ancak trombüs izlenmedi. Diklofenak potasyum maruziyetini takiben gelişen alerjik semptomların eşlik ettiği göğüs ağrısı, Kounis sendromunu düşündürmüştür.

Sonuç: Alerjik semptomlar sık görülmekle birlikte, Kounis sendromu (KS) nadir görülen klinik durumdur. baş ağrısı, bulantı, kusma, cilt döküntüsü, kaşıntı, akut göğüs ağrısı veya dispne, senkop, hipotansiyon, bradikardi, kardiyorespiratuvar arrest ve ani ölüm gibi geniş bir klinik gösterebilir. üç farklı varyantı tanımlanmıştır. Tip I KS'de önceden var olan koroner arter hastalığı bulunmaz; alerjen maruziyeti sonrası mediyatörlere bağlı koroner vazospazm ve göğüs ağrısı ortaya çıkar ve koroner anjiyografide tromboz saptanmaz.

4. ULUSAL ACİL TIP KONGRESİ
Anı Yönet, Umuda Şans Ver
8-11 HAZİRAN ELEKUS RESORT HOTEL, K.K.T.C

Yayın No: PS - 079

Sodyum Nitrit İntoksikasyonuna Bağlı Gelişen Ağır Methemoglobinemi Tablosu

Hasan İDİL[1], Emin Can ÖNAL[1], Turgay Yilmaz KILIC[1], Caner SAĞLAM[1]

Emin Can ÖNAL / İzmir Şehir hastanesi Acil Tıp Kliniği

Giriş/Amaç: Methemoglobinemi, hemoglobindeki demirin ferröz formdan oksijen taşıyamayan ferrik forma okside olması sonucu gelişen ve doku hipoksisine yol açabilen hayatı tehdit edici bir tablodur. Paketli gıdarda koruyucu madde olarak kullanılan sodyum nitritin yüksek dozda kullanılmasıyla methemoglobinemi gelişebilmektedir.

Olgu: Sodyum nitrit alımı sonrası gelişen ağır methemoglobinemi nadir görülmekle birlikte hızlı tanı ve tedavisi hayati öneme sahiptir. Örnek bir olgu sunumuyla bu önemli konuya vurgu yapmak hedeflendi.

Daha önce de benzer girişimleri olan 21 yaşında bir erkek hasta suisidal amaçlı sodyum nitrit içimi nedeniyle 112 ekibi tarafından acil servise getirildi. Başvuru anında GKS=3 ve rezervuarlı maske altında SpO2 değeri %85 idi. Hasta bilinci kapalı, hipotansif, taşikardik, soluk ve siyanotik görünümde devralındı. Acil servise ilk değerlendirme esnasında vakit kaybedilmeden entübe edilen hastanın arteryel kan gazında pH: 6,91, glukoz: 338 mg/dL, SatO2: %98,8, ctHb: 12,8 g/dL, MetHb:89, laktat: 26 mmol/L ve HCO3: 5,9 mmol/L olarak saptandı (Tablo 1). Hastanın EKG'sinde 135 atım/dakika düzeyinde sinüs taşikardisi mevcuttu.. Entübe halde ve vazopressör desteği altında izlenen hastaya iki doz 100 mg intravenöz metilen mavisi tedavisi uygulandı. Tedavi sonrası kontrol kan gazında MetHb:3,6 olarak ölçüldü. Derin metabolik asidozu olan hasta 2 saat hemodiyaliz planlanarak yoğun bakım ünitesine devredildi. Metilen mavisi ve hemodiyaliz sonrasında hastada klinik iyileşme gözlendi (Tablo 1 ve Şekil 1).

Sekil1. Tedavi öncesi ve sonrasında methemoglobinemi ilişikili cilt rengi

Tablo 1. Tedavi öncesi ve sonrasında ölçülen kan gazı parametreleri

Parametreler	Tedavi öncesi	Tedavi sonrası	Birim	Referans Aralığı
pH	6,91	7,39	-	7,35 - 7,45
PCO2	28,7	39,7	mmHg	35 -4 5
PO2	152	135	mmHg	80 - 100
SatO2	98,8	100	%	95 - 99
ctHB	12,8	13,8	mmol/L	8,4 - 10,9
MetHb	**89**	3,6	%	0 - 1,5
Laktat	26	3,7	mmol/L	0,5 - 1,6
cBase (Ecf)	-26,7	-0,4	mmol/L	-2 - 2
HCO3	5,9	25,2	mmol/L	22,5 - 26,9

Sonuç: Sodyum nitrit intoksikasyonu methemoglobinemi ilişkili dirençli hipoksi ve dolaşım yetmezliğine neden olabilir. Pulse oksimetreyle (SpO2) ve arteryel kan gazında (Sat O2) ölçülen oksijen düzeyleri arasındaki uyumsuzluk tanıda yol göstericidir. Erken dönemde uygulanan metilen mavisi ve hemodiyaliz tedavileri hayat kurtarıcıdır.

4. Ulusal Acil Tıp Kongresi
Anı Yönet, Umuda Şans Ver
8-11 Haziran Elexus Resort Hotel, K.K.T.C

Yayın No: PS - 080

SONDA TAKILDI, TANI DEĞİŞTİ: ATİPİK DİVERTİKÜLİT OLGUSU

Buket Melekoğlu Ayvacı[1]

Buket Melekoğlu Ayvacı / Sağlık Bilimleri Üniversitesi, Bağcılar Eğitim ve Araştırma Hastanesi, Acil Tıp Kliniği, İstanbul, Türkiye

Giriş/Amaç: Akut divertikülit, özellikle ileri yaş grubundaki hastalarda klasik gastrointestinal semptomların ötesinde, oldukça atipik klinik bulgularla prezente olabilen sinsi bir patolojidir.Hastalığın progresyonu sırasında inflamasyonun çevre organlara yayılması ile gelişen komplike divertikülit olguları, sıklıkla farklı sistemlere ait şikayetleri taklit eder. Bunun en çarpıcı örneklerinden biri enterovezikal fistül gelişimidir. Bu komplikasyonun tabloyaya eklendiği hastalarda, sol alt kadran ağrısı veya ateş gibi beklenen bağırsak semptomlarından ziyade; pnömatüri (idrardan gaz gelmesi), fekalüri (idrardan gaita gelmesi), dizüri ve ampirik tedaviye dirençli tekrarlayan idrar yolu enfeksiyonları gibi üriner sistem şikayetleri ön planda yer alır.

Olgu: 84 yaşındaki erkek hasta, akut başlangıçlı diyare yakınmasıyla acil servise ayaktan başvurmuş. Hastanın tıbbi özgeçmişinden esansiyel hipertansiyon ve koroner arter hastalığı tanıları olduğu öğrenilmiştir.İlk değerlendirmede hemodinamik açıdan stabil olan hastanın vital bulgularında; TA: 120/70 mmHg, KTA: 75 atım/dakika (ritmik) ve oda havasında oksijen satürasyonu (SpO_2) %97 olarak ölçülmüştür. Yapılan fizik muayenesinde; batın palpasyonunda saptanan yaygın abdominal hassasiyet dışında akut karın bulgusuna rastlanmamış olup, diğer sistem muayeneleri olağan olarak değerlendirilmiştir.

Laboratuvar incelemelerinde lökositoz ve CRP yüksekliği izlendi.Hastanın idrar çıkışının değerlendirilmesi amacıyla üriner kateter takıldı. Kateterizasyon sonrası sondadan fekaloid içerik gelmesi üzerine enterovezikal fistül düşünüldü. Çekilen abdomen bilgisayarlı tomografisinde kolonda belirgin duvar kalınlaşmaları izlenmiş olup çevresinde yaygın kirlenmeler mevcuttur sigmoid kolonda duvar kalınlaşması ve komşuluğunda hava görünümler izlenmiştir ve mesane ile ilişkili fistül traktı izlendi (Şekil 1). Bulgular enterovezikal fistül ve rüptüre divertikülit lehine değerlendirildi. Hasta genel cerrahi kliniğine yatırılarak ileri tedavi ve takip altına alındı.

Şekil 1

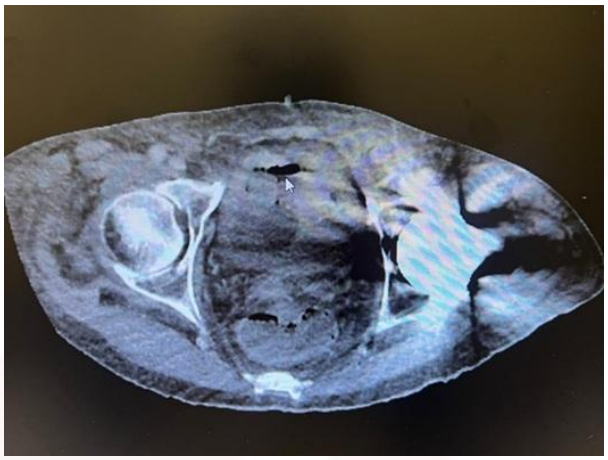

Bilgisayarlı Tomografi (Kolonda belirgin duvar kalınlaşmaları, çevresinde yaygın kirlenmeler, sigmoid kolonda duvar kalınlaşması ve komşuluğunda hava görünümleri, mesane ile ilişkili fistül traktı)

Sonuç: Akut divertikülit acil servislere sıklıkla başvuran ve atlanması muhtemel bir tanı olup, ayırıcı tanıda farklı prezentasyonlarla gelebileceği akılda tutulmalıdır.

4. ULUSAL ACİL TIP KONGRESİ
Anı Yönet, Umuda Şans Ver
8-11 HAZİRAN ELEKUS RESORT HOTEL, K.K.T.C

Yayın No: PS - 081

Basit Düşme Sonrası Ortaya Çıkan Kompleks Asimetrik Le Fort Kırığı Olgusu

Taner Özer[1], Şakir Hakan Aksu[1], Yeşim Eyler[1]

Taner Özer / İzmir Şehir Hastanesi

Giriş/Amaç: Maksillofasiyal iskeletin kompleks yaralanmaları olan Le Fort kırıkları, genellikle yüksek enerjili künt travmalarla ilişkilidir (1). Maksillofasial iskeletin ayrılma paternlerini gösteren bu kırıkların sınıflaması Şekil 1'de gösterilmiştir (2).

Resim 1. Le-Fort Sınıflandırması

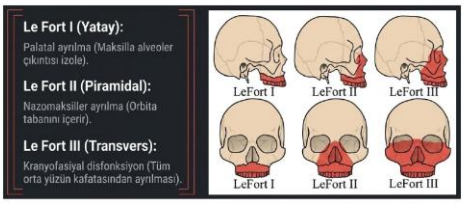

Olgu: Bu olguda, literatürdeki yaygın mekanizmaların aksine, görece düşük enerjili bir travma sonrası gelişen ve multisistemik yönetim gerektiren asimetrik bir Le Fort vakası sunulmuştur.

Kırk dört yaşında erkek hasta, cezaevinde ranzadan düşme sonrası gelişen kranyofasiyal travma nedeniyle acil servise getirilmiştir. Giriş muayenesinde vital bulguları stabil, genel durumu iyi ve bilinci tam açıktır. Kronik hastalık veya ilaç öyküsü bulunmamaktadır.Fizik muayenesinde; bilateral periorbital ekimoz ve ödem izlenmiş, sol zigomatik arkta belirgin çökme deformitesi saptanmıştır. Mandibula stabil olmakla birlikte, yapılan maksiller çekme testinin pozitif olması üzerine patognomonik "yüzen maksilla" tablosu netleştirilmiştir.Hastanın maksillofasiyal bilgisayarlı tomografisinde (BT); bilateral nazal kemiklerde, maksiller sinüs anterior, lateral ve orbital yüzeylerinde, sol zigomatik kemikte ve nazal septumda yaygın parçalı, deplase fraktür hatları ile intraorbital/yumuşak dokuda amfizem saptanmıştır. Hastada yüz kemiklerindeki asimetrik yıkımı gösteren BT bulguları Şekil 2'de özetlenmiştir. Klinik ve radyolojik bulgularla

asimetrik Le Fort II ve sol zigomatikomaksiller kompleks kırığı tanısı alan hasta; kulak burun boğaz hastalıkları, beyin ve sinir cerrahisi ve göz hastalıkları konsültasyonları sonrası plastik ve rekonstrüktif cerrahi tarafından acil operasyona alınmıştır.

Resim 2. Hastada yüz kemiklerindeki BT bulguları

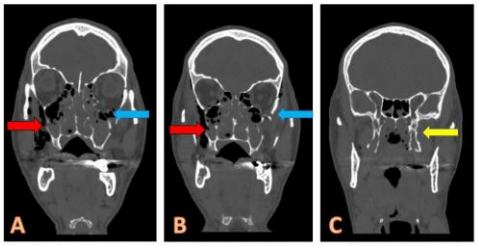

Kırmızı oklar: Sağ nazomaksiller bileşkede parçalı kırık, sağ maksiller sinüs anterior ve lateral duvarlarında parçalı fraktür hatları (**Le Fort II** komponenti).
Mavi oklar. Sol zigomatik arkta çökme fraktürünü ve zigomatikomaksiller kompleks ayrışmasını işaret etmektedir.
Sarı ok. Sol taraftaki olmozigomatik ve frontal bölgeye doğru uzanımını göstererek sol taraftaki kranyofasiyal ayrışma (**Le Fort III** paterni)

Sonuç: Düşük enerjili travmalarda hastanın vital stabilitesi ve iyi genel durumu, altta yatan majör fasyal fraktürleri maskeleyebilir (3). Bu yanıltıcı klinik tabloya karşı en güçlü defans, acil serviste yapılacak sistematik ve titiz bir kranyofasiyal muayenedir. "yüzen maksilla" gibi spesifik fiziksel bulgular saptandığında, stabil fasyal anatominin korunması ve multidisipliner cerrahi planlama için ileri kesitsel görüntüleme altın standarttır.

Yayın No: PS - 082

Metoklopramid Kullanımına Bağlı Akut Distoni

Özge Güneş[1], Esra Mazreku[1], Melih Yüksel[1], Mehmet Oğuzhan Ay[1], Yeşim İşler[1], Halil Kaya[1]

Özge Güneş / Sağlık Bilimleri Üniversitesi, Bursa Yüksek İhtisas Eğitim ve Araştırma Hastanesi, Acil Tıp Kliniği, Bursa, Türkiye

Giriş/Amaç: Akut distoni, anormal, genellikle tekrarlayıcı hareketlere ve duruşlara neden olan sürekli veya aralıklı kas kasılmaları ile karakterize bir hareket bozukluğudur. Antipsikotikler ve metoklopramid gibi antiemetikler gibi dopamin D2 reseptörlerini bloke eden ilaçlar başta olmak üzere çeşitli ilaçların iyi bilinen bir ekstrapiramidal yan etkisidir. Metoklopramid, prokinetik ve antiemetik özellikleri nedeniyle bulantı, kusma ve gastroparezi için yaygın olarak reçete edilen bir ilaçtır.Ancak, dopamin bloke edici etkisi, akut distoninin hastalar için en dramatik ve rahatsız edici olanı olmak üzere bir dizi ekstrapiramidal yan etkiye yol açabilir. Bu olgu sunumu, metoklopramid uygulamasını takiben akut distoni geliştiren genç bir kadını tanımlamakta ve acil servis ortamlarında uyanık olmanın gerekliliğini vurgulamaktadır.

Olgu: 21 yaşında kadın hasta, üç gündür devam eden boyun ağrısı, sertliği ve boynunda gerginlik hissi şikayetiyle acil servise başvurdu (Resim 1-2). Özgeçmişinde bilinen hastalık öyküsü yok. Başvuru vital bulguları normal olarak saptandı. Kapsamlı nörolojik değerlendirme dahil olmak üzere fizik muayenede nörolojik defisit saptanmadı.

Resim 1

Olgunun Postür duruşu

Resim 2

Olgunun postür duruşu

Başlangıçta servikal disk hernisi, psikojenik boyun spazmı, kas-iskelet sistemi zorlanması ve akut distoni gibi çeşitli ayırıcı tanılar düşünüldü. Daha sonraki sorgulamada, hasta gastrointestinal semptomlar için yakın zamanda metoklopramid kullandığını belirtti. Klinik tablo, özellikle boynun anormal duruşuna neden olan sürekli kas kasılmaları, akut distoni tanımızı destekledi. Hastaya uygulanan biperiden tedavisi sonrası semptomları geriledi. Hasta öneriler ile taburcu edildi.

Sonuç: Akut distoni, metoklopramidin genellikle geri dönüşümlü bir yan etkisidir. Acil hekimleri, özellikle yakın zamanda ilaç kullanımı öyküsü olup akut nörolojik semptomlarla başvuran hastalarda ilaca bağlı hareket bozuklukları için şüphe duymalıdır. Etkili yönetim için zamanında tanı ve uygun antikolinerjik tedavinin başlatılması, nedensel ajanın kesilmesiyle birlikte esastır.

Yayın No: PS - 083

Travma Sonrası Gelişen Direkt Karotikokavernöz Fistülün Endovasküler Tedavisi: Olgu Sunumu

Serkan Sevgi[1], Ahmet Turan Kaya[1], İsmail Okan Yıldırım[1], Şükrü Gürbüz[2]

Şükrü Gürbüz / İnönü Üniversitesi Tıp Fakültesi Hastanesi Acil Tıp Anabilim Dalı

Giriş/Amaç: Karotikokavernöz fistüller (KKF), internal karotis arter ile kavernöz sinüs arasında gelişen anormal arteriyovenöz bağlantılardır. Travma sonrası gelişen direkt tip KKF'ler yüksek akımlı olup proptozis, kemozis, orbital konjesyon ve görme kaybına neden olabilir. Günümüzde endovasküler tedavi ilk seçenek yaklaşım olarak kabul edilmektedir.

Olgu: Travma öyküsünden yaklaşık dört ay sonra sol gözde progresif şişlik, kızarıklık ve görme kaybı gelişen hasta kliniğimize başvurdu. Fizik muayenede belirgin proptozis, konjonktival konjesyon ve orbital venöz dolgunluk izlendi. Tanısal dijital substraksiyon anjiyografi (DSA) incelemesinde internal karotis arterin kavernöz segmentinden kaynaklanan ve superior oftalmik vene drenaj gösteren yüksek akımlı direkt karotikokavernöz fistül izlendi. Superior oftalmik vende belirgin dilatasyon saptandı.Hastaya femoral arter yaklaşımı ile endovasküler girişim uygulandı. Mikrokateter yardımıyla fistül traktı selektif olarak kateterize edilerek koil embolizasyon işlemi gerçekleştirildi. İşlem sırasında fistül akımı ve venöz drenaj anjiyografik olarak değerlendirildi.

Kontrol DSA görüntülerinde fistül akımının tamamen ortadan kalktığı ve patolojik erken venöz doluşun kaybolduğu izlendi. İşlem sonrası erken dönemde orbital konjesyonda ve proptoziste belirgin gerileme gözlendi. Klinik takipte göz şişliğinde anlamlı azalma ve görme semptomlarında parsiyel düzelme saptandı. Hastanın kozmetik görünümünde belirgin iyileşme izlendi. İşlem sırasında veya sonrasında herhangi bir majör nörolojik ya da vasküler komplikasyon gelişmedi. Kontrol görüntülemelerinde rezidü fistül izlenmedi.

Karotikokavernöz fistül tanısal DSA

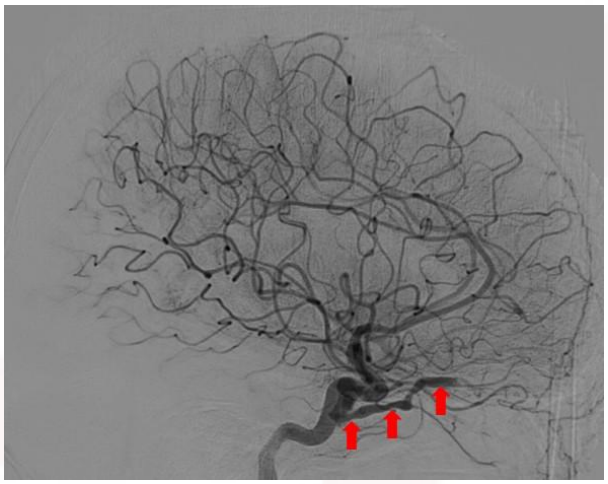

Dijital substrakte anjiografi görüntülemede internal karotis arter kavernöz segmentten çıkış gösteren fistül traktı gösterilmektedir (kırmızı oklar).

Sonuç: Travmatik direkt KKF'lerde erken tanı ve uygun endovasküler tedavi görme fonksiyonunun korunması açısından kritik öneme sahiptir. DSA fistül anatomisinin değerlendirilmesi ve tedavi planlamasında altın standart yöntemdir. Endovasküler embolizasyon yüksek teknik başarı oranı, düşük komplikasyon riski ve hızlı klinik düzelme sağlaması nedeniyle etkili ve güvenli bir tedavi seçeneğidir.Bu olgu, travma sonrası gelişen direkt KKF olgularında endovasküler yaklaşımın başarılı sonuçlarını göstermektedir.

Karotikokavernöz fistül tedavi DSA

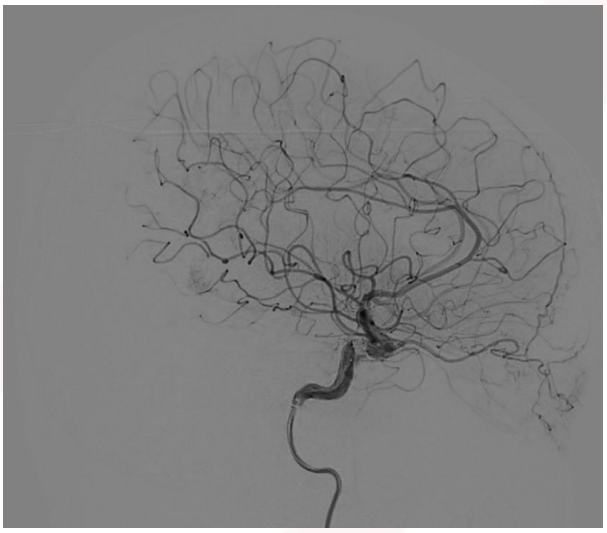

İşlem sonrasında alınan dijital substrakte anjiografi görüntülemede internal karotis arter kavernöz segmentten çıkış gösteren fistül traktının kapandığı izlenmektedir.

Yayın No: PS - 084

Metabolik Asidozun Gölgesinde Gizlenen İnferior STEMI: Tanısal Bir Tuzak Olgu

SEMA KAYA[1], MEHMET YILMAZ[1]

SEMA KAYA / BİLKENT ŞEHİR HASTANESİ

Giriş/Amaç: Senkop, acil serviste sık görülen bir başvuru nedeni olup metabolik ve kardiyak nedenlere bağlı gelişebilir. Metabolik asidoz ve artmış serum osmolalitesi, toksik alkol alımını düşündürerek tanısal yanlılığa yol açabilir. Kardiyak nedenli senkop ise yüksek mortalite ile ilişkili olup erken tanı gerektirir. Bu çalışmanın amacı, metabolik bulguların yanıltıcı olduğu bir olgu üzerinden senkop ve hemodinamik instabilite ile başvuran hastalarda erken kardiyak değerlendirmenin önemini vurgulamaktır.

Olgu: Bu çalışmada, senkop ve hemodinamik instabilite ile başvuran bir hastanın klinik, laboratuvar ve elektrokardiyografik bulguları retrospektif olarak değerlendirildi.

Elli üç yaşında erkek hasta, alkol alımı sonrası gelişen senkop ve kafa travması ile başvurdu. Başvuruda hipotansiyon (80/50 mmHg) ve bradikardi (40 atım/dk) mevcuttu. Arter kan gazında metabolik asidoz, laboratuvar incelemelerinde artmış serum osmolalitesi ve negatif etanol düzeyi saptandı ve metanol intoksikasyonu ön tanısı düşünüldü. Ancak elektrokardiyografide inferior derivasyonlarda ST segment elevasyonu izlenmesi üzerine inferior ST yükselmeli miyokard enfarktüsü tanısı konuldu. Koroner anjiyografide sağ koroner arter oklüzyonu saptandı.

İnferior STEMI'ye Ait EKG

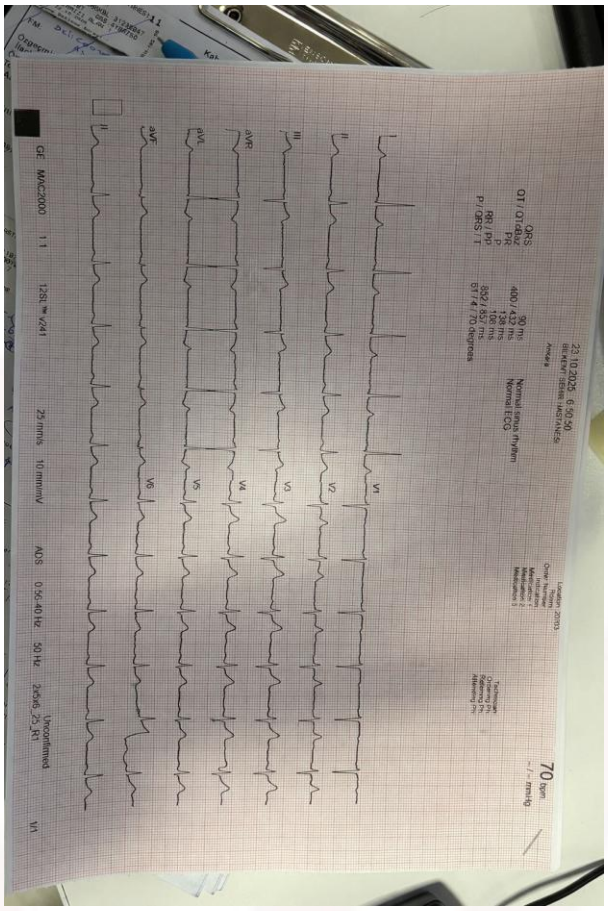

İnferior derivasyonlarda (DII, DIII, aVF) ST segment elevasyonu

Sonuç: Metabolik bulgular klinik tabloyu açıklıyor gibi görünse de tanısal yanlılığa yol açabilir. Bu olgu, senkop ve hemodinamik instabilite ile başvuran hastalarda akut koroner sendromların erken dönemde dışlanmasının hayati önem taşıdığını ve metabolik nedenlerin tanıyı geciktirmemesi gerektiğini göstermektedir.

Yayın No: PS - 085

Orbital Miyozit

Mehmet Selim Kan[1], Bestami Köse[1], Burcu Bayramoğlu[1], İsmail Tayfur[1]

Mehmet Selim Kan / Sancaktepe Şehit Prof Dr İlhan Varank Eğitim Ve Araştırma Hastanesi

Giriş/Amaç: Orbital miyozit, acil servise diplopi ve göz ağrısı ile başvuran hastalarda nadir görülen ancak tedavi edilebilir bir tanıdır. Ekstraoküler kasların idiyopatik inflamasyonu şeklinde ortaya çıkan bu tablo, tiroid oftalmopati, enfeksiyon, tümör ve vaskülit gibi durumlarla sıklıkla karışabilmektedir. Beyin manyetik rezonans (MR) görüntülemesinin normal çıkması tanıyı dışlamaz. Bu olgu sunumunun amacı, diplopi ile başvuran genç hastalarda erken tanı ve multidisipliner yaklaşımın önemini vurgulamaktır.

Olgu: Bilinen sistemik hastalığı olmayan 23 yaşında kadın hasta, 1 haftadır sol gözde hareketle artan ağrı ve son 2 gündür devam eden diplopi şikayetiyle acil servise başvurdu. Beyin BT ve difüzyon MR görüntülemesi yapıldı. Şüphe üzerine kontrastlı orbital MR istendi. Bulgular Beyin BT ve difüzyon MR'da akut parankimal patoloji saptanmadı. Ancak difüzyon MR'ın FLAIR sekansında sol medial rektus kasında hiperintensite ve kas hipertrofisi dikkati çekti. Kontrastlı orbital MR'da sol medial rektus kasında belirgin hipertrofi, T2 hiperintensite ve yoğun kontrast tutulumu saptandı; kas içinde yer kaplayıcı lezyon yoktu (Fig.a) Oral prednizolon 80 mg/gün tedavisi başlandı. Semptomlar 5 gün içinde dramatik olarak geriledi.

Fizik muayenede sol gözde hafif proptozis, göz hareketlerinde (özellikle nazal ve temporal bakışta) kısıtlılık ve ağrı, diplopi saptandı.

Orbital Mr

Fig.a.Sol rektus medial kasında kalınlık artışı,T2 hipertinstensite ve kontrast madde tutulumu

Sonuç: Orbital miyozit, acil serviste diplopi ve göz ağrısı ile başvuran hastalarda akılda tutulmalıdır. Beyin MR'ın normal olması tanıyı dışlamaz. Difüzyon MR'ın FLAIR sekansı ve kontrastlı orbital MR görüntülerinin detaylı değerlendirilmesi tanı için kritiktir. Erken tanı konulduğunda yüksek doz steroid tedavisi ile dramatik iyileşme sağlanmakta, multidisipliner takip önerilmektedir.

Yayın No: PS - 087

Nitrofurantoin Kullanımı Sonucu Gelişen Kounis Sendromu

Dursın Mafis[1], Adar Onur Uzuğ[1], Melih Yüksel[1], Mehmet Oğuzhan Ay[1], Yeşim İşler[1], Halil Kaya[1]

Dursın Mafis / Sağlık Bilimleri Üniversitesi Bursa Yüksek İhtisas Eğitim ve Araştırma Hastanesi Acil Tıp Kliniği, Bursa, Türkiye

Giriş/Amaç: Farklı nedenlerle gelişen alerjik reaksiyonlar acil servise sık başvuru nedenleri arasında yer almaktadır. Çeşitli mediatörlere bağlı gelişen hipersensitivite durumlarına ek olarak akut koroner sendrom da (AKS) gelişebilir. Bu durum Kounis sendromu (KS) olarak tanımlanmaktadır. KS, 1991 yılında Dr. Nicholas G. Kounis tarafından tanımlanan; alerjik reaksiyon sonucunda gelişen AKS'yi ifade eden tıbbi bir terimdir. 3 tipi mevcuttur. Tip 1: Önceden aterosklerotik koroner arter hastalığı (KAH) öyküsü olmayan hastalarda alerjiye bağlı gelişen durumdur. Tip 2: Kanıtlanmış aterosklerotik KAH zemininde gelişen koroner vazospazm, plak erozyonu veya plak rüptürü sonucu oluşur. Tip 3: Alerjik reaksiyon sonrası stent trombozu veya stent restenozu gelişen, daha önce perkütan koroner girişim (PKG) uygulanmış hastaları içerir.

Olgu: 44 yaşında kadın hasta, yaklaşık 3 saat önce idrar yolu enfeksiyonu nedeniyle nitrofurantoin 100 mg tablet kullandıktan sonra başlayan baş dönmesi, nefes darlığı, titreme, soğuk terleme ve kaşıntı şikayetleri ile acil servise başvurdu. Hastanın bilinen kronik hastalık öyküsü bulunmamaktaydı. GKS: 15 , ajite görünümü ve soğuk terleme mevcuttu. Vital Bulguları: Kan basıncı: 110/50 mmHg, solunum sayısı: 20/dk, nabız: 120/dk, SpO_2: %99, KŞ: 110 mg/dL olarak değerlendirildi. Fizik muayenede; Solunum sesleri doğaldı. Vücudunda kızarıklık mevcut idi.

Hastanın çekilen EKG'sinde DI ve aVL' de ST segment elevasyonu, DII, DII ve aVF'te ST depresyonu saptandı. Hastaya kardiyoloji tarafından yapılan koroner anjiyografi normal olarak değerlendirildi (Resim 2). Hastanın EKG bulguları klinik tablo ile birlikte değerlendirildiğinde KS Tip 1 olarak takip edildi.

Resim 2

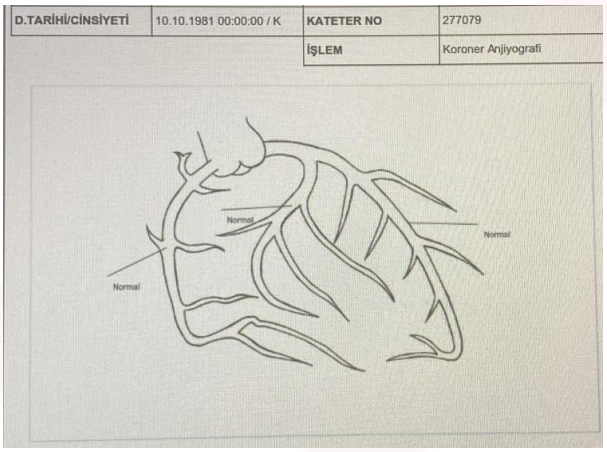

Olgunun koroner anjiyografisi

Resim 1

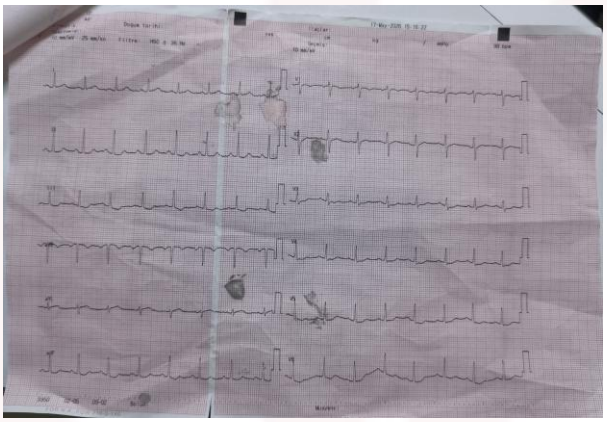

Olgunun Başvuru sırasındaki EKG'si

Sonuç: KS tedavisinde temel amaç akut koroner sendromun hızlı şekilde tedavi edilmesi ve alerjik reaksiyonun sonlandırılmasıdır. AKS düşünülen hastalarda gecikmeden primer koroner anjiyografi uygulanmalıdır.

4. ULUSAL ACİL TIP KONGRESİ
Türkiye Acil Tıp Vakfı
Anı Yönet, Umuda Şans Ver
9-11 HAZİRAN ELEKUS RESORT HOTEL, K.K.T.C

Yayın No: PS - 088

Gebelikte Sağ Alt Kadran Ağrısında Tanı Zorluğu: Ovarian Torsiyon Olgusu

Sude Dilan ATALAY[1], Rezan KARAALİ[1], Abdullah SÜCAN[1], Özgün Egemen TAHMİLCİ[1]

Sude Dilan ATALAY / İzmir Demokrasi Üniversitesi Tıp Fakültesi Buca Seyfi Demirsoy Eğitim ve Araştırma Hastanesi

Giriş/Amaç: Gebelikte akut karın ağrısı, fizyolojik ve anatomik değişiklikler nedeniyle tanısal açıdan güçlük oluşturur. Ovarian torsiyon nadir görülmekle birlikte tanıda gecikme durumunda over kaybına yol açabilen jinekolojik acillerden biridir. Klinik bulgularının nonspesifik olması nedeniyle gebelikte akut apandisit ve diğer akut batın nedenleri ile karışabilmektedir

Olgu: 27 yaşında, G1P0, 21 hafta+2 günlük gebe hasta; dışarıda tükettiği öğün sonrası başlayan sağ alt kadran ağrısı ve dört kez kusma nedeniyle kadın doğum aciline başvurmuş. Obstetrik ultrasonografide akut obstetrik patoloji saptanmamış, hasta erişkin acile yönlendirilmiş.

Tarafımızca yapılan fizik muayenede sağ alt kadran hassasiyeti mevcuttu, defans ve rebound yoktu. Laboratuvarda lökosit13,84×10³/µL, nötrofil%78,7, hemoglobin10,6 g/dL saptandı; biyokimya ve idrar tetkiki olağandı. Batın ultrasonografisinde patoloji saptanmadı. İzlemde hastanın sağ alt kadran ağrısında artış olması ve klinik şüphenin devam etmesi nedeniyle ileri görüntüleme yöntemi olarak abdominal MRG çekildi. Çekilen kontrastsız pelvik MRG'de sağ overde büyüme(68×54 mm), periferal folikül dizilimi, stromal heterojenite, santral yerleşim, whirlpool bulgusu izlenerek sağ ovarian torsiyon düşünüldü. Hastaya cerrahi olarak müdahale edildi, over detorsiyone edildi ve taburcu oldu. Hastada erken tanı sayesinde over korundu.

Ovaryan Torsiyon MRG

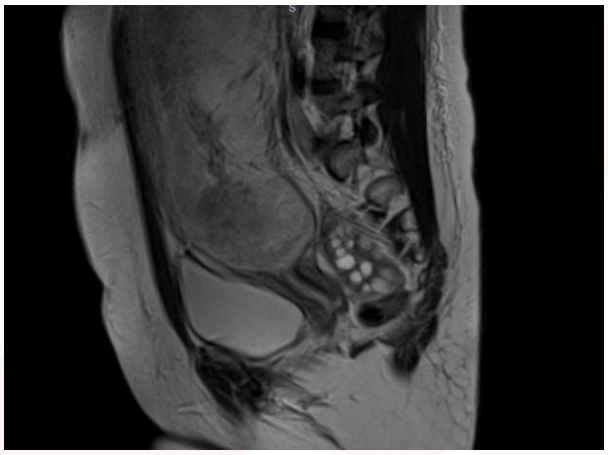

Ovaryan Torsiyon MRG

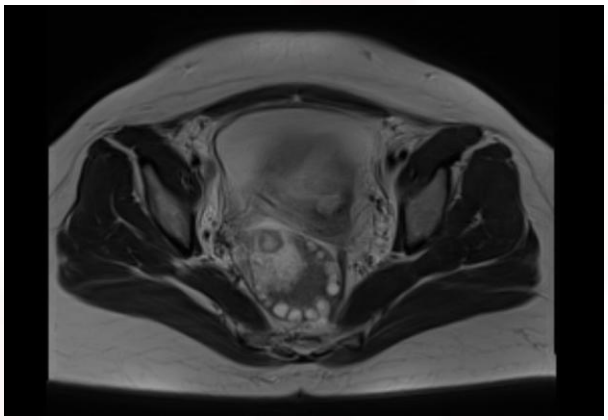

Sonuç: Gebelerde karın ağrısı değerlendirilirken ovarian torsiyon ayırıcı tanıda düşünülmelidir. Gebelikte fizyolojik ve anatomik değişiklikler nedeniyle klinik tablo nonspesifik olabileceğinden ayrıntılı fizik muayene ve yakın takip tanı sürecinde kritik öneme sahiptir. Tanıda gecikme; overde progresif iskemi, nekroz ve organ kaybına yol açabilmektedir. İleri ve tedavisiz olgularda inflamatuvar yanıtın artışı, enfeksiyöz komplikasyonlar ve sepsis gelişebilmektedir. Maternal hemodinamik bozulmanın uteroplasental perfüzyonu olumsuz etkileyebilmesi nedeniyle gecikmiş tanı maternal ve fetal morbiditeyi artırabilmektedir. Erken tanı ve acil cerrahi yaklaşım maternal ve fetal sonuçların iyileştirilmesi açısından kritik öneme sahiptir.

4. ULUSAL ACİL TIP KONGRESİ
Anı Yönet, Umuda Şans Ver
8-11 HAZİRAN ELEKUS RESORT HOTEL, K.K.T.C

Yayın No: PS - 089

Bipolar Bozukluk Tedavisi Altında Gelişen Atipik Diyabetik Ketoasidoz, Akut Pankreatit ve Çoklu Organ Yetmezliği Tablosu: Bir Olgu Sunumu

Hasan Mutlu[1], Bilal Yeniyurt[2], Salih Fettahoğlu[2], Coşku Ergene Mutlu[3], Elif Kadıoğlu Yeniyurt[1], Utku Murat Kalafat[2]

Elif Kadıoğlu Yeniyurt / Sağlık Bilimleri Üniversitesi İstanbul Kanuni Sultan Süleyman Eğitim ve Araştırma Hastanesi İç Hastalıkları Kliniği

Giriş/Amaç: Diyabetik Ketoasidoz (DKA), insülin eksikliği ve kontrinsüliner hormonların artışı ile karakterize, mortalite riski taşıyan bir metabolik acildir. Klinik tablo genellikle hiperglisemi, anyon açıklı metabolik asidoz ve ketonemi ile seyreder. Özellikle bipolar bozukluk tanısıyla izlenen ve atipik antipsikotik kullanan hastalarda, bu ilaçların metabolik yan etkileri süreci tetikleyebilmektedir.

Olgu: 31 yaşında erkek hasta 2-3 gündür devam eden halsizlik ve giderek derinleşen uykuya meyil şikayetleriyle acil servise getirildi. Bipolar bozukluk tanısı dışında bilinen kronik hastalığı olmayan hastanın propranolol, olanzapin ve lityum dışında ilaç kullanım öyküsü bulunmamaktaydı. Fizik muayenede genel durumu kötü, konfü izlenen hastanın kapiller glukoz düzeyi ölçülemedi. Batın muayenesinde epigastrik bölgede hassasiyet izlenen hastada pretibial ödem mevcut değildi. Başvuru anındaki laboratuvar tetkiklerinde (Tablo 1) masif pankreatik enzim yüksekliği, hiperglisemi, kreatinin yüksekliği ve derin asidozun ön planda olduğu çoklu organ yetmezliği bulguları görülmekteydi.Hastanın abdominopelvik BT incelemesinde aktut pankreatit ile uyumlu olarak peripankreatik alanda yağ planlarında diffüz kirlenme ve pankreas ödemi izlenmekteydi. Kullandığı ilaçların serum düzeyleri normal aralıkta izlenen ve hesaplanan plazma osmolalitesi 404 mOsm/kg olan, genel durumu kötü hastaya agresif IV sıvı resüssitasyonu, insülin ve potasyum infüzyonu uygulandı. Anestezi ve Reanimasyon Bölümüne konsülte edilen hasta yoğun bakımda takip edilmek üzere devredildi.

Tablo 1

Parametre	Sonuç	Referans Aralığı
Plazma Glukoz	1233 mg/dL	74 - 106 mg/dL
Arteriyel pH	7.120	7.35 - 7.45
Bikarbonat (HCO3)	9.9 mmol/L	21 - 29 mmol/L
Serum Lipaz	3835.9 U/L	< 60 U/L
Serum Kreatinin	2.39 mg/dL	0.7 - 1.2 mg/dL
Sodyum (Na+)	149 mmol/L (Düzeltilmiş: 167)	135 - 146 mmol/L
Keton (İdrar)	Pozitif (++)	Negatif
WBC (Lökosit)	17.28 10^3/µL	3.8 - 10 10^3/µL
Potasyum (K+)	1.8 mmol/L (Takipte)	3.5 - 5.1 mmol/L
C-reaktif protein (CRP)	17.56 mg/L	0-5 mg/L

Hastanın geliş laboratuvar tetkikleri

Sonuç: Bu vaka muhtemelen sınırda beta hücre rezervi olan LADA (geç başlangıçlı otoimmün diyabet) gibi tanı almamış bir diyabet türü olan hastanın akut pankreatit tablosu ile komplike olması gibi görünmektedir. Ayrıca hastanın kullandığı lityumun dehidratasyonu, olanzapinin de glukoz disregülasyonunu kolaylaştırabildiği yorumu yapılabilir. Diyabetik ketoasidozun pankreatit ve böbrek hasarı gibi organ yetmezliklerini de içeren kompleks bir tablo olabileceği akılda tutulmalıdır.

4. ULUSAL ACİL TIP KONGRESİ
Anı Yönet, Umuda Şans Ver
9-11 HAZİRAN ELEKUS RESORT HOTEL, K.K.T.C

Yayın No: PS - 090

Şarbon Şüphesi ile İzlenen Ciddi Epiglottit Olgusu: Ayırıcı Tanıda Nadir Bir Vaka

Mesut Bala[1], Tuğba Yıldırım[1], Mustafa Başarır[2], Batuhan Burak Tali[3], Fatih Tanrıverdi[3]

Fatih Tanrıverdi / Ankara Sincan Eğitim ve Araştırma Hastanesi, Acil Tıp Kliniği

Giriş/Amaç: Epiglottit erişkinlerde nadir görülmekle birlikte hızlı hava yolu obstrüksiyonu nedeniyle ölümcül seyredebilir. Nekrotik görünüm, ciddi ödem ve hayvan teması öyküsü bulunan olgularda inhalasyon şarbonu ayırıcı tanıda düşünülmelidir. Bu olguda ciddi epiglottit nedeniyle izlenen ve inhalasyon şarbonu açısından araştırılan bir hastanın sunulması amaçlandı.

Olgu: Otuz dokuz yaşında erkek hasta boğaz ağrısı, yutma güçlüğü ve stridor ile başvurdu. Boyun bilgisayarlı tomografisinde hava yolunda daralma oluşturan yumuşak doku artışı izlendi. Kulak Burun Boğaz değerlendirmesinde belirgin epiglottik ödem saptandı. Hastaya intravenöz steroid, antihistaminik, adrenalin, antibiyotik ve oksijen tedavisi uygulandı. Medikal tedaviye rağmen klinik kötüleşme nedeniyle trakeostomi açılarak yoğun bakım ünitesine yatırıldı. Fiberoptik incelemede yoğun epiglottik ödem ve nekroz şüphesi izlendi. Hayvan teması ve irritan kimyasal maruziyet öyküsü nedeniyle inhalasyon şarbonu ve kimyasal irritasyona bağlı epiglottit ayırıcı tanıda değerlendirildi.

Kontrastlı boyun bilgisayarlı tomografisinde epiglottik ödem ve hava yolunda daralma görünümü.

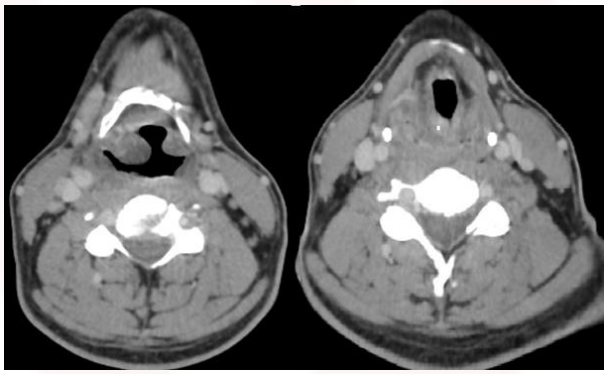

Lökosit 33.300/µL, nötrofil 31.230/µL ve CRP 20,43 mg/dL saptandı. Triptaz, C4 ve C1 inhibitör düzeyleri normaldi. Geniş spektrumlu antibiyotik tedavisi başlandı. Halk Sağlığı Laboratuvarına gönderilen boğaz kültürü ve Bacillus anthracis PCR testleri negatif sonuçlandı. Klinik izlemde epiglottik ödem geriledi ve hasta yoğun bakım yatışının 7. gününde dekanüle edildi.

Sonuç: Ciddi epiglottit olgularında erken hava yolu yönetimi hayat kurtarıcıdır. Nekrotik lezyon ve hayvan teması öyküsü bulunan hastalarda inhalasyon şarbonu ayırıcı tanıda düşünülmelidir. Ancak negatif mikrobiyolojik sonuçlar ve normal immünolojik testler sonrası kimyasal irritasyona bağlı epiglottit olasılığı da değerlendirilmelidir.

4. Ulusal Acil Tıp Kongresi
Anı Yönet, Umuda Şans Ver
8-11 Haziran Elexus Resort Hotel, K.K.T.C

Yayın No: PS - 091

Atipik Erken Bulgularla Acil Servise Başvuran Bir Guillain-Barré Sendromu Olgusu: Erken Dönem Tanı Tuzakları

Hamdi Haluk Çalı[1], Ömer Miray Yalın[1]

Ömer Miray Yalın / Etlik Şehir Hastanesi

Giriş/Amaç: Guillain-Barré sendromu (GBS), enfeksiyon sonrası ortaya çıkan akut, immün aracılı bir polinöropatidir. Erken evrede derin tendon refleksleri (DTR) korunabilir ve klinik tablo atipik seyredebilir; bu durum acil serviste tanı gecikmesine zemin hazırlamaktadır. Bu çalışmada, atipik erken bulgularla başvuran bir GBS hastasının değerlendirme sürecinin erken dönem tanı tuzakları çerçevesinde paylaşılması amaçlanmıştır.

Olgu: Otuz iki yaşında kadın hasta acil servise akut başlangıçlı yürüyememe ve dört ekstremitede uyuşma ile başvurdu. Hasta; anamnez, ardışık nörolojik muayeneler, görüntüleme, beyin omurilik sıvısı (BOS) analizi ve elektromiyografi bulguları ile değerlendirildi.

Öyküsünde 10 gün önce üst solunum yolu enfeksiyonu nedeniyle amoksisilin-klavulanat aldığı öğrenildi. Muayenede bilinç ve kranial sinirler intakttı; dört ekstremitede parestezi, alt ekstremite distalde minimal hareket, üst ekstremitede 4/5 kas gücü defisiti ve normoaktif DTR yanıtları saptandı. Kranial BT ve MRG'de akut patoloji izlenmedi. Distal soğukluk nedeniyle istenen Doppler USG normaldi; spinal patoloji, sistemik vaskülit ve fonksiyonel nörolojik bozukluk yönünden destekleyici bulgu saptanmadı. Başvurudan 12 saat sonra tekrarlanan muayenede motor defisitin asendan ilerlediği ve DTR yanıtlarının zayıfladığı görüldü; acil serviste lomber ponksiyon uygulandı. BOS incelemesinde protein 309 mg/dL ve hücre yokluğu ile albuminositolojik dissosiasyon saptandı, menenjit paneli negatifti. Elektromiyografide ileti blokları ve yaygın polinöropatik tutuluş izlenerek akut inflamatuar demiyelinizan polinöropati (AIDP) tanısı doğrulandı. Hasta nöroloji servisinde beş kür terapötik plazma değişimi uygulandı ve kas gücünde belirgin düzelme izlendi.

Sonuç: Erken evre GBS; korunmuş DTR yanıtları, dalgalı muayene ve distal vazomotor değişiklikler nedeniyle vasküler, spinal veya fonksiyonel tabloları taklit edebilmektedir. Enfeksiyon sonrası asendan parezide alternatif tanılar tek başına ekarte edici sayılmamalı; klinik şüphede lomber ponksiyon tanıya götüren temel basamaktır.

4. ULUSAL ACİL TIP KONGRESİ
Anı Yönet, Umuda Şans Ver
8-11 HAZİRAN ELEKUS RESORT HOTEL, K.K.T.C

Yayın No: PS - 093

Bilateral Alt Ekstremite Güç Kaybı ile Prezente Olan Akut Aorto-İliak Tromboz: İnme Taklidi Bir Vasküler Acil

Halil İbrahim Doru[1], Mehtap Topçu[2]

Mehtap Topçu / Erzurum Şehir Hastanesi

Giriş/Amaç: Acil serviste ani gelişen bilateral alt ekstremite güç kaybı sıklıkla santral nörolojik patolojiler ile ilişkilendirilse de, akut aorto-iliak tromboz gibi vasküler nedenler benzer klinik tablolarla prezente olabilir. Akut ekstremite iskemisi zaman kritik bir durumdur ve erken tanı prognozu belirler. Bu nedenle fizik muayene, özellikle periferik nabızların değerlendirilmesi ve ekstremite ısısının sorgulanması, tanıya giden en önemli basamaklardan biridir.

Olgu: Bilinen diabetes mellitus ve hipertansiyon öyküsü bulunan hasta, ani gelişen yürüyememe ve bilateral alt ekstremite güç kaybı ile başvurdu. Eşlik eden ishal ve kusma öyküsü mevcuttu. Başvuru anında kan basıncı 200 mmHg, kan şekeri 540 mg/dL idi. İlk değerlendirmede akut nörolojik olay düşünüldü; ancak beyin BT'de patoloji saptanmadı. Laboratuvar incelemelerinde kreatinin 1.8 mg/dL olup metabolik asidoz mevcuttu. Detaylı fizik muayenede her iki alt ekstremitenin belirgin soğuk olduğu, cilt perfüzyonunun bozulduğu ve femoral ile distal nabızların bilateral olarak alınamadığı saptandı. Bu bulgular üzerine yapılan görüntülemede abdominal aortta tromboz(resim 1) ve her iki iliak arterde (resim 2) oklüzyon izlendi.

Aortada tromboz

resim 1

iliak arterlerde tromboz

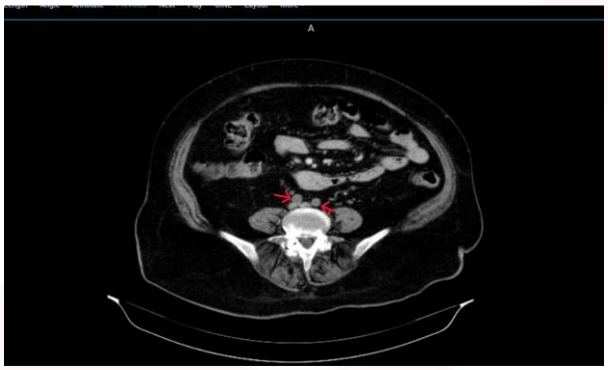

resim 2

Akut arteriyel oklüzyon "6P" bulguları ile tanımlanır ve fizik muayene tanıda kritik rol oynar [1,2]. Bu olguda özellikle nabız alınamaması ve ekstremite soğukluğu tanıya yön veren temel bulgular olmuştur. Literatürde erken klinik değerlendirmenin, ileri görüntüleme öncesinde tanıyı yönlendirdiği ve prognozu belirlediği vurgulanmaktadır [2,3]. Bilateral güç kaybının nörolojik nedenlere atfedilmesi, vasküler patolojilerin gözden kaçmasına neden olabilir.

Sonuç: Ani gelişen bilateral alt ekstremite güç kaybı her zaman nörolojik değildir. Dikkatli fizik muayene, özellikle nabız değerlendirmesi ve ekstremite ısısının kontrolü, erken tanı ve uygun tedavi açısından hayati öneme sahiptir.

Yayın No: PS - 094

Hemodiyaliz Kateteri İlişkili Vena Kava Superior Sendromu: Atipik Bir Senkop Olgusu

Hasan İDİL[1], Mereme Kurtishi CHEPE[1], Elif ÖZCAN[1], Turgay Yilmaz KILIC[1], Caner SAĞLAM[1]

Mereme Kurtishi CHEPE / İzmir Şehir Hastanesi Acil Tıp Kliniği

Giriş/Amaç: Acil serviste santral ven kateterizasyonu sık yapılan invaziv işlemlerden biridir. Santral venlerin kateterizasyoınuna bağlı olarak çeşitli lokal veya sistemik komplikasyonlar görülebilmektedir. Vena kava superior sendromu (VKSS) superior vena kavanın çeşitli sebeplerle oklüzyonu sonucu gelişen ciddi bir venöz dönüş bozukluğu tablosudur. Malign kitlelerin yanı sıra santral ven kateterizasyonuna bağlı gelişebilen trombozlar da önemli etiyolojik faktörler arasındadır.

Olgu: Bu bildiride sağ internal juguler ven kateterizasyonuyla ilişkili tromboza bağlı olarak gelişen ve senkop ile prezente olan nadir bir vena cava süperior sendromu olgusunu sunmak hedeflendi.

Kırk dokuz yaşında bir erkek hasta acil servise senkop geçirme nedeniyle başvurdu. Özgeçmişinde hipertansiyon, kronik böbrek yetmezliği ve buna bağlı olarak yaklaşık bir yıllık düzenli hemodiyaliz öyküsü mevcuttu. Hastanın sağ internal juguler ven yerleşimli hemodiyaliz kateterinin 2 ay önce değiştirildiği öğrenildi. Başvuru anında koopere ve oryante olan hastada arteriyel tansiyon 80/50 mmHg, nabız 88/dk, oksijen satürasyonu oda havasında %94 olarak ölçüldü. Fizik muayenede yüzde kızarıklık, şişlik ve juguler venöz dolgunluk saptandı. Kan şekeri normal sınırlardaydı ve elektrokardiyografi normal sinus ritmindeydi. Laboratuvar incelemelerinde kronik böbrek hastalığıyla uyumlu böbrek fonksiyon bozukluğu dışında patoloji izlenmedi. VKSS ön tanısıyla çekilen venografide bilateral brakiosefalik venlerde yaygın trombüsl saptandı. Girişimsel radyoloji ekibi tarafından hastanın mevcut santral kateteri çıkarıldı, sol brakiosefalik venin vena kava superiorla birleşim düzeyindeki oklüzyona yönelik anjiyoplasti uygulandı ve yeni bir diyaliz kateteri yerleştirildi. Hasta girişim sonrası hemodinamik olarak stabil bir şekilde nefroloji servisine yatırıldı.

Şekil 1. Bilateral brakiyosefalik venlerde trombüs görünümü

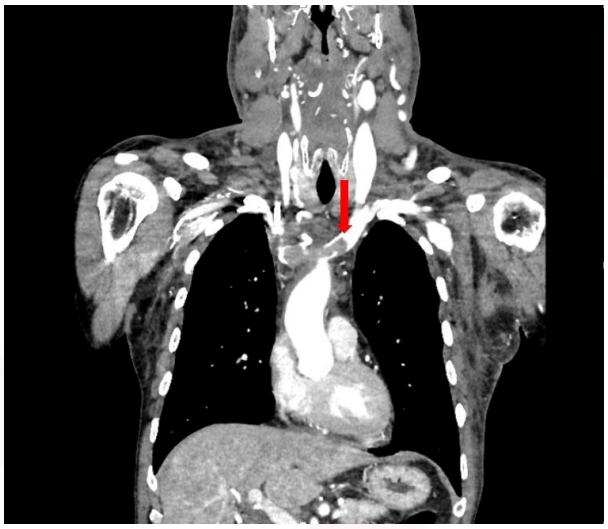

Sonuç: Kateter ilişkili santral ven trombozları VKSS'nun önemli nedenlerindendir. VKSS, nadiren de olsa, ciddi venöz dönüş kısıtlanmasına bağlı olarak gelişen serebral hipoperfüzyon nedenli senkop ataklarıyla prezente olabilir.

4. ULUSAL ACİL TIP KONGRESİ
Anı Yönet, Umuda Şans Ver
8-11 HAZİRAN ELEKUS RESORT HOTEL, K.K.T.C

Yayın No: PS - 095

Akut Metformin İntoksikasyonunda Erken Evre "Yalancı Stabilite" ve Gecikmiş Şiddetli Laktik Asidoz: Hemodiyalizin Terapötik Etkinliği Üzerine Bir Olgu Sunumu

ONUR KARABAY[1], ERTUĞRUL ALTINBİLEK[1], DERYA ÖZTÜRK[1], FURKAN İNANÇ[1], OKAN KOÇ[1], EMRE SARIMAN[1]

ONUR KARABAY / İSTANBUL ŞİŞLİ HAMİDİYE ETFAL EĞİTİM VE ARAŞTIRMA HASTANESİ

Giriş/Amaç: Metformin ilişkili laktik asidoz, nadir ancak yüksek mortalite riski taşıyan ciddi bir toksik-metabolik tablodur. Başlangıçta asemptomatik ve laboratuvar olarak stabil görünen hastalarda klinik kötüleşme gecikmeli gelişebilir. Bu olguda, akut metformin aşırı dozu sonrasında ağır laktik asidoz gelişen ve acil hemodiyaliz planlanan, hemodiyaliz sonrası belirgin düzelme gösteren bir hastanın sunulması amaçlandı

Olgu: Suicidal amaçlı çoklu ilaç alımı nedeniyle acil servise başvuran kadın hasta klinik, laboratuvar ve arter kan gazı bulguları açısından değerlendirildi. Hasta Ulusal Zehir Danışma Merkezi önerisiyle gözleme alındı; klinik kötüleşme sonrası seri kan gazı ve biyokimyasal parametrelerle izlendi. Olgu sunumu niteliğinde olduğundan hasta verileri geriye dönük dosya incelemesiyle değerlendirildi

Hasta yaklaşık 30 adet Viptin Met, 6 adet Cabral ve 4 adet Erdostin alımından yaklaşık 2 saat sonra başvurdu. İlk değerlendirmede bilinci açık, vital bulguları stabil ve laboratuvar değerleri normaldi. İzlemde hipoglisemi, ajitasyon, oryantasyon bozukluğu ve bilinç değişikliği gelişti. Arter kan gazında pH 6.92, HCO_3 2.9 mmol/L, laktat 19.64 mmol/L ve hesaplanan anyon gap 31.1 saptandı. Acil hemodiyaliz sonrası metabolik asidoz ve hiperlaktatemide belirgin düzelme izlendi; hasta yoğun bakım takibinin ardından servise devredildi.

Hastanın Diyaliz Öncesi ve Diyaliz Sonrası Kan Gazı Bulguları

Tablo 1. Hastanın Diyaliz Öncesi ve Diyaliz Sonrası Kan Gazı Bulguları

Parametre	Diyaliz Öncesi	Diyaliz Sonrası	Normal Değer
pH	6.92	7.20	7.35–7.45
pCO_2	15.7 mmHg	49.3 mmHg	35–45 mmHg
HCO_3^-	2.9 mmol/L	16.9 mmol/L	22–26 mmol/L
Laktat	19.64 mmol/L	9.53 mmol/L	<2 mmol/L
Baz Açığı / BE	-29.5	-9	-2 ile +2
Sodyum	140 mmol/L	145 mmol/L	135–145 mmol/L
Klor	106 mmol/L	108 mmol/L	98–106 mmol/L
Hesaplanan Anyon Gap	31.1	20.1	8–12 mEq/L

Sonuç: Metformin aşırı dozunda başlangıç klinik ve laboratuvar bulgularının normal olması ağır toksisiteyi dışlamaz. Seri kan şekeri, kan gazı ve laktat izlemi kritik önemdedir. Derin asidemi, yüksek laktat ve nörolojik kötüleşme varlığında hemodiyaliz geciktirilmemelidir.

Yayın No: PS - 096

Bir Futbol Topundan Fazlası: Künt Boyun Travması Sonrası Gelişen Kritik Laringeal Yaralanma

Burak Akın[1], Burak Demirci[1], Abuzer Coşkun[1]

Burak Akın / SBÜ Bağcılar Eğitim ve Araştırma Hastanesi

Giriş/Amaç: Künt laringeal travmalar nadir görülmesine rağmen gecikmiş havayolu obstrüksiyonu nedeniyle yaşamı tehdit edebilen yaralanmalardır. Özellikle düşük enerjili spor travmaları sonrası gelişen ses değişikliği ve disfaji gibi semptomlar hafif değerlendirilerek ciddi yaralanmalar gözden kaçabilmektedir. Bu olgu sunumunda başlangıçta stabil seyreden ancak takip sürecinde progresif havayolu obstrüksiyonu gelişen künt laringeal travma olgusunun sunulması amaçlandı.

Olgu: Otuz üç yaşında erkek hasta, futbol maçı sırasında boynuna futbol topu çarpması sonrası gelişen ses kalınlaşması, odinofaji ve yutma güçlüğü şikayetleri ile acil servise başvurdu. Başvuru anında vital bulguları stabildi ve oda havasında oksijen satürasyonu %99 olarak ölçüldü. Fizik muayenede stridor, belirgin solunum sıkıntısı veya cilt altı amfizemi saptanmadı. Künt boyun travması ön tanısıyla hastaya kontrastlı boyun bilgisayarlı tomografi incelemesi yapıldı. Ardından Kulak Burun Boğaz Hastalıkları konsültasyonu istendi ve fleksibl laringoskopik değerlendirme gerçekleştirildi. Hasta yakın havayolu izlemi amacıyla yatırılarak takip edildi.

Kontrastlı boyun bilgisayarlı tomografisinde supraglottik düzeyde belirgin yumuşak doku ödemi, laringeal yapı komşuluğunda milimetrik hava odakları ve sol hemilarenkste asimetrik daralma izlendi. Fleksibl laringoskopik incelemede sol vokal kord hareketlerinde hipokinezi ile birlikte sol aryepiglottik fold ve arytenoid bölgede belirgin ödem saptandı. Takibinin altıncı saatinde hastada progresif inspiratuar stridor, dispne ve oksijen desatürasyonu gelişti. Tekrarlanan değerlendirmede supraglottik ödem progresyonu izlenmesi üzerine hasta kontrollü koşullarda entübe edilerek yoğun bakım ünitesinde takip edildi. Klinik bulguları gerileyen hasta komplikasyonsuz taburcu edildi.

Kontrastlı Boyun BT Görüntüleri

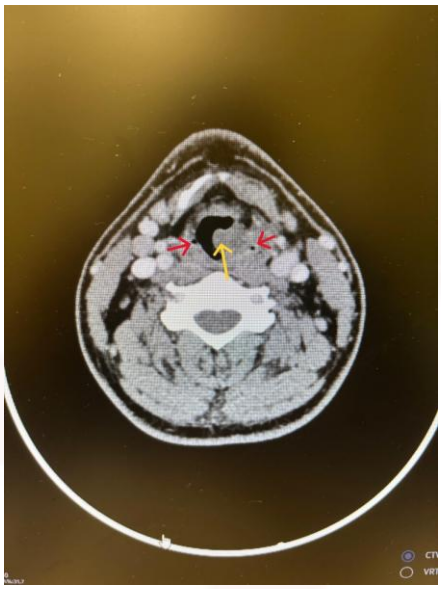

Milimetrik serbest hava odakları ve supraglottik ödeme bağlı havayolu darlığı

Kontrastlı Boyun BT Görüntüleri

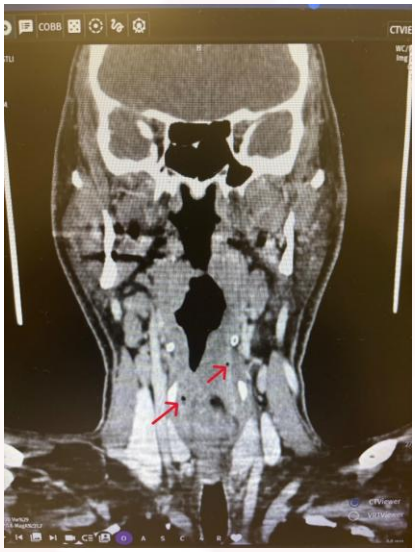

Milimetrik serbest hava odakları ve supraglottik ödeme bağlı havayolu darlığı

Sonuç: Künt boyun travmalarında başlangıçtaki stabil klinik görünüm ciddi laringeal yaralanmayı dışlamaz. Ses değişikliği ve disfaji gibi minimal semptomlarla başvuran hastalarda progresif havayolu obstrüksiyonu gelişebileceği akılda tutulmalıdır. Erken görüntüleme, fleksibl laringoskopi ve yakın havayolu izlemi hayat kurtarıcı olabilir.

4. ULUSAL ACİL TIP KONGRESİ
Anı Yönet, Umuda Şans Ver
8-11 HAZİRAN ELEKUS RESORT HOTEL, K.K.T.C

Yayın No: PS - 097

Kolşisin İntoksikasyonuna Bağlı Hızlı İlerleyen Çoklu Organ Yetmezliği

Mahmut Furkan Ceyhan[1], Muhammed Yaşar Aksuz[1], Osman Gazi Karababa[1], Nedim Uzun[1], Mustafa Çalık[1]

Mahmut Furkan Ceyhan / İstanbul Gaziosmanpaşa Eğitim Araştırma Hastanesi

Giriş/Amaç: Kolşisin, Ailevi Akdeniz Ateşi (FMF) ve gut hastalığı tedavisinde sıklıkla kullanılır. Terapötik indeksi oldukça dar olup, toksisite tablosunun spesifik bir antidotu bulunmamaktadır.Bu bildiride,kolşisin alımı sonrası acil serviste hızlı klinik ve laboratuvar bozulması gösteren ve ECMO endikasyonu doğan fatal bir olgunun sunulması amaçlanmıştır.

Olgu: Acil servise masif ilaç intoksikasyonu ile başvuran hastanın tıbbi kayıtları, laboratuvar parametreleri, konsültasyon notları ve klinik seyri retrospektif olarak incelenmiştir. Bilinen FMF tanısı mevcut olan 25 yaşında kadın hasta , suicid amacıyla gelişinden 10-12 saat önce 86 adet 0,5 mg kolşisin (toplam 43 mg) ve 6 adet flurbiprofen+tiyokolşikosid alımı sonrasında acil servisimize başvurdu.Hastanın bilinci açık, GKS: 15 oryante koopere.Batın muayenesinde minimal hassasiyet mevcut.Tansiyon 140/85 mmHg, Nabız: 110/dk, SpO2: %98 ve Solunum Sayısı: 20/dk olarak ölçüldü.Ulusal Zehir Danışma Merkezi (UZEM) ile kurulan iletişimde, 0.8 mg/kg üzeri dozların mortal seyrettiği, alınan dozun toksik/mortal doza ulaştığı ve spesifik antidot bulunmadığı vurgulanmıştır. Erken dönemde İV sıvı hidrasyonu başlanmış; olası kemik iliği süpresyonu, akut böbrek hasarı, kanama ve disritmi komplikasyonlarına yönelik destek tedaviler (vazopressör, diyaliz,kan ürünü) planlanmıştır.Kardiyak ve pulmoner kollaps öngörülerek, Ekstrakorporeal Membran Oksijenizasyonu (ECMO) imkanının bulunduğu 3. Düzey Yoğun Bakım Ünitesine interne edildi.Takiplerinde saatler içerisinde dramatik bir kötüleşme izlenmiştir.Lökositoz,hepatotoksisite,koagülopati,kardiyak etkilenme ve doku hipoperfüzyonu ve derin asidoz tablosu gelişmiştir(tablo 1).Sonuçta hasta çoklu organ yetmezliği sebebiyle hayatnı kaybetmiştir.

tablo 1

Parametre	İlk Değer (Tarih - Saat)	Son Değer (Tarih - Saat)	Referans Aralığı
WBC (10^3/uL)	9.61 (22.03.2026 - 03:35)	22.11 (23.03.2026 - 07:40)	4.10 - 11.0
PLT (10^3/uL)	278 (22.03.2026 - 03:35)	184 (23.03.2026 - 07:40)	150 - 400
AST (U/L)	91.91 (22.03.2026 - 03:41)	343.01 (22.03.2026 - 22:54)	10 - 31
ALT (U/L)	9.52 (22.03.2026 - 03:41)	33.47 (22.03.2026 - 22:54)	0 - 35
CRP (mg/L)	0.5 (22.03.2026 - 03:41)	104.33 (22.03.2026 - 16:17)	0 - 5
Troponin I (ng/L)	33.2 (22.03.2026 - 03:36)	64.5 (22.03.2026 - 22:54)	0 - 47
INR	1.16 (22.03.2026 - 03:36)	3.89 (23.03.2026 - 03:34)	0.8 - 1.2
aPTT (sn)	23.1 (22.03.2026 - 03:41)	88.4 (23.03.2026 - 03:34)	21 - 35
Laktat (mmol/L)	2.97 (22.03.2026 - 03:36)	4.38 (23.03.2026 - 07:40)	0 - 2
pH	7.381 (22.03.2026 - 03:36)	7.316 (23.03.2026 - 07:40)	7.37 - 7.45

Sonuç: Kolşisin intoksikasyonlarında, hastanın geliş vitallerinin ve nörolojik durumunun stabil olması hekimde yalancı bir güven oluşturmamalıdır.Klinik bozulma aniden ve çok hızlı gerçekleşebilmektedir. Erken kardiyovasküler disfonksiyon ve çoklu organ yetmezliği riski göz önüne alınarak, hastalar geliş semptomlarından bağımsız olarak acilen ECMO kapasitesine sahip 3. basamak merkezlere sevk edilmelidir.

Yayın No: PS - 098

Gastroenterit Mi ? Gis Kanama Mı ? Mezenter İskemi ?

İpek Demirbilek[1], Dilay Yeşilmen[1], Erdem Çevik[1]

İpek Demirbilek / Sultan 2. Abdulhamid Han Eğitim Ve Araştırma Hastanesi

Giriş/Amaç: Akut mezenterik iskemi (AMİ), bağırsağın çeşitli bölümlerine giden kan akışının kesilmesiyle karakterize edilen, iskemiye ve ikincil inflamatuar değişikliklere yol açan bir grup hastalıktır.Şiddetli karın ağrısı, kusma , ishal , melena gibi semptom ve bulgularla presente olmaktadır.

Olgu: 22 yaşında Faktör 5 leiden heterozigot , MTHR(C677T) homozigot mutasyonu, 7 ay önce pulmoner emboli öyküsü olan erkek hasta 1 haftadır bulantı, kusma, ishal olması üzerine 112 ile tarafımıza getirildi . Hasta aynı gün içerisinde dış merkeze başvurmuş, dış merkezde çekilen bt , jejunal anslarda diffüz kalınlık artışı ve çevresel kirlenme enterit ?, olarak yorumlanmış . Gastroenterit olarak değerlendirilerek reçetesi düzenlenip taburcu edilmiş. Hastanın geliş vitallerinde anormallik saptanmadı. Fizik muayenesinde; batın rahat, rektal muayene mukoid gaita uyumlu. İlk alınan tahlil sonuçlarında CRP :57, pH:7.38, HCO3:16.9, laktat:1.79, hgb:14.4. hidrasyonubaşlandı ve nsaii yapıldı. Hastanın acil servis takibinde kanlı dışkılaması oldu.

Şiddetli karın ağrısı ve kanlı dışkılama ile başvuran, daha önce faktör 5 leiden mutasyonu saptanmış olan hastada ön planda mezenter iskemi düşünülerek görüntüleme yapıldı. Görüntülemede portal ven proksimalinde lümeni dolduran hipodens dolum defekti, SMVde trombüs materyali, jejunumdan itibaren ödematöz duvar kalınlık artışı çevre mezenterik planlarda kirlenme izlendi. Hasta mezenter iskemi ön tanısı ile genel cerrahiye konsülte edildi. Tanısal laparoskopi planlanması amacı ile genel cerrahi servis internasyonu yapıldı.

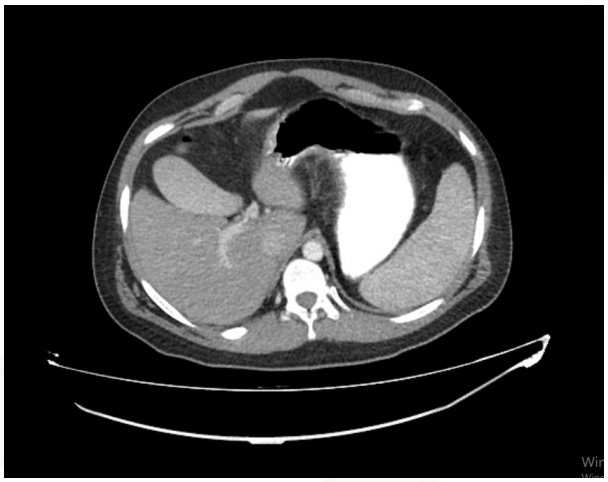

Portal Vende Trombüs Görünümü

Portal Ven Trombüsü

Sonuç: Bizim de bu vaka sunumunda amacımız hem Arteryel fazda erken alınan çekimlerde venöz trombüsün görülemeyeceğini vurgulamak hem de karın ağrısı ile acil servise başvuran hastalarda laboratuvar parametreleri normal sınırlarda olsa da klinik öykü ile mezenter iskemi ön tanısının düşünülmesi ve erken tanı ve tedavi nin başlanmasına dikkat çekmektir.

4. ULUSAL ACİL TIP KONGRESİ
Anı Yönet, Umuda Şans Ver
9-11 HAZİRAN ELEKUS RESORT HOTEL, K.K.T.C

Yayın No: PS - 099

Halı Sarma Sırasında Minör Travma Sonrası Gelişen Orta Yaşlı Bir Kadında Distal Radius Frajilite Kırığı: Olgu Sunumu

ömer serdar mamur[1], nihal dolanbay[2]

ömer serdar mamur / malatya turgut özal üniversitesi tıp fakültesi acil tıp anabilim dalı

Giriş/Amaç: Frajilite kırıkları, genellikle osteoporoz zemininde gelişen, düşük enerjili travmalar veya basit günlük aktiviteler sonucunda ortaya çıkan önemli bir halk sağlığı sorunudur. Azalmış kemik kitlesi nedeniyle en sık kalça, omurga ve distal radius (el bileği) bölgelerinde görülür. Bu metinde, herhangi bir düşme veya majör travma öyküsü olmaksızın, evde sadece halı sarma eylemi sırasında sol distal radius kırığı gelişen 48 yaşında bir kadın hastanın durumu incelenmektedir.

Olgu: Hasta, aktivite sırasında aniden başlayan el bileği ağrısı, şişlik ve hareket kısıtlılığı şikayetleriyle acil servise başvurmuştur. Nörovasküler defisiti olmayan hastanın radyolojik incelemesinde distal radius kırığı saptanmış ve bu durum düşük enerjili bir frajilite kırığı olarak değerlendirilmiştir. Ortopedi uzmanı tarafından kısa kol atel uygulanan hastaya destek tedavisi başlanmıştır. Sürecin ayrılmaz bir parçası olan hemşirelik bakımı kapsamında; hastanın ağrı takibi yapılmış, ekstremite dolaşımı izlenmiş ve hastaya osteoporoz, düşmeleri önleme ile güvenli mobilizasyon konularında kapsamlı eğitim verilmiştir.

Bu olgu, özellikle orta yaşlı ve postmenopozal dönemdeki kadınlarda rutin ev işlerinin dahi kırıklara yol açabileceğini açıkça göstermektedir. Bu tarz minimal travmalar sonrası gelişen kırıklar acil servislerde kolayca gözden kaçabilmekte, bu da gelecekteki kırık riskini ve morbiditeyi artırmaktadır.

Sonuç: Sonuç olarak, klinisyenler minimal travmalı ağrılarda kırık şüphesini yüksek tutmalı, erken radyolojik görüntülemeye başvurmalıdır. Tıbbi tedavinin, etkin hemşirelik bakımı ve hasta eğitimi ile desteklendiği multidisipliner yaklaşım, hastanın güvenli iyileşmesi ve ikincil kırıkların önlenmesi için kritik öneme sahiptir.

Yayın No: PS - 100

28 Yaşında Bir Akut İnme Olgusu

Ahmet Mıtış[1], Esat Karadağ[1], Mehmet Oğuzhan Ay[1], Yeşim İşler[1], Melih Yüksel[1], Halil Kaya[1]

Ahmet Mıtış / Sağlık Bilimleri Üniversitesi Bursa Yüksek İhtisas Eğitim ve Araştırma Hastanesi Acil Tıp Kliniği, Bursa, Türkiye

Giriş/Amaç: İnme tipik olarak yaşlı yetişkinlerin bir hastalığı olarak kabul edilir; ancak genç popülasyonlarda da görülebilir ve sıklıkla atipik prezentasyonlarla karşımıza çıkar. Erken tanı ve görüntüleme, uzun süreli nörolojik defisitleri önlemek için zamanında tedavinin sağlanmasında kritik öneme sahiptir. Konuşma bozukluğu ve sağ kol uyuşması ile başvuran genç bir yetişkinde akut iskemik inme olgusunu sunmak ve atipik inme prezentasyonlarında erken tanının önemini vurgulamaktır.

Olgu: 28 yaşındaki erkek hasta, ani başlayan konuşma güçlüğü ve sağ kolda uyuşma şikâyetiyle acil servise başvurdu. Hastanın önemli bir geçmiş tıbbi öyküsü ya da bilinen kardiyovasküler risk faktörü yoktu. Vital bulguları normal olarak ölçülen hastanın nörolojik muayenesinde ekspresif afazi ve sağ üst ekstremitede hipoestezi saptandı.

Çekilen bilgisayarlı beyin tomografisi normal olarak yorumlandı. Difüzyon ağırlıklı manyetik rezonans görüntülemede (MRG) ise, sol ventrikül komşuluğunda akut iskemik lezyon (Resim 1-2) saptandı ve bu bulgu yakın zamanda geçirilmiş inme ile uyumlu idi. Nöroloji tarafından değerlendirilen hastaya girişimsel bir işlem düşünülmedi. Hasta nöroloji servisine yatırıldı.

Resim 2

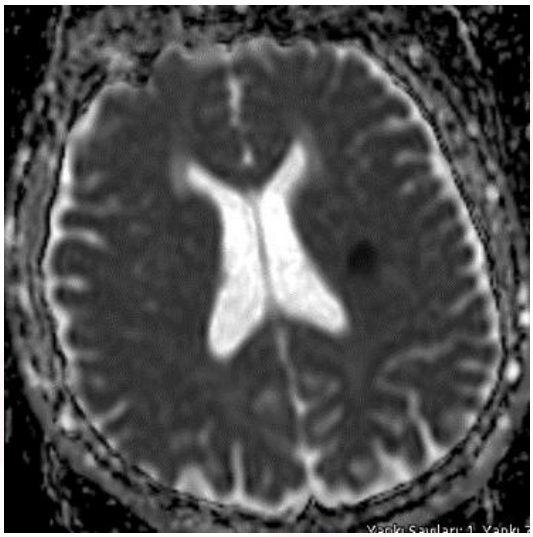

Olgunun Difüzyon MRG Görüntüsü (ADC)

Resim 1

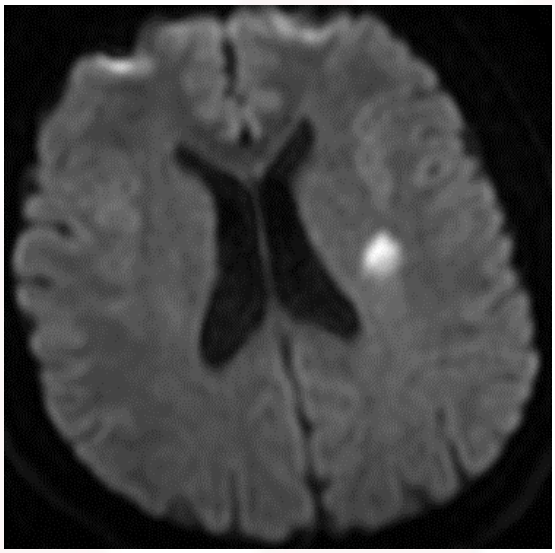

Olgunun Difüzyon MRG Görüntüsü

Sonuç: Genç yetişkinlerde inme, atipik prezentasyonlar ve düşük klinik şüphe nedeniyle tanı zorlukları yaratır. Yaygın etiyolojiler arasında kardiyoembolizm, arteriyel diseksiyon, trombofili ve kriptojenik nedenler yer alır. Görüntüleme, özellikle difüzyon ağırlıklı MRG, erken teşhiste kilit rol oynamaktadır. Erken tanı, destekleyici bakım ve ikincil korunma önlemleriyle birlikte fonksiyonel sonuçları iyileştirmek için esastır. Bu olgu, izole konuşma bozukluğu veya ekstremite uyuşması gibi hafif nörolojik semptomlarla başvuran genç hastalarda bile inme ihtimalinin göz önünde bulundurulması gerektiğini vurgulamaktadır.

4. Ulusal Acil Tıp Kongresi
Anı Yönet, Umuda Şans Ver
8-11 Haziran Elexus Resort Hotel, K.K.T.C

Yayın No: PS - 102

Toraks Travmasının Gecikmiş Komplikasyonu: Diyafragma Rüptürü ve Omental Herniasyon Olgusu

Oğuzhan Demir[1], Ahmet Enes Küçükardalı[1], Mustafa Altun[1], Begüm Avcı[2]

Oğuzhan Demir / Marmara Üniversitesi Pendik Eğitim ve Araştırma Hastanesi, Acil Tıp Anabilim Dalı

Giriş/Amaç: Penetran toraks travmaları diyafragma yaralanmalarına neden olabilir. Ancak başlangıç görüntülemelerinin normal olması tanıyı geciktirebilir. Gecikmiş dönemde gelişen diyafragma defektleri intraabdominal organ herniasyonu ile prezente olabilir ve hayatı tehdit edici komplikasyonlara yol açabilir.

Olgu: 26 yaşında erkek hasta acil servise bıçaklanma sonrası getirildi. Başvuru sırasında Glasgow Koma Skalası 15 olup vital bulguları stabildi. Fizik muayenesinde sternum ile sağ 5. kot birleşim düzeyinde delici kesici alet giriş yeri ile uyumlu cilt kesisi mevcuttu. Kalp sesleri doğal, EKG normal ve periferik nabızları palpabl idi. Yatak başı ultrasonografik değerlendirmede travmatik patoloji saptanmadı. Çekilen BT anjiyografide kardiyak veya majör vasküler yaralanma izlenmedi; sağ hemitoraksta minimal hemotoraks ve pulmoner kontüzyon saptandı. Hasta gözlem amacıyla takibe alındı. Takibinde ağrı dışında ek şikayeti olmayan hastanın çekilen kontrol toraks BT'sinde sağ hemitoraksa omental herniasyon izlendi. Diyafragma rüptürü düşünülen hasta göğüs cerrahisi tarafından opere edilerek diyafragma onarımı yapıldı. Dört günlük servis izlemi sonrası hasta şifa ile taburcu edildi.

Penetran toraks travmalarında diyafragma yaralanmaları başlangıç değerlendirmelerinde gözden kaçabilir. Özellikle sağ hemidiyafram yaralanmaları karaciğer nedeniyle daha zor tanınmaktadır. Persistan ağrı veya klinik şüphe varlığında seri görüntüleme önemlidir.

Sonuç: Minimal bulgularla seyreden penetran toraks travmalarında diyafragma yaralanması akılda tutulmalıdır. Erken tanı ve cerrahi onarım komplikasyonların önlenmesinde kritik öneme sahiptir.

4. ULUSAL ACİL TIP KONGRESİ
Anı Yönet, Umuda Şans Ver
9-11 HAZİRAN ELEKUS RESORT HOTEL, K.K.T.C

Yayın No: PS - 103

İntrahepatik Malpozisyon Gösteren Göğüs Tüpü: Trafik Kazası Sonrası Gelişen Nadir Bir Komplikasyon

Emre Kudu[1], Oğuzhan Demir[1]

Oğuzhan Demir / Marmara Üniversitesi Pendik Eğitim ve Araştırma Hastanesi, Acil Tıp Ana Bilim Dalı, İstanbul, Türkiye

Giriş/Amaç: Künt toraks travması, özellikle ileri yaş hastalarda kot fraktürleri, hemotoraks, pnömotoraks ve akciğer kontüzyonu gibi ciddi yaralanmalarla seyredebilir. Hemotoraks veya pnömotoraks varlığında tüp torakostomi sık uygulanan, hayat kurtarıcı bir girişimdir. Bununla birlikte, diyafram, dalak, mide veya karaciğer gibi intraabdominal organ yaralanmaları nadir ancak klinik açıdan önemli komplikasyonlar arasında yer alır. Bu olguda, trafik kazası sonrası sağ hemotoraks nedeniyle yerleştirilen göğüs tüpünün karaciğerde sonlandığı nadir bir malpozisyon olgusu sunulmuştur.

Olgu: Seksen yedi yaşında erkek hasta, araç dışı trafik kazası sonrası nefes darlığı ve bel ağrısı yakınmalarıyla acil servise getirildi. Başvuru sırasında vital bulguları stabildi. Travma değerlendirmesi kapsamında yapılan görüntülemelerde vertebra fraktürü, sağ hemotoraks ve sağ taraflı kot fraktürleri saptandı. Hasta göğüs cerrahisi tarafından değerlendirildi ve hemotoraks nedeniyle tüp torakostomi planlandı. Göğüs tüpü yerleştirildikten sonra yaklaşık 200 mL hemorajik vasıfta drenaj izlendi. Kontrol görüntülemesinde tüpün toraks boşluğu yerine karaciğer parankimi içerisinde sonlandığı görüldü. Genel cerrahi konsültasyonu istendi. Hemodinamik instabilite, aktif kanama veya genişleyen hematom bulgusu saptanmayan hastada göğüs tüpü kademeli olarak geri çekildi ve yakın klinik izlem uygulandı. İzleminde karaciğer hematomu veya ek komplikasyon gelişmeyen hasta konservatif takip sonrası taburcu edildi.

Şekil 1

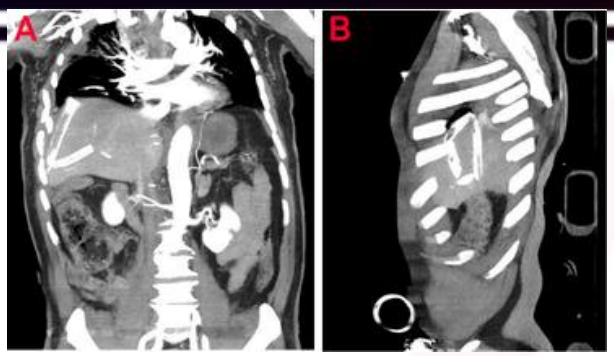

İntrahepatik yerleştirilmiş göğüs tüpü A: Koronal Kesit B: Sagittal Kesit

Sonuç: Tüp torakostomi travma pratiğinde sık uygulansa da özellikle alt interkostal aralıktan yapılan girişimlerde diyafram altı organ yaralanması riski göz önünde bulundurulmalıdır. İleri yaş, anatomik varyasyonlar, travmaya bağlı diyafram elevasyonu ve eşlik eden kot fraktürleri güvenli giriş alanını daraltabilir. Bu olgu, tüp torakostomi sonrası kontrol görüntülemenin önemini ve malpozisyon saptanan stabil hastalarda multidisipliner, kademeli ve konservatif yönetimin uygun olabileceğini göstermektedir.

4. Ulusal Acil Tıp Kongresi
Anı Yönet, Umuda Şans Ver
8-11 Haziran Elexus Resort Hotel, K.K.T.C

Yayın No: PS - 104

Bir Yudum Su

Esra Nur Aksungur[1], Feride Güneç[2], Serkan Doğan[1]

Esra Nur Aksungur / Kanuni Sultan Süleyman Eğitim Araştırma Hastanesi

Giriş/Amaç: Spontan pnömomediastinum (SPM), herhangi bir travma, cerrahi girişim veya mekanik ventilasyon öyküsü olmaksızın mediastinal boşlukta serbest hava bulunmasıdır. Genellikle genç erişkinlerde, öksürme veya kusma gibi intratorasik basıncı ani artıran durumlar tetiklenir. Ancak literatürde büyük bir yudum su içme sonrasında gelişen SPM olgusu oldukça nadirdir. Bu çalışmada, acil serviste sıra dışı bir tetikleyiciyle saptanan SPM olgusunun sunulması amaçlanmıştır.

Olgu: Acil servis yeşil alanına büyük bir yudum su içtikten hemen sonra başlayan ani, şiddetli retrosternal göğüs ağrısı ve her yutkunmada artan boğaz ağrısı (odnofaji) şikayetiyle başvuran 18 yaşında kadın hastanın klinik takibi, laboratuvar verileri ve radyolojik görüntülemeleri geriye dönük incelenmiştir. Hastanın vital bulguları stabildi; servikal veya torasik palpasyonda subkutan amfizem (krepitasyon) saptanmadı. Laboratuvar tetkiklerinde hafif lökositoz (WBC: 10.89 \times 10^3/\mu L) dışında C-reaktif protein (CRP < 0.20 \text{ mg/L}) ve biyokimya değerleri normal sınırlarda ölçüldü. Çekilen kontrastsız Toraks Bilgisayarlı Tomografisinde (BT); paratrakeal, paraözofajiyel alanlarda ve ön göğüs duvarında mediastinal serbest hava (pnömomediastinum) izlendi; özofagus perforasyonu ve pnömotoraks dışlandı. Göğüs Cerrahisi kliniğine yatırılan hastaya yatak istirahatı, nazal oksijen, analjezi ve profilaktik antibiyotik tedavisi uygulandı. Semptomları tamamen gerileyen hasta şifa ile taburcu edildi.

Servikal ve Abdominal BT kesimlerinde hava imajları

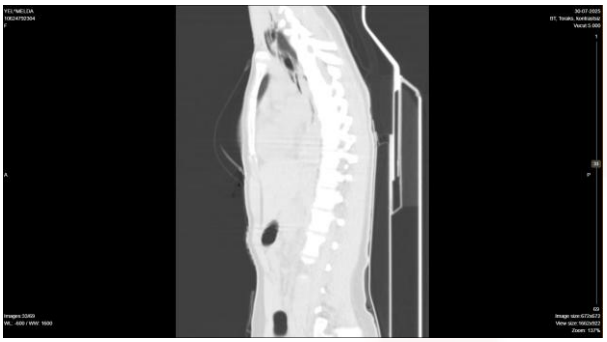

Servikal ve Abdominal BT kesimlerinde hava imajları

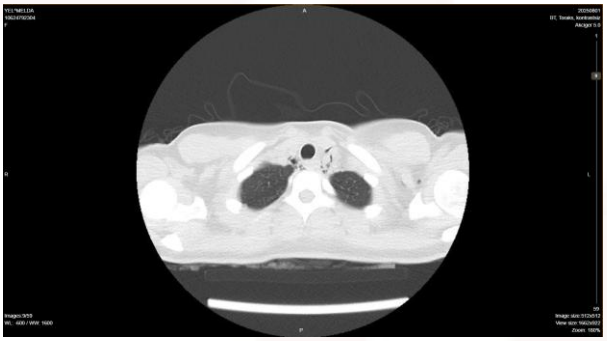

Sonuç: SPM, genç erişkinlerde akut göğüs ağrısı ve odnofajinin ayırıcı tanısında, su yutma gibi alışılmadık tetikleyiciler varlığında bile akılda tutulmalıdır. Hayatı tehdit eden özofagus rüptürlerinin hızlıca dışlanması ve gereksiz cerrahi girişimlerin önlenmesi için acil serviste erken Toraks BT görüntülemesi kritik önem taşımaktadır.

Yayın No: PS - 105

Acil Serviste Postpartum Karın Ağrısının Nadir Bir Nedeni: Dev Kistik Abdominopelvik Kitle

Enes Ferhatlar, Ahmet Özay, Burak Demirci, Abuzer Coşkun

Giriş:

Postpartum dönemde karın ağrısı ile başvuran hastaların değerlendirilmesi, fizyolojik postpartum değişikliklerin eşlik etmesi ve obstetrik-jinekolojik patolojilerin geniş spektrumda seyretmesi nedeniyle güç olabilir. Bu dönemde klinisyenlerin öncelikle postpartum kanama, enfeksiyon, retained plasental doku, over torsiyonu, pelvik hematom ve akut cerrahi batın nedenlerini dışlaması gerekir. Bununla birlikte, önceden asemptomatik seyreden büyük abdominopelvik kistik lezyonlar doğum sonrası dönemde semptomatik hale gelebilir ve görüntüleme bulguları nedeniyle hematom veya sıvı koleksiyonu ile karışabilir. Bu vakada, normal vajinal doğumdan yaklaşık 3 hafta sonra karın ağrısı ile başvuran ve başlangıçta hematom olarak değerlendirilen, ancak ileri incelemelerde dev kistik lezyon olduğu anlaşılan bir olgu sunulmuştur.

Olgu:

Otuz yaşında kadın hasta, normal spontan vajinal doğumdan 19 gün sonra gelişen kasık ve alt batın ağrısı nedeniyle acil servise başvurdu. Hastada bulantı ve kusma yoktu; gaz ve gaita çıkışı mevcuttu. Fizik muayenede batında hassasiyet saptanmakla birlikte defans ve rebound izlenmedi.

İlk radyolojik değerlendirmede alt batında geniş boyutlu, vaskülarizasyon göstermeyen kistik karakterli bir lezyon dikkati çekti. Abdominal ultrasonografi, batın içi yoğun gaz distansiyonu ve yetersiz mesane doluluğu nedeniyle suboptimal olmakla birlikte, umbilikus inferiorunda yaklaşık 16×14 cm boyutlarında sıvı içerikli koleksiyon alanı gösterdi. Sağ overde Doppler akımı izlendi; sol over ise gaz süperpozisyonu nedeniyle değerlendirilemedi. Douglas boşluğunda serbest sıvı saptanmadı.

Lezyonun niteliğini daha ayrıntılı değerlendirmek amacıyla yapılan kontrastlı pelvis bilgisayarlı tomografi ve manyetik rezonans görüntülemesinde, batın orta hatta yerleşimli, geniş

boyutlu, düzgün sınırlı kistik lezyon izlendi (Şekil 1). Görüntüleme bulguları benign karakterli kistik bir oluşumu düşündürmekteydi ve ön tanılar arasında seröz kistadenom yer aldı.

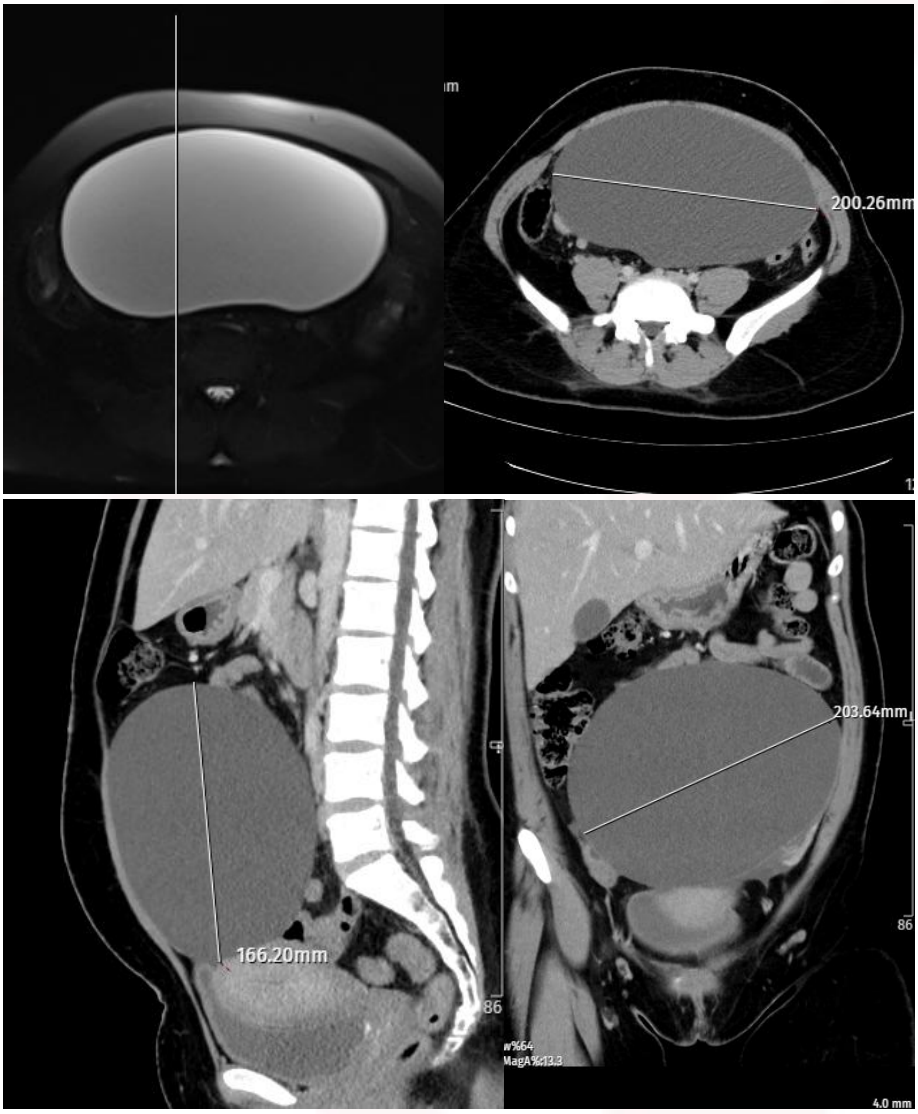

Jinekolojik değerlendirmede uterusun postpartum dönem ile uyumlu olduğu, endometrial kavite içerisinde retansiyon materyali bulunmadığı ve her iki overin kitleden ayrı olarak doğal görünümlü olduğu belirlendi. Ayrıca umbilikus düzeyinde, uterus ve overlerle ilişkisi

gösterilemeyen, yaklaşık 16×12 cm boyutlu anekoik özellikte kistik bir kitle saptandı. Bu nedenle lezyonun jinekolojik yapılardan bağımsız olabileceği ve retroperitoneal yerleşim olasılığının da göz önünde bulundurulması gerektiği düşünüldü. Douglas boşluğunda, karaciğer ve dalak çevresinde serbest sıvı izlenmedi; her iki böbrek doğal olarak değerlendirildi.

Ek olarak yapılan yüzeyel doku ultrasonografisinde suprapubik bölge insizyon hattı düzeyinde ve batın sol alt kadranda en kalın yeri 13×4 mm'ye ulaşan heterojen içerikli yüzeyel lezyon izlendi. Bu görünüm küçük hematom veya apse ile uyumlu olabilecek şekilde yorumlandı. Aynı bölgede 5.5×3 mm boyutlarında küçük anekoik loküle sıvı alanı da dikkati çekti. Ancak bu yüzeyel bulguların, derin yerleşimli dev kistik abdominopelvik lezyonu açıklayacak nitelikte olmadığı değerlendirildi.

Laboratuvar incelemelerinde hemoglobin 13.1 g/dL, lökosit $6.05\times10^3/\mu L$, trombosit $332\times10^3/\mu L$, CRP 5.4 mg/L, kreatinin 0.75 mg/dL ve beta-hCG 12.6 IU/L olarak saptandı. Belirgin anemi, lökositoz ya da ağır inflamatuvar yanıt bulunmaması; lezyonun düzgün sınırlı ve homojen kistik özellik göstermesi ile birlikte değerlendirildiğinde, başlangıçta düşünülen hematom olasılığı zayıfladı.

Sonuç olarak, normal vajinal doğum sonrası erken postpartum dönemde saptanan bu dev kistik abdominopelvik lezyonun, klinik ve radyolojik özellikleriyle postpartum hematomdan çok benign karakterli jinekolojik ya da retroperitoneal kistik bir oluşum lehine olduğu düşünüldü. Bu olgu, postpartum karın ağrısı ile başvuran hastalarda büyük avasküler sıvı içerikli lezyonların yalnızca hematom olarak değerlendirilmemesi gerektiğini ve ayırıcı tanıda benign adneksiyel kitleler ile retroperitoneal kistik lezyonların da göz önünde bulundurulmasının önemini göstermektedir.

Postpartum dönemde karın ağrısı, acil servis pratiğinde sık karşılaşılan ancak ayırıcı tanısı geniş olan bir klinik tablodur. Bu dönemde uterin involüsyon, postpartum kanama, enfeksiyon, retained products of conception, over torsiyonu, pelvik hematom ve akut cerrahi batın nedenleri ön planda düşünülmektedir. Bununla birlikte, gebelik öncesinde sessiz seyreden ya da fark edilmeyen büyük kistik abdominopelvik lezyonlar da postpartum dönemde semptomatik hale gelebilir ve obstetrik komplikasyonları taklit edebilir.

Bu olguda lezyonun başlangıçta hematom ile karışmasının en önemli nedenleri, yakın zamanda gerçekleşen vajinal doğum öyküsü ve görüntülemede avasküler, sıvı içerikli geniş bir

alan izlenmesidir. Ancak belirgin hemoglobin düşüşünün olmaması, hemodinamik instabilite bulunmaması, inflamatuvar belirteçlerin belirgin yüksek olmaması ve lezyonun farklı görüntüleme yöntemlerinde düzgün sınırlı, homojen kistik yapı göstermesi hematom olasılığını geri plana itmiştir. Ayrıca postkontrast serilerde patolojik kontrastlanma saptanmaması da lezyonun daha çok benign kistik karakterini desteklemiştir.

Olgunun dikkat çekici yönlerinden biri, lezyonun uterus ve overlerden bağımsız görünmesidir. Bu durum, ayırıcı tanıda yalnızca over kaynaklı kistleri değil, paraovaryan kistleri, peritoneal inklüzyon kistlerini ve retroperitoneal kistik lezyonları da gündeme getirmektedir. Görüntüleme bulgularında seröz kistadenom olasılığı belirtilmiş olmakla birlikte, kesin tanı için cerrahi ve histopatolojik değerlendirme gereklidir. Bu nedenle olgu sunumunda en doğru yaklaşım, kitlenin kesin histopatolojik tanısını varsaymak yerine, postpartum dönemde saptanan dev benign görünümlü kistik abdominopelvik lezyon olarak tanımlanmasıdır.

Bu olgu acil tıp uygulaması açısından da önem taşımaktadır. Postpartum dönemde saptanan her büyük sıvı içerikli lezyonun hematom olarak kabul edilmesi tanısal gecikmeye yol açabilir. Özellikle ultrasonografik değerlendirmenin barsak gazı ve yetersiz mesane doluluğu nedeniyle sınırlı kaldığı durumlarda ileri kesitsel görüntüleme yöntemleri ayırıcı tanıyı belirgin biçimde daraltabilir. Acil hekimlerinin postpartum hastalarda obstetrik nedenlere odaklanırken non-obstetrik veya jinekolojik olmayan nadir nedenleri de göz önünde bulundurması gerekmektedir.

Sonuç:

Erken postpartum dönemde karın ağrısı ile başvuran hastalarda saptanan büyük, düzgün sınırlı, avasküler kistik lezyonlar yalnızca hematom olarak yorumlanmamalıdır. Klinik stabilitenin korunmuş olması, belirgin anemi veya enfeksiyon bulgularının bulunmaması ve görüntüleme özelliklerinin benign kistik yapı ile uyumlu olması durumunda, ayırıcı tanıda adneksiyel kistler ve retroperitoneal kistik lezyonlar mutlaka düşünülmelidir. Bu olgu, acil hekimleri açısından postpartum abdominal ağrının değerlendirilmesinde geniş bir ayırıcı tanının korunmasının önemini vurgulamaktadır.

4. ULUSAL ACİL TIP KONGRESİ
Türkiye Acil Tıp Vakfı
Anı Yönet, Umuda Şans Ver
9-11 HAZİRAN ELEKUS RESORT HOTEL, K.K.T.C

Yayın No: PS - 106

Vertebral Arter Diseksiyonuna Sekonder Posterior Dolaşım Enfarktı: Olgu Sunumu

Muhammed Sami BASMACI[1], Mustafa ŞİMŞEK[1], Hüseyin Avni DEMİR[1]

Muhammed Sami BASMACI / Sağlık Bilimleri Üniversitesi Şanlıurfa Mehmet Akif İnan Eğitim ve Araştırma Hastanesi, Acil Tıp Kliniği, Şanlıurfa

Giriş/Amaç: Posterior dolaşım inmesi acil serviste baş dönmesi, baş ağrısı ve görme bulanıklığı gibi özgül olmayan yakınmalarla başvurabilir. Servikal/vertebral arter diseksiyonu genç erişkin inmesinin önemli nedenlerinden olup akımı bozmayan lezyonlarda tanısal eşik daha da zorlaşabilir.

Olgu: Bilinen hipertansiyonu olan 33 yaşında kadın hasta, bir gündür süren baş dönmesi, baş ağrısı ve görme bulanıklığı ile acil servise başvurdu. Kan basıncı 120/89 mmHg, nabız 75/dk, SpO2 %99 idi; EKG normal sinüs ritmindeydi. Üst ve alt ekstremite kas gücü 5/5 saptandı. Semptomatik tedaviye rağmen yakınmaların sürmesi üzerine kraniyal BT sonrası difüzyon MRG yapıldı. Difüzyon MRG'de her iki serebellumda ve posterior serebral arter sulama alanında multipl milimetrik akut enfarktlar izlendi (Şekil 1).

Şekil 1.

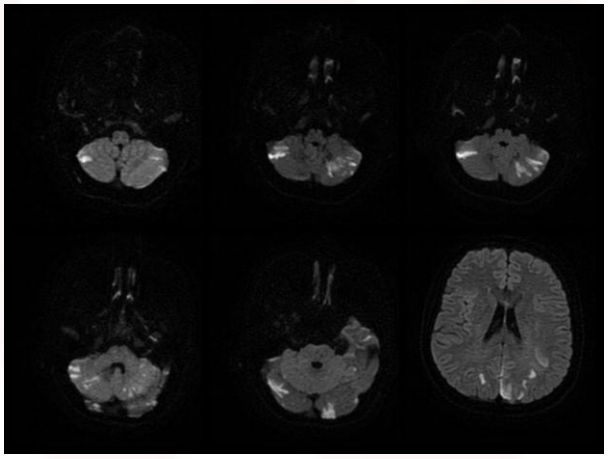

Difüzyon ağırlıklı MR görüntülerde bilateral serebellar hemisferlerde ve posterior serebral arter (PCA) sulama alanlarında multipl akut enfarkt odakları izlenmektedir.

Kontrastlı BT anjiyografide sol subklavyen arterden sol vertebral arter orijinine uzanan, akımı bozmayan diseksiyon saptandı (Şekil 2). Girişimsel radyoloji ve kalp-damar cerrahisi tarafından invaziv işlem düşünülmedi; medikal tedavi önerildi. Asetilsalisilik asit ve enoksaparin başlanarak hasta nöroloji merkezine sevk edildi.

Şekil 2.

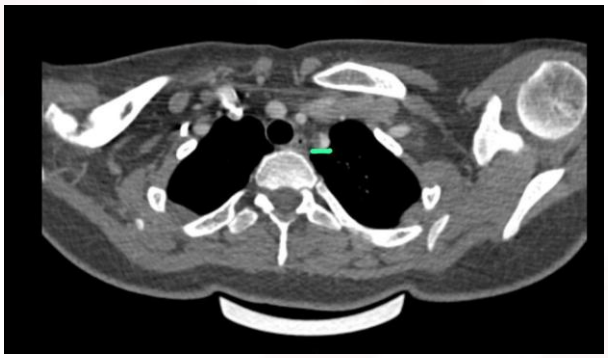

Kontrastlı BT anjiyografide sol subklavyen arterden sol vertebral arter orijinine uzanan, akımı bozmayan diseksiyon görünümü izlenmektedir.

Sonuç: Bu olgu, persistan baş dönmesi, baş ağrısı ve görme bulanıklığı ile başvuran genç hastalarda, belirgin motor defisit bulunmasa dahi posterior dolaşım iskemisi ve vertebral arter diseksiyonunun ayırıcı tanıda yer alması gerektiğini göstermektedir. Akımı bozmayan diseksiyonların dahi arterden artere embolizasyon yoluyla multipl serebellar ve posterior serebral arter sulama alanı enfarktlarına neden olabilmesi, olgunun literatüre katkısını oluşturmaktadır. Acil serviste semptomların devam ettiği olgularda erken difüzyon MRG ve BT anjiyografi kullanımı tanısal gecikmeyi azaltarak uygun medikal tedavi ve sevk sürecini hızlandırabilir.

Yayın No: PS - 107

Düşük Enerjili Travma Sonrası Gelişen Sakral Vertebra Fraktüründe Rektal Yaralanma Şüphesi: Multidisipliner Yaklaşımla Yönetilen Olgu Sunumu

Deniz Yiğit Sözen[1], Abdullah Aksu[1], Elif Gizem Olcay[1], Melike İlbars[1], Rabia Birsen Tapkan[1], Ramiz Yazıcı[1]

Deniz Yiğit Sözen / İstanbul Kanuni Sultan Süleyman Eğitim ve Araştırma Hastanesi

Giriş/Amaç: Sakral vertebra kırıkları, düşük enerjili travmalar sonrası görülebilen, nörolojik, ortopedik, gastrointestinal komplikasyonlarla ilişkili olabilen yaralanmalardır. Rektal hassasiyet varlığında eşlik eden gastrointestinal sistem yaralanmalarının dışlanması önem taşımaktadır. Bu olgu sunumunda, düşük enerjili travma sonrası sakral vertebra kırığı saptanan ve rektal yaralanma açısından multidisipliner olarak değerlendirilen bir hasta sunmayı amaçladık.

Olgu: Elli beş yaşında kadın hasta, yüksekten düşme sonrası kuyruk sokumu ağrısı şikayetiyle acil servise başvurdu. Fizik muayenesinde rektal hassasiyet saptandı; batın rahat, defans ve rebound negatifti. Rektal tuşede ampulla boştu. Pelvik bilgisayarlı tomografide S3-S4 vertebra korpuslarında deplase fraktür tespit edildi. Olası komplikasyonları dışlamak amacıyla hasta, ardışık hemogram ve yakın fizik muayene ile izlendi; aktif kanama bulgusu saptanmadı.Hasta; ortopedi, beyin cerrahisi ve genel cerrahi branşlarına konsülte edildi. Ortopedi yatak istirahati önerirken, beyin cerrahisi akut operasyon endikasyonu düşünmedi. Genel cerrahi muayenesi stabil olan hasta, ileri takip amacıyla servise yatırıldı. Perforasyon şüphesini netleştirmek için yapılan kolonoskopide; rektum, anal kanal ve hepatik fleksuraya kadar olan kolon segmentleri doğal izlendi; mukoza bütünlüğünü bozan patoloji saptanmadı. Hasta, konservatif tedavi ve yatak istirahati önerisiyle taburcu edildi.

Sonuç: Pelvik halka ve çevre yumuşak dokularla olan yakın anatomik ilişkileri göz önüne alındığında, sakral fraktürlerin gastrointestinal ve nörolojik komplikasyonlar açısından dikkatle değerlendirilmesi gerektiği literatürde açıkça belirtilmektedir. Sunulan olguda nörolojik defisit ve gastrointestinal sistem yaralanması saptanmayarak, başarılı bir konservatif yönetim stratejisi izlenmiştir. Sonuç olarak; düşük enerjili travmalara ikincil gelişen sakral vertebra kırıklarında, bilhassa fizik muayenede rektal hassasiyet mevcudiyetinde GİS yaralanmaları açısından ileri endoskopik incelemeleri gerekebilmektedir. Multidisipliner değerlendirmenin, olası katastrofik

komplikasyonların dışlanmasında ve hasta için doğru tedavi planlamasının yapılmasında kritik role sahip olduğu unutulmamalıdır.

4. ULUSAL ACİL TIP KONGRESİ
Anı Yönet, Umuda Şans Ver
8-11 HAZİRAN ELEKUS RESORT HOTEL, K.K.T.C

Yayın No: PS - 108

Atriyal Fibrilasyonu Olan Bir Hastada Tam Atriyoventriküler Blok: Nadir ve Zorlu Bir Klinik Durum

Yunus Emre SAĞMAL[1], Tuğçe Nur SAĞMAL[1]

Yunus Emre SAĞMAL / Niksar Devlet Hastanesi

Giriş/Amaç: Atriyal fibrilasyon (AF), klinik pratikte en sık görülen kalıcı kardiyak aritmidir ve tipik olarak düzensiz ventriküler ritim ile karakterizedir. AF ile birlikte tam atriyoventriküler (AV) blok gelişmesi nadir ancak yaşamı tehdit eden bir durumdur. Bu tabloda ventriküler ritim düzenli hale gelir ve Frederick sendromu olarak adlandırılır. Bu olguda AF zemininde gelişen tam AV blok nedeniyle hemodinamik instabilite gelişen bir hastanın klinik özelliklerinin ve yönetim sürecinin sunulması amaçlandı.

Olgu: Bu çalışmada, acil servise senkop, bulantı ve kusma şikayetleriyle başvuran 71 yaşındaki kadın hastanın klinik, elektrokardiyografik ve ekokardiyografik bulguları retrospektif olarak değerlendirildi. Hastanın vital bulguları, laboratuvar sonuçları, 12 derivasyonlu elektrokardiyografi kayıtları ve yatak başı ekokardiyografi incelemesi analiz edildi. Uygulanan medikal tedavi, geçici pacing işlemi ve klinik seyir değerlendirildi ve olgu sunumu şeklinde hazırlandı. Olgu sunumu için hasta yakınından aydınlatılmış onam alındı.

Hastanın başvuru sırasında kan basıncı 88/55 mmHg, kalp hızı 35/dk ve oksijen satürasyonu %86 idi. Elektrokardiyografide geniş QRS kompleksli düzenli bradikardik ritim izlendi ve belirgin P dalgası saptanmadı. Bulgular AF ile birlikte tam AV blok lehine değerlendirildi. Hastaya toplam 3 mg atropin uygulanmasına rağmen yanıt alınamadı. Bunun üzerine dopamin infüzyonu başlandı ve transkutanöz pacing uygulandı. Ekokardiyografide ejeksiyon fraksiyonu %55 olarak değerlendirildi. Hemodinamik instabilite nedeniyle hasta kalıcı pacemaker implantasyonu amacıyla ileri merkeze sevk edildi.

EKG

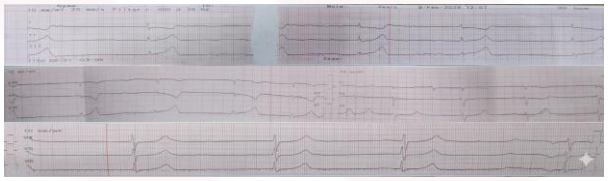

Elektrokardiyografi ve ekokardiyografi görselleri

EKO

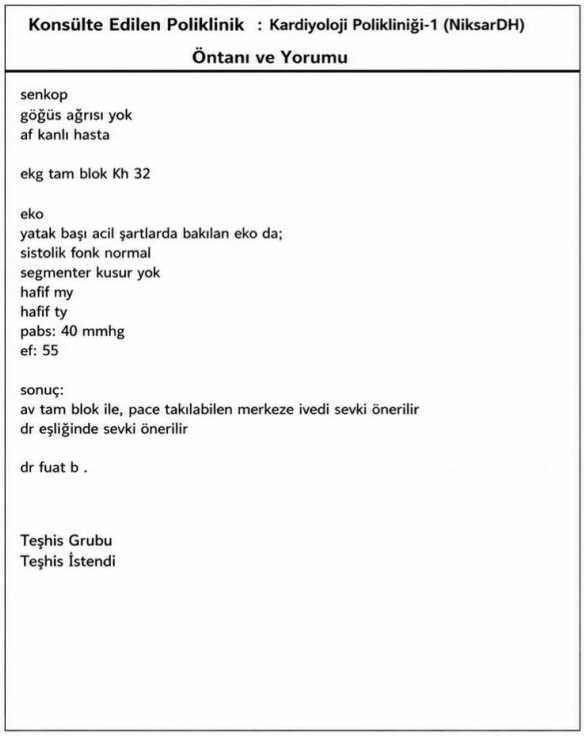

Konsülte Edilen Poliklinik : Kardiyoloji Polikliniği-1 (NiksarDH)

Öntanı ve Yorumu

senkop
göğüs ağrısı yok
af kanlı hasta

ekg tam blok Kh 32

eko
yatak başı acil şartlarda bakılan eko da;
sistolik fonk normal
segmenter kusur yok
hafif my
hafif ty
pabs: 40 mmhg
ef: 55

sonuç:
av tam blok ile, pace takılabilen merkeze ivedi sevki önerilir
dr eşliğinde sevki önerilir

dr fuat b .

Teşhis Grubu
Teşhis İstendi

Elektrokardiyografi ve ekokardiyografi görselleri

Sonuç: AF'li hastalarda düzenli ve yavaş ventriküler ritim saptanması durumunda tam AV blok akılda tutulmalıdır. Özellikle ciddi bradikardi ve hemodinamik instabilite varlığında erken tanı, hızlı pacing desteği ve uygun merkeze zamanında sevk mortalite ve morbiditeyi azaltmada kritik öneme sahiptir.

Yayın No: PS - 110

Komplike Geriatrik Hastada Akut Apandisit Tablosunun Geniş Spektrumlu Antibiyoterapiyle Tam Radyolojik Ve Klinik Remisyonu

Muhammed Yaşar Aksuz[1], Furkan Ay[1], Mahmut Furkan Ceyhan[1], Serhat Ceylan[1], Osmangazi Karababa[1], İbrahim Sarbay[1], Mustafa Çalık[1]

Muhammed Yaşar Aksuz / Sağlık Bilimleri Üniversitesi Gaziosmanpaşa Eğitim Araştırma Hastanesi Acil Tıp Kliniği

Giriş/Amaç: Geriatrik popülasyonda akut apandisit, atipik klinik tablo ve ağır komorbidite yükü nedeniyle tanısal ve tedavi açısından ciddi güçlükler doğurmaktadır. Son on yılda yürütülen randomize kontrollü çalışmalar (APPAC, CODA) komplikasyonsuz olgularda antibiyoterapi ile konservatif yönetimin güvenli bir alternatif olabileceğini göstermiştir; ancak diyaliz gerektiren akut böbrek hasarı (AKH) ve aktif sepsis gibi uç organ disfonksiyonlarını bir arada barındıran yüksek riskli hastalarda antibiyoterapi etkinliğine ilişkin kanıt kısıtlıdır. Olgu; hasta tercihinin yönlendirdiği zorunlu konservatif yaklaşımın başarılı sonuçlandığı nadir bir senaryoyu sunmaktadır.

Olgu: Hastanın başvurusunda postrenal AKH (kreatinin: 5,37 mg/dL, tahmini glomerüler filtrasyon hızı [eGFR]: 9 mL/dk/1,73m²), ürosepsis, akut pankreatit (amilaz: 519 U/L, lipaz: 318 U/L), anemi (hemoglobin [HGB]: 112 g/L) ve metabolik asidoz eş zamanlı seyretti. Kontrastsız batın BT'de apendiks çapı 9 mm (normalden geniş), bilateral grade 2–3 hidroüreteronefroz ve mesanede en büyüğü 3,4 cm çaplı çok sayıda kalkül saptandı. Genel cerrahi tarafından sağ alt kadran defansı ve radyolojik bulgular doğrultusunda akut apandisit tanısı konularak acil apendektomi planlandı; ancak hasta ameliyatı kesinlikle reddetti. Ürosepsis/intraabdominal enfeksiyon endikasyonuyla başlanan seftriakson (2 g/gün IV) tedavisinin yaklaşık 24–36. saatinde gerçekleştirilen kontrol BT + USG incelemesinde radyolog 'akut apandisit bulgusu izlenmedi' yorumunu bildirdi; abdominal defans tamamen ortadan kalktı.

Tablo 1

Tablo 1. Seri Laboratuvar Bulguları (↑: Yüksek, ↓: Düşük)

Parametre	Başvuru (28.04)	2. Gün (29.04)	3. Gün (30.04)	Referans
Kreatinin (mg/dL)	5,37 ↑	4,58 ↑	3,01 ↑	0,7–1,2
BUN (mg/dL)	124,41 ↑	102,94 ↑	62,2 ↑	8–23
eGFR (mL/dk/1,73m²)	9 ↓	11 ↓	18 ↓	>60
CRP (mg/L)	44,16 ↑	61,52 ↑	106,71 ↑	0–5
WBC (×10⁹/L)	13,95 ↑	16,19 ↑	13,08 ↑	4,1–11,0
HGB (g/L)	112 ↓	99 ↓	96 ↓	110–180
Amilaz (U/L)	519,62 ↑	—	250,4 ↑	28–100
Lipaz (U/L)	318,37 ↑	182,28 ↑	118,32 ↑	0–60

Sonuç: Bu olgu; geniş spektrumlu antibiyoterapinin (seftriakson), seçilmiş yüksek riskli geriatrik hastalarda akut apandisiti kontrol altına alarak cerrahi gerekliliği ortadan kaldırabileceğini somut biçimde ortaya koymaktadır. Antibiyotik önce yaklaşımının diyaliz gerektiren AKH, aktif sepsis ve ileri komorbidite bir arada bulunduğunda bile uygulanabilir olduğu görülmüş; ancak uzun vadeli nüks riski göz ardı edilmemelidir.

Yayın No: PS - 111

Bir Nöbetten Fazlası: Alkol, Malnütrisyon ve Wernicke Ensefalopatisi Üçgeni

Hayrullah Yurdakul[1], Gözde Günaydın Başer[2], salih kocaoğlu[2], tufan alatlı[2]

Hayrullah Yurdakul / kanuni sultan süleyman eğitim ve araştırma hastanesi

Giriş/Amaç: Wernicke ensefalopatisi; tiamin eksikliğinin yol açtığı, akut mental durum değişikliği, oküler anormallikler ve ataksiyle karakterize, acil müdahale gerektiren nörolojik bir sendromdur. Genellikle kronik alkolizmle bağdaştırılsa da malabsorpsiyon ve yetersiz beslenme durumlarında da gelişebilir. Tetkikler tedaviyi geciktirmemelidir; çünkü erken başlanan intravenöz tiamin güvenli, ucuz ve hayat kurtarıcıdır.

Olgu: Bu çalışma, acil servise tekrarlayan jeneralize tonik-klonik nöbetler ve akut nörolojik semptomlarla başvuran, kronik alkol kullanımı ve malnütrisyon öyküsü bulunan 24 yaşındaki kadın hastanın retrospektif olarak değerlendirildiği tek olguluk bir olgu sunumudur.

Yirmi dört yaşında kadın hasta, tekrarlayan jeneralize tonik-klonik nöbetler, bulanık görme, yürüme/konuşma bozukluğu ve halüsinasyon semptomlarıyla acil servisimize başvurdu. Anamnezinde son altı aydır ciddi beslenme yetersizliği, posttravmatik epilepsi öyküsü ve son iki aydır günlük iki litre şarap tüketimi mevcuttu. Fizik muayenede bilinci konfüze, koopere-oryante değildi; dizartrik konuşma ve ataksi saptandı. Kontrastsız kranial BT normaldi. Kontrastlı MRG'de bilateral medial talamus, 3. ventrikül çevresi ve periakuaduktal gri cevherde saptanan T2/FLAIR hiperintensiteleri WE ile uyumlu bulundu. Acil serviste hastaya 1000 mg Levetirasetam ve 500 mg IV Tiamin tedavisi başlanarak yoğun bakıma yatırıldı. 8 günlük tedavi (Tiamin, antiepileptik ve destekleyici tedaviler) sonucunda bilinci düzelen, görme bozukluğu 36 saatte gerileyen hastanın yürüme bozukluğu kısmen devam etmekle birlikte stabilizasyon sağlanarak poliklinik takibiyle taburcu edildi.

Şekil 1: Beyin Kontrastlı MRG T2AG/FLAİR

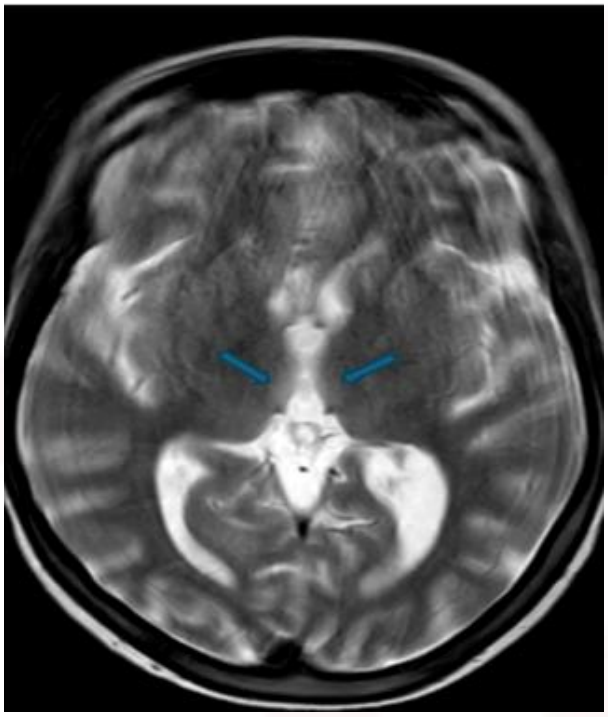

Tablo 1: Arter Kan Gazı

Parametre	**Sonuç**	**Referans Aralığı**
pH	7.495	7.350 - 7.450
pCO2	32.3 mmHg	35.0 – 45.0
pO2	83.6 mmHg	83.0 - 108
sO2	97.8 %	95.0 – 99.0
HCO3	26.7 mmol/L	22 – 26
Laktat	3.5 mmol/L	0.5 – 1.6

Tablo 2: Hemogram ve Biyokimya

Parametre	Sonuç	Referans Aralığı
Hemoglobin	11.4 g/dL	11.6 – 15
Hematokrit	34 %	35.5 – 44.9
Magnezyum	1.7 mg/dL	1.9 – 2.5
Prokalsitonin	19 µg/L	0.0 – 0.1
AST	114 U/L	0.0 – 35.0
ALP	167 U/L	33.0 – 98.0
GGT	1114 U/L	0.0 – 38.0
LDH	283 U/L	0.0 – 247.0
Total Bilirubin	2.68 mg/dL	0.3 – 1.2
İndirekt Bilirubin	1.37 mg/dL	0.1 – 1
Direkt Bilirubin	1.31 mg/dL	0.0 – 0.2

Sonuç: WE tanısı esasen klinik bir süreçtir ve klasik triadın (konfüzyon, oküler bulgular, ataksi) bir arada görülmesi tanısal doğruluğu artırır. MRG, yüksek özgüllüğüyle tanıyı desteklemede altın standarttır. Tedavide yüksek doz IV tiamin, mortalite ve kalıcı nörolojik sekel riskini belirgin azaltır. Özellikle acil servis hekimleri, risk grubundaki hastalarda WE şüphesini akılda tutmalı ve tedaviye agresif başlamalıdır.

Yayın No: PS - 112

Sweet Sendromu

Oğuzhan Abur[1], Elif Sancak Abur[1], Dilay Yeşilmen[1], Erdem Çevik[1]

Oğuzhan Abur / Sultan 2.Abdülhamid Han Eah Acil Tıp Kliniği

Giriş/Amaç: Sweet sendromu(akut febril nötrofilik dermatoz), 1964'te Robert Douglas Sweet tarafından tanımlanmış; ateş, nötrofili ve karakteristik deri lezyonlarıyla seyreden nadir bir inflamatuar dermatozdur(1). Klasik, maligniteyle ilişkili ve ilaç kaynaklı olmak üzere üç alt tipte incelenmektedir. İnflamatuar bağırsak hastalığı(İBH) varlığı ve çeşitli ilaçlar önemli predispozan faktörler arasında yer almaktadır(2,3). Tedavide sistemik kortikosteroidler birinci basamak ajandır4. Bu vaka sunumunda acil servise ateş ve yaygın deri lezyonlarıyla başvurarak Sweet sendromu tanısı alan bir hastadan bahsedeceğiz.

Olgu: N.A., 71 yaş erkek hasta, halsizlik, ateş ve yaygın döküntü şikayetiyle acil servise başvurdu. Özgeçmişinde hipertansiyon ve ülseratif kolit mevcut. Ateş 39°C, diğer vitaller stabil. Fizik muayenede orofarenks hiperemik; bilateral malar bölge ve bilateral palmar alanlarda eritemli, hafif ödemli papül ve plaklar saptandı. Göğüs ön yüzü, sırt, gövde ve kollarda yaygın püstüler lezyonlar izlendi.

Anamnezde 20 gün önce solunum yolu enfeksiyonu nedeniyle moksifloksasin ve parasetamol başlandığı; 3 gün önce yineleyen halsizlik üzerine parasetamol kullanımı sonrası kaşıntısız döküntülerin geliştiği öğrenildi. Üç yıl önce de benzer ilaç reaksiyonu öyküsü mevcuttu. Antipiretik tedavi verilen hastanın laboratuvar tetkiklerinde CRP:413 mg/L, prokalsitonin:73 ng/mL, nötrofil:17.000/mm3 saptandı. Sweet sendromu ön tanısıyla dermatoloji konsültasyonu istendi ve hasta servise yatırıldı.

Frontal

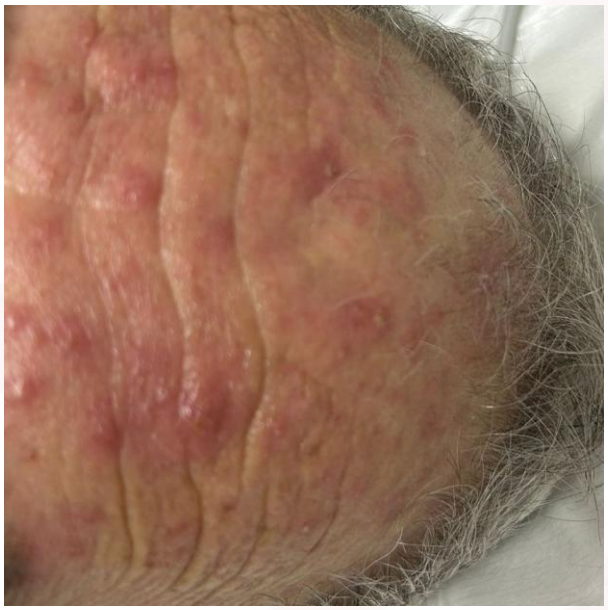

Palmar

Sonuç: Ateş, nötrofili ve karakteristik deri lezyonlarının birlikteliği, Sweet sendromunun erken tanısında belirleyicidir. Yüksek inflamasyon belirteçleri enfeksiyöz etiyolojiyi taklit edebileceğinden, İBH öyküsü ve ilaç maruziyetinin eş zamanlı bulunduğu olgularda bu tanı mutlaka göz önünde bulundurulmalıdır(5,6). Acil tıp pratiğinde erken tanı; gereksiz antibiyotik kullanımının önüne geçilmesi ve sistemik steroid tedavisinin geciktirilmemesi açısından kritik önem taşımaktadır (4).

Yayın No: PS - 113

GİS Kanamada Gizli Katil: Aortoenterik Fistül

Begüm Avcı[1], Oğuzhan Demir[1]

Begüm Avcı / Marmara Üniversitesi Eğitim ve Araştırma Hastanesi

Giriş/Amaç: Gastrointestinal kanama, acil servise başvuruların sık nedenlerinden biri olup en sık peptik ülser hastalığı, varis kanaması ve mukozal lezyonlara bağlı gelişmektedir. Ancak nadir olgularda, aortoenterik fistül gibi hayatı tehdit eden vasküler patolojiler altta yatan neden olabilir. Zamanında tanınıp tedavi edilmediğinde son derece yüksek mortaliteye sahiptir. Klinik prezentasyon çoğu zaman nonspesifiktir. Değişken ve silik klinik bulgular nedeniyle aortoenterik fistül, acil serviste önemli bir tanısal zorluk oluşturmaktadır.

Olgu: 58 yaşında erkek hasta hematemez şikâyeti ile acil servise başvurdu. Başlangıçta az miktarda kanlı kusma tarifleyen hastada, kısa süre içerisinde masif hematemez gelişti. Taşikardi dışında vital bulguları doğal gözlenen hastaya, hemorajik şokta olması sebepli eritrosit süspansiyonu 0 Rh - transfüze edildi. Özgeçmişinde bilinen abdominal aort anevrizması mevcuttu. Rektal muayenede hematokezya saptandı. Takip sırasında aktif hematemezi devam etti. Kan gazında laktat 10, baz açığı -8, metobilk asidemi tablosundaydı. İntravenöz proton pompa inhibitörü tedavisi 80 mg bolus ardından 8 mg/saat infüzyon şeklinde başlandı. Yatak başı ultrasonografide anevrizma rüptürü lehine bulgu saptanmadı. Ancak yapılan kontrastlı torakoabdominal bilgisayarlı tomografi anjiyografisinde aortoenterik fistül izlendi.

Figür 1:

Abdominal aorta ile komşu barsak ansları arasında anormal bağlantı ve aktif kontrast ekstravazasyonu izlenmekte olup bulgular aortoenterik fistül ile uyumludur

Sonuç: Aortoenterik fistül, gastrointestinal kanamanın nadir ancak ölümcül nedenlerinden biri olup, başlangıçta masum görünen bir "herald bleed" tablosundan hızla katastrofik hemorajiye ilerleyebilir. Özellikle bilinen aort hastalığı bulunan hastalarda acil servis hekimlerinin yüksek klinik şüpheyi sürdürmesi gerekmektedir. BT anjiyografi ile erken tanı konulması ve acil cerrahi müdahale hayat kurtarıcıdır; çünkü optimal resüsitasyon çabalarına rağmen tanı ve tedavide yaşanan gecikmeler ölümcül sonuçlanabilmektedir.

Yayın No: PS - 114

Akut Böbrek Hasarı Olan Terminal Gastrik Kanser Hastasında Pulmoner Emboli: Trombolitik Tedavi Kararı

Abdil Çoşkun[1]

Abdil Çoşkun / Kütahya Sağlık Bilimleri Üniversitesi

Giriş/Amaç: Malignite ilişkili tromboemboli, acil serviste ani klinik kötüleşmenin önemli nedenlerinden biridir. İleri evre kanser hastalarında pulmoner emboli (PE), yüksek mortalite ile ilişkilidir. Bu olguda, akut böbrek yetmezliği eşliğinde gelişen masif PE'de trombolitik tedavi kararının önemini vurgulamayı amaçladık

Olgu: 67 yaşında erkek hasta, 2–3 gündür artan nefes darlığı ve genel durum bozukluğu ile acil servise başvurdu. Özgeçmişinde gastrik kanser ve derin ven trombozu öyküsü mevcuttu. Kemoterapi öyküsü yoktu.

Hastanın genel durumu kötü, bilinci açık, oryante ve koopereydi. Vital bulgular: TA 80/60 mmHg, nabız 110/dk, SpO_2 %80 - 89 (4 L/dk nazal oksijen ile) idi. Fizik muayenede sol alt ekstremitede çap artışı ve pitting ödem, batında distansiyon ve asit izlendi. Yatak başı ultrasonografide sol alt ekstremitede derin ven trombozu izlendi (Şekil 1). Klinik ve ultrasonografi bulguları doğrultusunda pulmoner emboli ön tanısı ile yapılan BT anjiyografi ile masif PE doğrulandı (Şekil 2). Acil serviste oksijen tedavisi, sıvı replasmanı ve düşük molekül ağırlıklı heparin başlandı. Laboratuvar incelemelerinde üre 308 mg/dL, kreatinin 6.32 mg/dL, CRP 318 mg/L ve INR 1.16 saptandı.Hemodinamik instabilite nedeniyle akut böbrek yetmezliği varlığına rağmen sistemik trombolitik tedavi (alteplaz 100 mg/2 saat) uygulandı. Hiperkalemiye yönelik insülin-dekstroz tedavisi verildi ve idrar çıkışı olmayan hasta hemodiyalize alındı. Takipte gelişen bilinç bozukluğu ve solunum sıkıntısı nedeniyle hasta entübe edilerek yoğun bakım ünitesine yatırıldı. İzlem sırasında derin hipotansiyon ve kardiyak arrest gelişmesi üzerine eksitus kabul edildi.

Şekil 1:

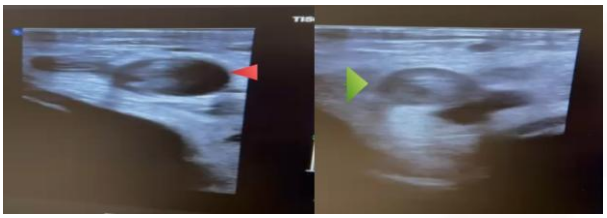

Yatak başı ultrasonografide femoral ven (kırmızı ok) ve popliteal ven (yeşil ok) düzeylerinde derin ven trombozu ile uyumlu trombüs.

Şekil 2:

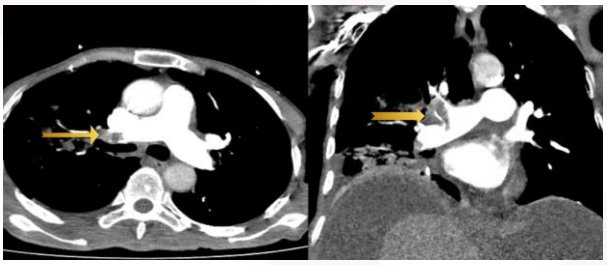

Pulmoner BT anjiografide oklar trombüsü göstermektedir.

Sonuç: Masif pulmoner embolide hemodinamik instabilite varlığında trombolitik tedavi hayat kurtarıcıdır. Akut böbrek yetmezliği trombolitik tedavi için mutlak kontrendikasyon değildir. Bu olgu, acil serviste hızlı tanı ve kritik tedavi kararlarının önemini vurgulamaktadır.

4. ULUSAL ACİL TIP KONGRESİ
Anı Yönet, Umuda Şans Ver
9-11 HAZİRAN ELEKUS RESORT HOTEL, K.K.T.C

Yayın No: PS - 115

Üst Ekstremitede Nekroz; Resusitasyon Ajanlarının Sürpriz Etkisi

Buket Melekoğlu Ayvacı[1], Yaser Hasan Bolat[1]

Buket Melekoğlu Ayvacı / Sağlık Bilimleri Üniversitesi, Bağcılar Eğitim ve Araştırma Hastanesi, Acil Tıp Kliniği, İstanbul, Türkiye

Giriş/Amaç: Kardiyak arrest resüsitasyonunda periferik intravenöz yoldan uygulanan vazopressör ajanlara bağlı ekstravazasyon ilişkili cilt lezyonları nadir ancak ciddi komplikasyonlardır. Periferik perfüzyon bozukluğu, yoğun vazokonstriktör kullanımı ve koagülopati doku hasarı riskini dramatik olarak artırır.

Olgu: Bu bildiride, kardiyopulmoner resüsitasyon sırasında bilateral üst ekstremitede gelişen atipik siyah maküler deri lezyonları sunulmaktadır.

86 yaşında, KKY ve KOAH öykülü erkek hasta; karın ve göğüs ağrısı sonrası bilinç kaybı ile acil servise getirildi. Gelişinde nabızsız ve apneik olan, pupilleri fiks dilate saptanan hastaya derhal KPR başlandı. Bilateral üst ekstremitelerden periferik damar yolu açıldı. KPR sırasında sağ koldan altı doz adrenalin, lidokain, magnezyum ve kalsiyum glukonat uygulandı. Yedinci defibrilasyon sonrasındaspontan dolaşım sağlandı. Bu süreçte sağ koldaki damar yolu çevresinde yaklaşık 3x3 cm boyutlarında, siyah renkli, maküler bir lezyon belirdi ve saatler içinde dirseğe yayıldı. Adrenalin uygulamasına sol koldan devam edildi benzer siyah maküler lezyon burada da izlendi (Şekil 1-2). Bunun üzerine femoral santral venöz kateter açılarak adrenalin uygulamasına bura; yeni lezyon oluşmadı. Laboratuvarda ağır metabolik asidoz, hiperkalemi ve laktik asidoz; toraks BT anjiyografisinde sağ ana pulmoner arterde emboli saptandı. Hasta yoğun bakıma devredilemeden yeniden arrest oldu ve eksitus kabul edildi.

Şekil 1

Üst ekstremitede gelişen nekroz görünümü

Şekil 2

Her iki üst ekstremitede nekroz görünümü

Sonuç: Resüsitasyon sırasında gelişen nekrotik veya maküler cilt lezyonları, literatürde genellikle vazopressör ajanların lokal ekstravazasyonuna bağlı doku iskemisi ile açıklanmaktadır. Ancak bu olguda lezyonların bilateral gelişimi; tablonun yalnızca lokal bir kateter komplikasyonu olmadığını, pulmoner emboli ve dirençli arrestin tetiklediği sistemik bir mikrovasküler çöküş olduğunu göstermektedir. Sonuç olarak, dirençli kardiyak arrest vakalarında görülen bu tip hızlı ilerleyen iskemik deri değişiklikleri, geri döndürülemez mikrodolaşım yetmezliğinin çok erken ve kritik bir göstergesidir.

Yayın No: PS - 116

Dilüsyonel Tehlike: Transüretral Rezeksiyon Sendromuna Bağlı Ağır Hiponatremi

Begüm Avcı[1], Gizem Sezer[1]

Begüm Avcı / Marmara Üniversitesi Eğitim ve Araştırma Hastanesi

Giriş/Amaç: Transüretral Rezeksiyon (TUR) Sendromu, transüretral rezeksiyon işlemleriyle ilişkili nadir ancak potansiyel olarak hayatı tehdit eden bir komplikasyondur. İşlem sırasında kullanılan irrigasyon sıvısının sistemik dolaşıma yüksek miktarda emilmesi sonucunda gelişir ve sıvı yüklenmesi ile dilüsyonel elektrolit bozukluklarına, özellikle de hiponatremiye yol açar. Bu tabloda gelişen hiponatremi hızlı ortaya çıkabilir ve bulantı, konfüzyon gibi hafif semptomlardan; nöbet, serebral ödem ve koma gibi ciddi nörolojik komplikasyonlara kadar geniş bir klinik spektrumla prezente olabilir.

Olgu: 64 yaşında erkek hasta, şiddetli bulantı, kusma ve aralıklı bilinç bulanıklığı şikâyetleri ile acil servise başvurdu. Mesane kanseri öyküsü mevcut olan hastaya iki gün önce transüretral mesane tümörü rezeksiyonu (TUR-B) uygulanmış, başvurudan bir gün önce taburcu edilmişti. Vital bulguları stabil, gks 15 olarak değerlendirildi. Nörolojik muayenesinde patolojik bulgu saptanmadı, abdominal muayenesi doğaldı. Laboratuvar incelemelerinde serum sodyum düzeyi 121 mmol/L olarak ölçüldü; bir önceki gün ölçülen sodyum değerinin ise 131 mmol/L olduğu öğrenildi. Beyin görüntülemesinde akut patoloji saptanmadı. Klinik tablo metabolik nedenlere bağlı olarak değerlendirildi ve hastaya TUR sendromuna sekonder gelişen akut dilüsyonel hiponatremi tanısı konuldu. Semptomların akut başlangıçlı olması ve mental durumda dalgalanma izlenmesi nedeniyle hastaya intravenöz bolus şeklinde 150 mL %3 hipertonik salin tedavisi uygulandı. Tedaviye saatlik 0.5 mmol/L kontrollü sodyum düzeltme hedefiyle devam edildi.

Sonuç: TUR sendromu, transüretral girişimler sonrasında nörolojik semptomlarla başvuran hastalarda akılda tutulmalıdır. Erken tanı ve hipertonik salin ile zamanında tedavi, serebral ödem gibi ciddi komplikasyonların önlenmesi açısından kritik öneme sahiptir. Özellikle erken postoperatif dönemde acil servis hekimlerinin bu klinik tablo konusunda farkındalık sahibi olması gerekmektedir.

4. Ulusal Acil Tıp Kongresi
Anı Yönet, Umuda Şans Ver
8-11 Haziran Elexus Resort Hotel, K.K.T.C

Yayın No: PS - 117

Üçüncü Basamak Bir Acil Servisten Yapılan Hastaneler Arası Sevklerin 24 Saatlik Nokta Prevalans Analizi

Ömer Serdar Mamur[1]

Ömer Serdar Mamur / Malatya Turgut Özal Üniversitesi Tıp Fakültesi Acil Tıp Anabilim Dalı

Giriş/Amaç: Amaç: Acil servislerdeki erişim bloku hastaneler arası sevkleri zorunlu kılmaktadır. Literatürde genellikle alt basamaklardan ileri merkezlere yapılan sevkler incelenirken, referans merkezlerden yapılan "tersine akış" dinamikleri daha az bilinmektedir. Bu çalışmanın amacı, 3. basamak bir hastane acil servisinden 24 saatlik kesitte yapılan hasta sevklerinin epidemiyolojik özelliklerini, nedenlerini ve zaman metriklerini analiz etmektir.

Yöntem: Gereç ve Yöntem: Bu retrospektif nokta prevalans çalışması, 13/05/2026 tarihinde (08:00-08:00 arası) Malatya Eğitim ve Araştırma Hastanesi Erişkin Acil Servisi'nden dış merkeze sevk edilen hastalarla yürütülmüştür. Hastaların demografik verileri, tanıları, sevk nedenleri, hedef kurum ve acilde kalış süreleri (T2-T1) otomasyon sistemi üzerinden kaydedilmiştir. Veri analizinde tanımlayıcı istatistikler kullanılmış olup, normal dağılan sürekli değişkenlerin karşılaştırılmasında bağımsız örneklemler t-testi tercih edilmiştir.

Bulgular: Bulgular: Toplam 1687 acil başvurusunun 13'ü (%0,77) sevk edilmiştir. Hastaların yaş medyanı 68 (IQR: 49,5-80) olup, %61,5'i erkektir. En sık tanı miyokard enfarktüsü (%38,4) olarak saptanmıştır. Sevklerin %84,6'sı yoğun bakım kapasite doluluğu, kalanı ise spesifik yan dal/ileri tetkik ihtiyacı kaynaklıdır. En çok sevk (%61,5) ildeki diğer 3. basamak hastanelere yapılmıştır. Hastaların acile başvurusu ile acilden çıkışı arasındaki bekleme süresi ortalama $3,69 \pm 2,39$ saattir. Kapasite yetersizliğine bağlı sevklerde ortalama bekleme süresi, diğer nedenlere göre anlamlı olarak daha uzun bulunmuştur ($p < 0,05$).

Sonuç: Sonuç: Bölgesel referans konumundaki 3. basamak bir hastaneden yapılan sevklerde en belirgin zorluk, yoğun bakım kapasite doluluğu ve buna bağlı uzayan bekleme süreleridir. Kapasite odaklı bu sevkler, acil servisteki erişim blokunu derinleştirmektedir. Sürecin optimizasyonu için bölgesel yatak koordinasyon sistemlerinin gözden geçirilmesi elzemdir.

4. Ulusal Acil Tıp Kongresi
Türkiye Acil Tıp Vakfı
Anı Yönet, Umuda Şans Ver
9-11 HAZİRAN ELEKUS RESORT HOTEL, K.K.T.C

Yayın No: PS - 118

Nefes Darlığı Ve Hipoksi İle Başvuran Hastada Psödo-TTP Benzeri Pernizyöz Anemi Olgusu

Zülküf Eralp[1] , Nurbaki Kılıç[1] , Hakan Çelik[1] , Özgür Söğüt[1]

[1]Sağlık Bilimleri Üniversitesi Haseki Eğitim Ve Araştırma Hastanesi

Giriş/Amaç: Dispne acil serviste sık görülen bir başvuru nedenidir ve çoğunluklakardiyopulmoner nedenler ön planda düşünülmektedir. Ancak ağır anemi de ciddi hipoksive nefes darlığı ile prezente olabilir. Bu olguda başlangıçta trombotik trombositopenikpurpura (TTP) düşünülen ancak ileri incelemelerde ağır vitamin B12 eksikliğine bağlıpernisiyöz anemi saptanan genç hasta sunulmuştur.

Olgu: Yirmi iki yaş kadın hasta yaklaşık bir haftadır devam eden nefes darlığı, halsizlik ve baş dönmesi şikayetleri ile acil servise başvurdu. Başvuru sırasında belirgin soluk görünümü mevcuttu. Dispneik görünümde olan hastanın dss:30, SpO_2:%70 olarak ölçüldü. İlk hemogramında Hb:5.1g/dL ve trombosit:58x10^3/µL saptandı. Kontrol tetkiklerinde Hb:4.2 g/dL'ye kadar geriledi. İndirekt hiperbilirubinemi, yüksek LDH, düşük haptoglobin ve trombositopeninedeniyle ön planda TTP düşünüldü ve hasta reanimasyon yoğun bakım ünitesine yatırıldı.

Periferik yaymada hipersegmentasyon, anizositoz ve makroovalositler izlendi,belirgin şistosit saptanmadı. Vitamin B12 düzeyi <105 olarak bulundu. Otoimmün gastrit öyküsü ile birlikte değerlendirilerek pernisiyöz anemi düşünüldü. Hastaya eritrosit süspansiyonu replasmanı ve vitamin B12 tedavisi başlandı. Takiplerinde retikülosit krizi geliştiği izlendi. Tedavi sonrası Hb ve trombosit değerlerinde belirgin düzelme sağlandı.

Sonuç: Dispne ile başvuran hastalarda yalnızca kardiyopulmoner nedenlere odaklanılmamalıdır. Özellikle belirgin solukluğu bulunan genç hastalarda ağır anemi ve vitamin B12 eksikliği ayırıcı tanıda düşünülmelidir. Pernisiyöz anemiye bağlı psödo-TTP tabloları gerçek TTP'yi taklit edebilir.

Yayın No: PS - 120

Akut Benzodiazepin İntoksikasyonu: Olgu Sunumu

Begüm Avcı[1], Elif Beyza Ceylan[1]

Begüm Avcı / Marmara Üniversitesi Eğitim ve Araştırma Hastanesi

Giriş/Amaç: Benzodiazepinler yaygın olarak kullanılan ilaçlardır. Genel olarak güvenli kabul edilmekle birlikte, aşırı doz alımı veya uygunsuz kullanımı santral sinir sistemi depresyonuna yol açarak hafif sedasyondan komaya kadar değişen klinik tablolara neden olabilmektedir. Benzodiazepin intoksikasyonu, acil servislerde sık karşılaşılan zehirlenme nedenlerinden biri olup hızlı tanı ve uygun tedaviyi gerektirmektedir.

Olgu: Hastanın demografik özellikleri, klinik başvuru bulguları, vital parametreleri, nörolojik değerlendirmesi, uygulanan tedavi ve takip süreci retrospektif olarak incelendi.

61 yaşında kadın hasta, ilaç intoksikasyonu şüphesiyle acil servise başvurdu. Hastanın eşinden alınan anamnezde, hastanın evde suisidal amaçla yaklaşık 10–15 tablet Rivoclon (klonazepam) aldığı düşünülmekte. Başvurudan yaklaşık bir saat önce hastada giderek artan uyku hali geliştiği ifade edildi. Nörolojik değerlendirmede gks 10, pupiller izokorik, ışık refleksleri doğaldı. Konuşma yavaş ve peltek. Hasta yakın monitörizasyon altına alındı. Hastaya 0,2 mg intravenöz flumazenil uygulandı. Uygulamadan yaklaşık 2 dakika sonra belirgin klinik düzelme gözlendi ve hasta koopere-oryante hale geldi. Ancak flumazenilin yarı ömrünün klonazepama kıyasla daha kısa olması nedeniyle takip sırasında yeniden sedasyon geliştiği gözlendi. Hastanın GKS skorunda yaklaşık her saat başı düşüş meydana gelmesi üzerine tekrarlayan flumazenil dozları uygulandı (bir saat içerisinde toplam maksimum 3 mg olacak şekilde). Klonazepamın yarı ömrünün 50 saate kadar uzayabilmesi nedeniyle hasta ileri takip ve monitörizasyon amacıyla yoğun bakım ünitesine devredildi.

Sonuç: Benzodiazepin intoksikasyonu, acil servislerde sık karşılaşılan ve farklı derecelerde santral sinir sistemi depresyonu ile prezente olabilen bir klinik tablodur. Flumazenil hızlı klinik düzelme sağlayabilse de, özellikle uzun etkili benzodiazepinlerle karşılaştırıldığında daha kısa yarı ömre sahip olması nedeniyle yeniden sedasyon gelişebilmektedir. Bu durum tekrarlayan flumazenil uygulamalarını ve yakın monitörizasyonu gerekli kılmaktadır.

4. ULUSAL ACİL TIP KONGRESİ
Anı Yönet, Umuda Şans Ver
8-11 HAZİRAN ELEKUS RESORT HOTEL, K.K.T.C

Yayın No: PS - 121

Zayıflama Amacıyla Uygunsuz İlaç Kullanımının Karanlık Yüzü: Mounjaro Kaynaklı Öglisemik Ketoasidoz

Ümit Can Yürekli[1], Merve Ağaçkıran[1]

Ümit Can Yürekli / Hitit Üniversitesi Erol Olçok Eğitim Ve Araştırma Hastanesi

Giriş/Amaç: Tirzepatid , obezite ve tip 2DM tedavisinde kullanılan , uzun etkili glukoz bağımlı insülinotropik polipeptit agonisti (GIPRA) ve glukagon benzeri peptit-1 (GLP-1)agonistidir.GIP ve GLP-1 reseptörlerini aktive ederek glukagon sekresyonunu baskılar,iştah kontrolü sağlar;kontrolsüz açlıkla lipolizi tetikleyebilir. Öglisemik diyabetik ketasidoz (ÖDKA) , kan şekerinin normal seyrettiği , bu nedenle tanıda gecikmelere neden olan hayatı tehdit edici bir komplikasyondur .Zayıflamak amacıyla kontrolsüz tirzepatid kullanımı sonrası ÖDKA ile acile başvuran vakayı sunmayı amaçladık .

Olgu: 46 yaş kadın hasta ; acil servise yaklaşık 10 gündür devam eden bulantı , kusma , iştahsızlık, ,ateş , nefes darlığı ile başvurdu.14 yıl önce sleeve gastrektomi öyküsü olan hasta kilo vermek amaçlı, doktor kontrolü dışında 3 haftadır mounjaro ilacı kullandığı, ilk hafta 2.5 mg , ikinci hafta 5mg , 3. Hafta 5mg olarak uyguladığı öğrenildi . 2. haftadaki kullanımda şikayetlerinin başladığı , 3. haftadaki kullanımdan sonra şikayetlerinin katlanarak arttığı , nefes darlığı , güçsüzlük şikayetlerininde eklenmesiyle hastaneye başvurduğu öğrenildi . Başvuruda vital bulgular normal, kan gazında ph: 7.211 ,HCO3 : 13.0mEq/L , PCO2 :33.2 mm/Hg , Laktat :0.52 saptandı. İdrarda keton +4 saptandı . Hasta ÖDKA tanısıyla yatırıldı .2. gün sonunda şifa ile taburcu edildi.

Sonuç: GLP-1 ve GIP reseptör agonistleri, glukagon salınımını baskılayıp insülin sekresyonunu uyarırlar . Açlık dehidratasyon ve karbonhidrat kısıtlaması gibi faktörlerle birleştiğinde , lipoliz artışı ve ketogenez indüklenerek ÖDKA tablosu gelişebilir. Glukoz seviyeleri normal olsa dahi , kontrolsüz tirzepatid kullanan ve açıklanamayan metabolik asidoz durumlarında ÖDKA akılda tutulmalıdır . Zayıflama ilaçlarının kullanımında hekim farkındalığı önem taşımaktadır .

Türkiye Acil Tıp Vakfı 4. ULUSAL ACİL TIP KONGRESİ
Anı Yönet, Umuda Şans Ver
9-11 HAZİRAN ELEKUS RESORT HOTEL, K.K.T.C

Yayın No: PS – 123

Humerus Fraktürü Sonrası Fulminan Multisistem Organ Yetmezliği: Atipik Yağ Embolisi Sendromu Olgusu

Bilge Çavdar, İbrahim Sarbay, Mustafa Çalık
İstanbul Gaziosmanpaşa Eğitim ve Araştırma Hastanesi Acil Tıp Kliniği

Giriş:

Yağ embolisi sendromu (YES), uzun kemik kırıkları sonrasında gelişebilen, nadir ancak mortal seyredebilen bir klinik tablodur. Klasik olarak solunum yetmezliği, nörolojik bozulma ve peteşiyal döküntü triadı ile tanımlanır. Ancak bazı olgularda tipik bulguların tamamı bulunmayabilir ve tanı klinik kriterlere dayanarak konulur. Bu olguda humerus fraktürü sonrası gelişen ve fulminan multisistem organ yetmezliği ile sonuçlanan atipik bir yağ embolisi sendromu olgusu sunulmuştur.

Olgu Sunumu:

Altmış altı yaşında erkek hasta; genel durum bozukluğu, nefes darlığı, bilinç değişikliği ve yaygın ödem nedeniyle acil servise başvurdu. Özgeçmişinde serebrovasküler hastalık ve atriyal fibrilasyon nedeniyle warfarin kullanımı mevcuttu.Yaklaşık 15 gün önce düşme sonucu sağ humerus fraktürü geliştiği ve konservatif olarak takip edildiği öğrenildi. Yakınları tarafından kırığın yaklaşık 10. gününde ekstremitede morarma fark edilmesi üzerine alçının evde çıkarıldığı belirtildi.Başvuru sırasında hipotansiyon, hipoksemi ve yaygın ödem mevcuttu. Sağ üst ekstremitede belirgin şişlik izlendi. Laboratuvar incelemelerinde laktik asidoz, akut böbrek hasarı, belirgin transaminaz yüksekliği, koagülopati ve INR yüksekliği saptandı. Toraks bilgisayarlı tomografisinde bilateral buzlu cam dansiteleri ve plevral efüzyon izlendi. Üst ekstremite arteriyel Doppler ultrasonografisinde distal kesimlerde monofazik akım paterni mevcuttu.Hasta sepsis, pulmoner emboli, yaygın intravasküler koagülasyon ve yağ embolisi sendromu açısından değerlendirildi. Peteşiyal döküntü saptanmadı. Gurd ve Wilson kriterleri doğrultusunda; uzun kemik kırığı öyküsü, hipoksemi ve nörolojik bozulma varlığı nedeniyle yağ embolisi sendromu ön tanıları arasında değerlendirildi. Klinik süreçte çoklu organ yetmezliği hızla ilerledi. Yoğun bakım yatışı planlanan hasta, takip sürecinde eksitus oldu.

Tartışma ve Sonuç:

Yağ embolisi sendromu çoğunlukla femur ve pelvis gibi uzun kemik kırıkları sonrasında görülmekle birlikte üst ekstremite kırıklarından sonra da gelişebilir. Klinik tablo mekanik embolizasyon ve sistemik inflamatuvar yanıtın birleşik etkisi ile ortaya çıkmaktadır.Bu olguda peteşiyal döküntü bulunmaması, beyin MR görüntülemesinin yapılamamış olması ve histopatolojik doğrulamanın bulunmaması nedeniyle kesin tanı konulamamıştır. Bununla birlikte uzun kemik kırığı öyküsü sonrası gelişen hipoksemi, nörolojik kötüleşme, bilateral pulmoner infiltrasyonlar ve hızla ilerleyen multisistem organ yetmezliği yağ embolisi sendromunu güçlü şekilde düşündürmektedir.Travma öyküsü bulunan ve açıklanamayan solunum yetmezliği ile başvuran hastalarda, özellikle radyolojik infiltrasyonların eşlik ettiği durumlarda yağ embolisi sendromu ayırıcı tanıda mutlaka akılda tutulmalıdır.

Şekil 1. Sağ humerus proksimal kırığı ile birlikte bilateral yaygın pulmoner buzlu cam opasiteleri

KAYNAKLAR

1. Gurd AR, Wilson RI. The fat embolism syndrome. J Bone Joint Surg Br. 1974.
2. Mellor A, Soni N. Fat embolism. Anaesthesia. 2001.
3. Kosova E, Bergmark B, Piazza G. Fat embolism syndrome. Circulation. 2015.
4. ATLS Student Course Manual, 11th Edition.

Yayın No: PS - 124

İnsidental Pulmoner Tromboemboli

Rıvdan Topcu[1], Pola Şerif Karacan[1], Dilay Yeşilmen[1], Erdem Çevik[1]

Rıvdan Topcu / Sultan 2.Abdülhamid Han Eğitim ve Araştırma Hastanesi

Giriş/Amaç: Pulmoner emboli (PE); genellikle derin ven trombozundan kaynaklanan bir trombüsün pulmoner arterleri tıkaması sonucu gelişen, akciğer dolaşımında kan akımını azaltan veya tamamen engelleyen, akut ve potansiyel olarak yaşamı tehdit eden bir venöz tromboembolik hastalıktır. [1].

Olgu: 67 yaşında erkek hasta; üşüme, titreme, halsizlik, oral alımda azalma, genel durum bozukluğu ve son bir haftadır artan yürüyememe şikâyetleri ile acil servise başvurdu. Hastanın anamnezinde metastatik pankreas adenokarsinomu (akciğer metastazı mevcut), 1 ay önce geçirilmiş miyokard enfarktüsü, ritim bozukluğu, hipertansiyon, diabetes mellitus ve serebrovasküler olay öyküsü mevcuttu. Hastanın yaklaşık 11 kür FOLFIRINOX tedavisi aldığı, sonrasında progresyon nedeniyle gemcitabin paklitaksel tedavisine geçildiği ve son kemoterapi sonrası belirgin halsizlik ile 3 haftadır immobil hale geldiği öğrenildi.

Solunum sesleri bilateral azalmış olarak değerlendirildi. Bilateral pretibial ödem mevcuttu ve alt ekstremiteler arasında çap farkı izlendi (+++/++) fakat ısı farkı izlenmedi. Kontrastlı abdominal BT'nin pulmoner fazında sol ana pulmoner arter düzeyinde pulmoner tromboemboli lehine dolum defekti izlendi. Hastanın önceki görüntülemelerinde pulmoner emboli bulgusunun olmadığı belirtildi. Ekokardiyografide sağ kalp yüklenmesini destekleyen belirgin bulgu saptanmadı; ejeksiyon fraksiyonu %55 olarak değerlendirildi. Hasta incidental PTE tanısıyla göğüs hastalıkları servisine interne edildi.

pte

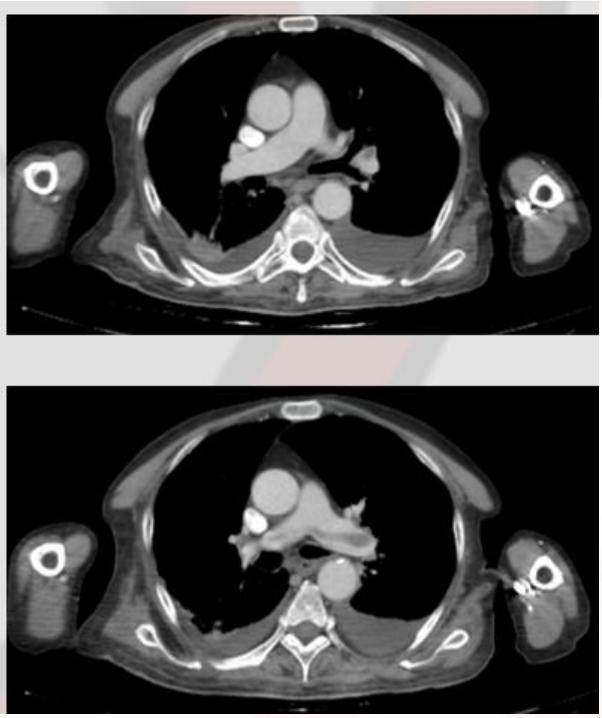

Sonuç: Bu olgu; malignite hastalarında saptanan "insidental" pulmoner embolilerin klinik olarak benign kabul edilmemesi gerektiğini, özellikle pankreas kanseri gibi yüksek tromboembolik risk taşıyan malignitelerde multidisipliner yaklaşım, erken antikoagülasyon ve yakın klinik izlemin prognoz açısından kritik önem taşıdığını göstermektedir. Ayrıca rutin evreleme görüntülemelerinde pulmoner vasküler yapıların dikkatli değerlendirilmesinin, asemptomatik ancak mortal seyredebilme potansiyeli taşıyan tromboembolik olayların erken tanısına katkı sağlayacağı düşünülmektedir.[2][3].

Yayın No: PS - 125

Nadir Bir Akut Karın Nedeni: Dev Hepatik Arter Anevrizması

Emre Yılmaz[1], Serhat Ersöz[1], Güven Yılmaz[1], Mustafa Çalık[1]

Emre Yılmaz / SBÜ Gaziosmanpaşa Eğitim ve Araştırma Hastanesi, Acil Tıp Kliniği, İstanbul

Giriş/Amaç: Hepatik arter anevrizmaları (HAA), visseral arter anevrizmalarının yaklaşık %20'sini oluşturan, nadir ancak rüptür geliştiğinde yüksek mortalite ile seyreden vasküler patolojilerdir . Klinik prezentasyon çoğunlukla non-spesifik olup tanı gecikmesine neden olabilir. Bu olgu sunumunda, atipik göğüs ağrısı ve dispne ile acil servise başvuran, görüntüleme yöntemleri sonucunda dev hepatik arter anevrizması saptanan bir hastanın sunulması amaçlandı

Olgu: Altmış dokuz yaşında erkek hasta, 3–4 saat önce başlayan, karından göğse yayılan sağ taraflı ağrı ve nefes darlığı şikâyetiyle acil servise başvurdu.Hasta akut karın,kardiyak ve vasküler patolojiler açısından tetkik edildi.Elektrokardiyogramda normal sinüs ritmi izlendi.Kardiyak markerlar,karaciğer fonksiyon testleri,akut faz reaktanları normal saptandı.Hastada acil kardiyak, cerrahi patoloji saptanmadı ancak hastanın ağrısının devam etmesi ve hipertansif seyretmesi üzerine vasküler patolojilerin dışlanması planlandı.

Başvuru anında vital bulguları; kan basıncı 160/100 mmHg, nabız 83/dk, oksijen satürasyonu %99 ve ateş 36.5°C olarak değerlendirildi. Fizik muayenede sağ üst kadranda minimal palpasyonla hassasiyet saptandı. Laboratuvar incelemelerinde belirgin patoloji izlenmedi. Batın ultrasonografisinde hepatik arter düzeyinde anevrizmatik dilatasyon şüphesi üzerine torakoabdominal BT anjiyografi görüntülemesi yapıldı. Görüntülemede yaklaşık 6×8 cm boyutlarında, lümen içerisinde parsiyel tromboze alanlar içeren dev hepatik arter anevrizması saptandı.

Yatak Başı USG Görüntüsü

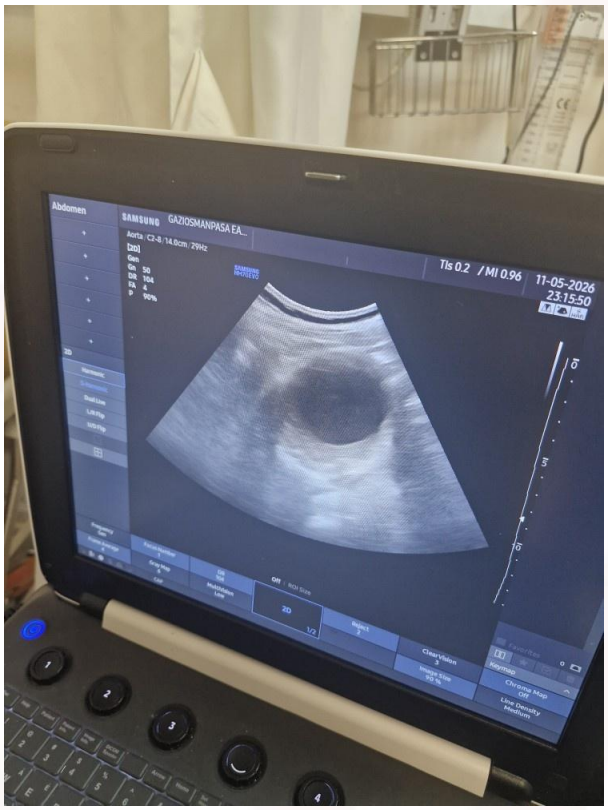

Bilgisayarlı Tomografi Görüntüsü

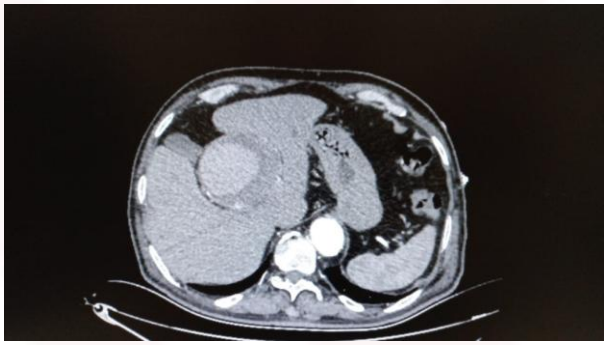

Sonuç: Hepatik arter anevrizmaları; akut kolesistit, peptik ülser hastalığı ve kardiyak kaynaklı ağrıları taklit edebilen nadir vasküler acillerdendir. Özellikle 2 cm üzerindeki anevrizmalarda rüptür riski belirgin olarak artmaktadır. Sunulan olguda anevrizmanın dev boyutlara ulaşmış olması nedeniyle yüksek mortalite riski mevcuttu . Sonuç olarak, non-spesifik üst abdominal ağrı ve atipik göğüs ağrısı ile başvuran hastalarda visseral arter anevrizmaları ayırıcı tanıda düşünülmeli; erken görüntüleme ve multidisipliner yaklaşımla müdahale planlanmalıdır.

Yayın No: PS - 126

Parkinson Hastalığında Akut Rijidite ve Tremor Ataklarının Gizli Tehlikesi: Rabdomiyoliz Tanısında Acil Servis Farkındalığı

Muhammed Arvasi[1], Melisa Eldelekli[1], Mecit Düzgören[1], Salih Fettahoğlu[1], Ahmet Emir Sarı[1], Serkan Doğan[1], Munisahan Güvercin[1]

Muhammed Arvasi / Kanuni Sultan Süleyman Eğitim Araştırma Hastanesi

Yayın No: PS - 127

İntraserebral Kanama

Rıdvan Topcu[1], Pola Şerif Karacan[1], Dilay Yeşilmen[1], Erdem Çevik[1]

Rıdvan Topcu / Sultan 2.abdulhamid Han Eğitim ve Araştırma Hastanesi

Giriş/Amaç: İntraserebral kanama (ICH), inmenin bir alt türü olup, beyin parankimi içinde ventriküllere kan yayılımı olsun veya olmasın hematom oluşmasıyla karakterize yıkıcı bir durumdur. Travmatik olmayan ICH, tüm inmelerin %10-15'ini oluşturur ve yüksek morbidite ve mortalite ile ilişkilidir [1].

Olgu: 49 yaşında kadın hasta, aynı sabah başlayan daha önce olmayan baş ağrısı şikayeti ile uyanmış. Acil servisimize başvurmadan önce bir dış merkeze başvurduğunu semptomatik tedavi aldığını ve akabinde taburcu edildiğini beyan etmekteydi.

Kan tetkiklerinde akut patoloji yoktu. Hastanın aynı gün ikinci başvurusu ve şikayetlerinin ilerlemesi üzerine yapılan kontrastsız beyin tomografisinde solda parietal lob düzeyinden sol lateral ventriküle, 3.ventriküle ve 4.ventriküle açılan parankimal hematom alanı izlenmiştir ve tansiyon arteriyel yüksekliğinden dolayı nikardipin infüzyonu başlatılmıştır.

Sonuç: İkinci başvuruda semptom progresyonu tarifleyen hastalarda tekrar vital değerlendirme, ayrıntılı nörolojik muayene ve erken görüntüleme kritik öneme sahiptir. Bu olguda ikinci başvuruda çekilen kontrastsız beyin BT'de intraventriküler yayılım gösteren parankimal hematom saptanması, erken görüntülemenin yaşam kurtarıcı önemini ortaya koymaktadır. İlk değerlendirmesi benign görünse dahi klinik progresyon, yeni nörolojik semptom gelişimi ve kontrolsüz hipertansiyon varlığında intrakraniyal kanama dışlanana kadar ileri tetkik yaklaşımı sürdürülmelidir. [2]

Kontrastsız Beyin BT

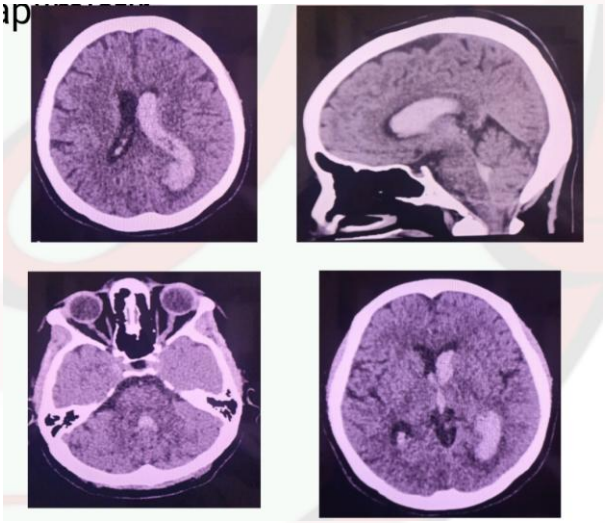

Yayın No: PS - 128

Chiari Network: Pulmoner Emboli İçin Gerçekten Koruyucu Mu?

Ekin Güneri[1], Gamze Alsu[1], Erdem Çevik[1], Dilay Yeşilmen[1]

Ekin Güneri / Sultan 2. Abdülhamid Han Eğitim ve Araştırma Hastanesi

Giriş/Amaç: Pulmoner Emboli (PE), vücudun başka bir yerinde oluşan materyalin (örneğin trombüs, tümör, hava veya yağ) pulmoner arterin ya da onun bir veya daha fazla dalının tıkanmasına neden olması durumunu ifade eder. Chiari Network'ü, kavo-atriyal kavşakta elek benzeri etkisi nedeniyle inferior vena kava filtresi görevi görerek pulmoner emboliden koruduğu da belirtilmiştir. Bizler de vaka sunumumuzda IVC filtresi görevi gördüğünü düşündüğümüz chiari networküne sahip bir hastada tespit ettiğimiz pulmoner emboli vakasını paylaşmayı amaçladık.

Olgu: 52 yaşında erkek hasta, tarafımıza efor ile artan nefes darlığı şikayeti ile başvuruyor. Son 5 gündür evine giderken 2 kat merdiven çıkarken bile zorlandığını, 5 gün öncesine kadar hiç böyle bir şikayetinin var olmadığını beyan ediyor. Bilinen hiperkolesterolemi tanılı fakat düzenli kullandığı bir ilaç yok. Fizik muayenesinde solunum sesleri doğal, bilateral eşit görüldü. Pretibial ödem mevcut fakat çap, renk, ısı farkı yok.Geliş vitallerinde kan basıncı 120/85 mmHg, nabız 87 atım/dakika, saturasyon oda havasında 97 olarak ölçüldü.

Hastaya yapılan tetkiklerde, hastanın ekgsinde DI ve AVL'de T negatiflikleri mevcut. Kardiyak belirteçler yüksek görüldü (Troponin: 73.54 ve NT -Pro BNP: 1218), diğer tahlillerinde anlamlı patoloji görülmedi.Kardiyolojiye konsülte edilen hastanın EKO'sunda D-Shape ve sağ ventrikülde Chiari Network'ü izlendi, intrakardiyak kitle trombüs abse, vejetasyon izlenmediPulmoner emboli şüphesiyle değerlendirilen hasta, Pulmoner BT Anjiyo ile görüntülendi. Bilateral ana pulmoner arterlerde pulmoner tromboemboli lehine dolum defekti izlendi.

Pulmoner BT Anjiyo

Pulmoner BT Anjiyo 2

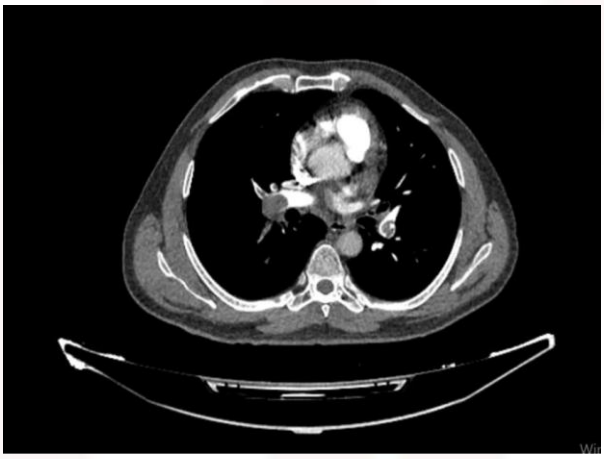

Sonuç: Bacaklardaki proksimal ven derin ven trombozu (DVT), pulmoner embolilerin (PE) çoğunun kaynağıdır (şekil 1). Distal bacak DVT'si nadiren akciğere emboli yapar. Trombüs akciğerde yerleştikten sonra infarktüs, anormal gaz değişimi ve kardiyovasküler bozulma gibi bir dizi patofizyolojik yanıt ortaya çıkabilir.

Yayın No: PS - 129

Gebelikte Yüksekten Düşmeye Bağlı Torakal Vertebra Fraktürü: Olgu Sunumu

Oğuzhan Demir[1]

Oğuzhan Demir / Marmara Üniversitesi Pendik Eğitim ve Araştırma Hastanesi, Acil Tıp Anabilim Dalı

Giriş/Amaç: Gebelikte travma, maternal ve fetal morbidite açısından önemli bir klinik durumdur. Özellikle spinal travmalar, nörolojik defisit ve obstetrik komplikasyonların birlikte görülmesi nedeniyle multidisipliner yaklaşım gerektirir. Bu olguda yüksekten düşme sonrası torakal vertebra fraktürü gelişen ve süreçte fetal distress ile pulmoner emboli izlenen gebe hasta sunulmuştur.

Olgu: 32 haftalık multipar gebe, iş yerinde yaklaşık 3–4 metre yükseklikten geriye doğru düşme sonrası acil servise getirildi. Başvuru sırasında Glasgow Koma Skalası 15 olup koopere ve oryanteydi. Kafa travması, bilinç kaybı, kusma ve nöbet öyküsü yoktu. Fizik muayenede torakolomber bölgede hassasiyet, sol meme altında hiperemi ve bilateral alt ekstremitelerde motor-duyu kaybı mevcuttu. Anal tonus doğal, Babinski ve klonus negatif saptandı.Yatak başı E-FAST incelemesi negatifti. Obstetrik değerlendirmede fetal kalp atımları ve fetal hareketler izlendi. Ultrasonografide yaklaşık 31+4 haftalık canlı intrauterin gebelik saptandı. Alt ekstremite defisitleri nedeniyle çekilen torakolomber MR görüntülemesinde torakal vertebra fraktürü tespit edildi. Acil cerrahi düşünülmeyen hasta takip amaçlı kadın hastalıkları ve doğum servisine yatırıldı. Takibinin ikinci gününde fetal distress gelişmesi üzerine doğum gerçekleştirildi. Postpartum dönemde pulmoner emboli gelişen hasta yaklaşık 3 hafta antikoagülan tedavi aldıktan sonra beyin cerrahisi kliniği tarafından torakal vertebra stabilizasyonu amacıyla opere edildi, paraplejik olarak taburcu edildi.

Gebelikte spinal travmalar nadir görülmekle birlikte anne ve fetüs açısından ciddi komplikasyonlara yol açabilmektedir. Travmalı gebelerde nörolojik muayene ile fetal monitorizasyonun birlikte değerlendirilmesi önemlidir. Ayrıca immobilizasyon ve cerrahi gecikmesi nedeniyle gelişebilecek tromboembolik komplikasyonlar açısından yakın takip gereklidir.

Sonuç: Travmalı gebe hastalarda multidisipliner yaklaşım maternal ve fetal prognoz açısından kritik öneme sahiptir. Spinal travma olgularında nörolojik değerlendirme, obstetrik takip ve tromboemboli profilaksisi eş zamanlı planlanmalıdır.

Yayın No: PS - 130

Akut Hemipleji İle Prezente Olan Spontan Spinal Epidural Hematom: Nadir Bir Olgu Sunumu

Veli Can Kılıboz[1], Merve İrem Atıcı[1], Erdem Korkmazlar[1], İbrahim Toker[1], İsmail Altıntop[1]

Veli Can Kılıboz / Sağlık Bilimleri Üniversitesi, Kayseri Tıp Fakültesi, Kayseri Şehir, Eğitim ve Araştırma Hastanesi

Giriş/Amaç: Spontan spinal epidural hematom (SSEH), yıllık insidansı yaklaşık 1/1.000.000 olan, acil servislerde nadir görülen ancak nörolojik morbiditesi yüksek bir spinal acildir. Genellikle ani başlayan boyun ağrısını takip eden motor kayıplarla karakterizedir. Bu sunumda, akut inme taklidi yapan ve ikili antitrombosit kullanımı öyküsü olan bir SSEH vakasını tartışmayı amaçladık.

Olgu: İkili antitrombosit (Klopidogrel ve Aspirin) tedavisi alan 60 yaşında erkek hasta, ani başlayan boyun ağrısı ve sağ taraflı motor kuvvet kaybı ile başvurdu. Muayenesinde sağ üst ekstremite distal 1/5, alt ekstremite 1/5 motor kuvvet saptandı; ancak kranyal sinir tutulumu veya konuşma bozukluğu izlenmedi. İlk planda yapılan Beyin BT ve difüzyon MRG'nin normal saptanmasıyla supratentorial patolojiler dışlandı. Çekilen servikal ve torakal MRG'de C3-T3 seviyelerinde spinal korda posteriordan bası yapan akut epidural hematom tespit edildi. Hasta Beyin ve Sinir Cerrahisi tarafından acil dekompresyon operasyonuna alındı. Postoperatif 5. günde destekle mobilize olan hastanın 1. hafta kontrolünde motor fonksiyonlarında belirgin iyileşme (Brunnstrom Evre 5-6) gözlendi.

Hastaya Ait Beyin Bt Ve Diff Mr Aksiyel Görüntüsü

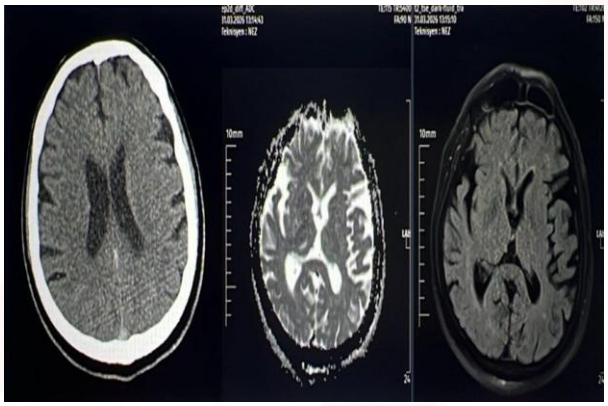

Hastaya Ait Kontrastsız Servikal Vertebra Mr Görüntüsü

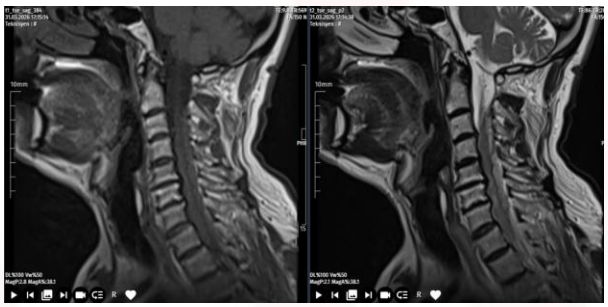

Sonuç: SSEH vakalarının yaklaşık %40-60'ı idiyopatiktir; ancak antiplatelet ve antikoagülan kullanımı en önemli risk faktörleridir.Akut hemipleji ile başvuran ancak kranyal sinir tutulumu olmayan vakalarda spinal patolojiler akla gelmelidir. Spinal MRG, akut fazda T2'de "mozaik patern" göstererek tanıda altın standarttır. Prognozu belirleyen en kritik faktör, semptom başlangıcı ile cerrahi müdahale arasındaki süredir. İlk 24-36 saat içinde yapılan müdahaleler, fonksiyonel iyileşme oranlarını anlamlı derecede artırmaktadır.

Yayın No: PS - 131

Acil Serviste Postprandiyal Senkopun Nadir Bir Nedeni: Trakeal Divertikül

Gözde Kaya[1], Sinem Güzel Öztürk[1], Burcu Bayramoğlu[1], İsmail Tayfur[1]

Gözde Kaya / SANCAKTEPE ŞEHİT PROF.DR. İLHAN VARANK EĞİTİM VE ARAŞTIRMA HASTANESİ ·

Giriş/Amaç: Trakeal divertikül, trakeanın posterolateral duvarından gelişen, çoğunlukla asemptomatik seyreden nadir bir hava yolu anomalisi olup genellikle insidental olarak saptanır. Öksürük, dispne, trakeal irritasyon ve nadiren vagal uyarı aracılığıyla senkop gibi semptomlara yol açabilir. Acil serviste ani başlayan yüz kızarması, nefes darlığı ve senkop yakınmaları olan hastalarda kardiyak ve nörolojik nedenler ön planda düşünülse de yapısal hava yolu patolojileri ayırıcı tanıda yer almalıdır.

Olgu: 56 yaş erkek hasta, yemek yedikten hemen sonra gelişen yüzde kızarıklık, nefes darlığı ve ardından senkop yakınması ile acil servise başvurdu. Başlangıçta anafilaksi, kardiyak nedenler ve pulmoner patolojiler ön planda değerlendirildi; yapılan tetkiklerde belirgin patoloji saptanmadı. Acil servis gözlemi sırasında semptomları gerileyen hastada, yakını tarafından getirilen yiyeceği tüketmesinin ardından benzer semptomların tekrar geliştiği gözlendi. Toraks BT'de trakeanın sağ posterolateral duvarı komşuluğunda trakeal divertikül saptandı (Fig.1). Kulak burun boğaz konsültasyonu istendi ve fleksibl laringoskopik değerlendirmede divertikül ile uyumlu bası etkisi izlendi (Fig. 2). Klinik ve radyolojik bulgular birlikte değerlendirilerek hastanın semptomlarının trakeal divertiküle bağlı olduğu düşünüldü. Hastaya konservatif yaklaşım önerildi, kulak burun boğaz polikliniği kontrolü planlandı ve semptom tetikleyicilerinden kaçınması önerilerek taburcu edildi.

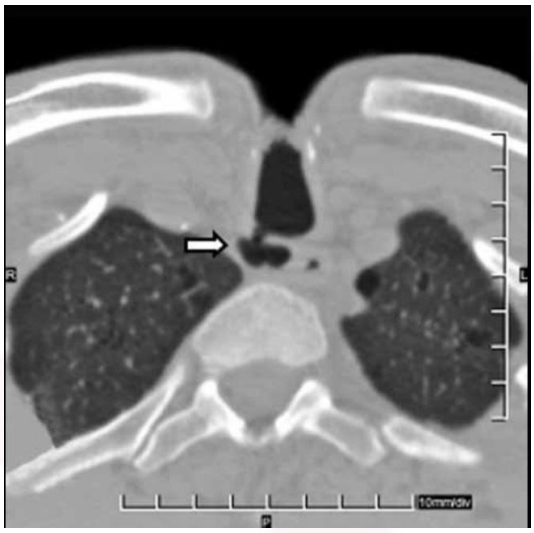

Figür 1. Toraks BT görüntüsünde trakeal divertikül

Figür 2. Fleksibl laringoskopide divertikül ile ilişkili bası etkisi

Sonuç: Trakeal divertikül çoğu zaman asemptomatik seyretse de intratorasik basınç değişiklikleri ve vagal uyarı mekanizmaları aracılığıyla dispne, öksürük ve nadiren senkop gibi semptomlara neden olabilir. Özellikle postprandiyal dönemde ortaya çıkan açıklanamayan semptomlarda ayırıcı tanıda düşünülmesi önemlidir. Bu olguda olduğu gibi toraks BT, tanının ortaya konulmasında yol gösterici olmuş ve nadir hava yolu patolojilerinin acil servis pratiğinde göz ardı edilmemesi gerektiğini göstermiştir.

Yayın No: PS - 132

Tekrarlayan TRALI: Transfüzyon Sonrası Gelişen Akut Solunum Yetmezliği Olgusu

Oğuzhan Demir[1], Eren Onur Karavin[1], Mustafa Altun[1], Ahmet Enes Küçükardalı[1]

Oğuzhan Demir / Marmara Üniversitesi Pendik Eğitim ve Araştırma Hastanesi

Giriş/Amaç: Transfüzyon ilişkili akut akciğer hasarı (TRALI), kan ve kan ürünleri transfüzyonundan sonra gelişen akut hipoksemi ve non-kardiyojenik pulmoner ödem ile karakterize ciddi bir transfüzyon reaksiyonudur. TRALI, transfüzyon ilişkili mortalitenin en önemli nedenlerinden biri olarak kabul edilmektedir.

Olgu: Altmış beş yaşında, over kanseri nedeniyle kemoterapi almakta olan kadın hasta acil servise anemi ve hafif nefes darlığı şikâyeti ile başvurdu. Özgeçmişinde yaklaşık iki yıl önce transfüzyon sonrası gelişen solunum sıkıntısı ve kardiyak arrest öyküsü mevcuttu. Başvuru sırasında solunum sayısı 24/dk, SpO_2 %92 idi ve akciğer oskültasyonunda bazallerde ince ralleri mevcuttu. Laboratuvar tetkiklerinde hemoglobin 6.6 g/dL ve trombosit 20.000/mm^3 saptandı. Hastaya önce 1 ünite aferez trombosit, ardından yavaş infüzyonla 1 ünite eritrosit süspansiyonu verildi. Eritrosit transfüzyonundan yaklaşık bir saat sonra hastada ajitasyon, artan dispne ve takipne gelişti; akciğer oskültasyonunda ralleri apekslere kadar yayılmıştı. Yüksek akım oksijen ve intravenöz furosemid başlanan hasta klinik kötüleşme nedeniyle yoğun bakım ünitesine alındı. Noninvaziv mekanik ventilasyon ve sürekli venovenöz hemodiyaliz ile izlenen hasta 10 gün sonra hematoloji servisine devredildi ve toplam 30 günlük yatış sonrası taburcu edildi.

TRALI, çoğunlukla plazma içeren kan ürünleri sonrası gelişen ve akut respiratuvar distres sendromuna benzer klinik tablo oluşturan bir transfüzyon komplikasyonudur. Transfüze edilen kan ürünlerindeki antikorlar veya biyolojik aktif lipid mediatörleri nötrofil aktivasyonu ve pulmoner kapiller hasara yol açar. En önemli ayırıcı tanı transfüzyon ilişkili dolaşım yüklenmesi (TACO) olup kardiyak yetmezlik bulgularının olmaması ayırıcı tanıda yardımcıdır.

Sonuç: Transfüzyon sonrası gelişen ani solunum sıkıntısında TRALI mutlaka akılda tutulmalıdır. Daha önce transfüzyon reaksiyonu öyküsü bulunan hastalarda dikkatli izlem ve erken destek tedavisi mortaliteyi azaltmada önemlidir.

Yayın No: PS - 133

Nadir Bir Üriner Sistem Enfeksiyonu Bulgusu: Mor İdrar Torbası Sendromu

Salih Tarık Şahin[1], Pola Şerif Karacan[1], Dilay Yeşilmen[1], Erdem Çevik[1]

Salih Tarık Şahin / Sultan 2. Abdulhamid Han Eğitim ve Araştırma Hastanesi Acil Tıp Kliniği

Giriş/Amaç: Mor idrar torbası sendromu, kronik üriner kateteri olan, yatağa bağımlı hastalarda görülen nadir bir klinik tablodur. Triptofan metabolitlerinin bakteriyel enzimler aracılığıyla indigo ve indirubin pigmentlerine dönüşmesiyle kateter ve idrar torbası mor renge boyanır. Hematüri ile karışabilen bu tablo gereksiz tetkiklere yol açabilir. Bu vaka sunumunda acil serviste MİTS tanısı alan bir hastayı sunmayı amaçladık.

Olgu: İskemik serebrovasküler olay sekeli nedeniyle 14 yıldır yatağa bağımlı, kronik üriner kateterli 67 yaşında erkek hasta, idrar torbasında mor renk görülmesi şikayetiyle yakını tarafından acil servisimize getirildi. Son kateter değişiminin üzerinden 11 hafta geçmişti.

Hastaya ait idrar torbasının görüntüsü

Batın rahat defans/rebound yok, vital bulgular stabil, GKS E4M6V1 idi. İdrar torbasında mor renk izlendi. Tam idrar tetkikinde nitrit pozitif, lökosit +++, eritrosit ++++ saptandı. WBC 7.000/mm³, CRP 1,69 mg/L kreatinin 0,72 mg/dL, üre 52 mg/dL idi. Mesane sondası steril şartlarda değiştirildi; sonda değişimi sonrası idrar rengi normale döndü. Üriner sistem enfeksiyonu tanısı ile sefiksim 400 mg reçete edildi; üroloji ve enfeksiyon hastalıkları polikliniği kontrolü önerilerek hasta yakınlarına durum açıklanıp taburcu edildi.

Sonuç: MİTS, ilk kez 1978 yılında tanımlanmış olup uzun süreli kateterizasyonu olan hastalarda %8–27 sıklıkta bildirilmiştir. Risk faktörleri arasında ileri yaş, kadın cinsiyet, yatağa bağımlılık, alkalen idrar, dehidratasyon ve kronik böbrek hastalığı yer alır. En sık izole edilen patojenler Proteus mirabilis, P. aeruginosa, Klebsiella pneumoniae, Morganella morganii, Escherichia coli ve Providencia türleridir. Acil servis pratiğinde MİTS'in tanınması; gereksiz görüntüleme ve invaziv tetkiklerden kaçınmak, hasta yakınlarının kaygısını azaltmak, uygun antibiyoterapiyi başlamak ve kateter değişimini sağlamak açısından kritiktir. Genellikle selim seyirli olmakla birlikte immünsüprese hastalarda ürosepsis dahil ciddi komplikasyonlar bildirildiğinden klinik dikkat sürdürülmelidir.

Yayın No: PS - 134

Diş Ekstraksiyonu Sonrasında Ortaya Çıkan Pnömomediastinum, Pnömoperikardiyum ve Servikofasiyal Amfizem

İklim Marangoz[1], Metin Öner[1], Kaan Yusufoğlu[1], Burcu Genç Yavuz[1], Şahin Çolak[1]

İklim Marangoz / S.B.Ü. Haydarpaşa Numune Eğitim ve Araştırma Hastanesi , Acil Tıp Kliniği İstanbul

Giriş/Amaç: Pnömomediastinum ve servikofasiyal amfizem, diş çekimi sonrasında gelişebilen nadir komplikasyonlardır. Bu komplikasyonun en olası nedeni, diş çekimi işlemi sırasında basınçlı hava kullanılmasıdır. Bu olguda, sağ alt molar diş çekimi sonrasında gelişen yaygın servikofasiyal ve derin boyun amfizemi ile ilişkili pnömomediastinum ve pnömoperikardiyum tablosu sunulmuştur.

Olgu: 32 yaşında kadın hasta, sağ alt molar diş çekimi sonrası gelişen subkutan amfizem şüphesiyle diş hekimi tarafından yönlendirilerek acil servise başvurdu. Hasta, hafif dispne eşliğinde retrosternal göğüs ağrısından şikâyet etmekteydi. Fizik muayenede, sağ temporal bölgeden sağ mandibula ve servikal bölgeye uzanan yaygın krepitasyon palpe edildi. Vital bulguları normal sınırlardaydı.Elektrokardiyografi ve laboratuvar bulgularında özellik saptanmadı.

Bilgisayarlı tomografide, retrofarengeal ve parafarengeal alanların fasyal planları boyunca, “danger space”i de içeren yaygın derin boyun amfizemi izlendi.Ayrıca frontal bölgede ve anterior maksiller sinüste yaygın subkutan amfizem mevcuttu. Buna ek olarak, perikardiyal seviyeye kadar uzanan yaygın pnömomediastinum ile birlikte pnömoperikardiyum saptandı. Hasta göğüs cerrahisi bölümüne danışıldı. Nazal oksijen tedavisi ve intravenöz antibiyotik tedavisini içeren konservatif yaklaşım başlandı. Ek invaziv girişime ihtiyaç duyulmadı.

Görüntüleme

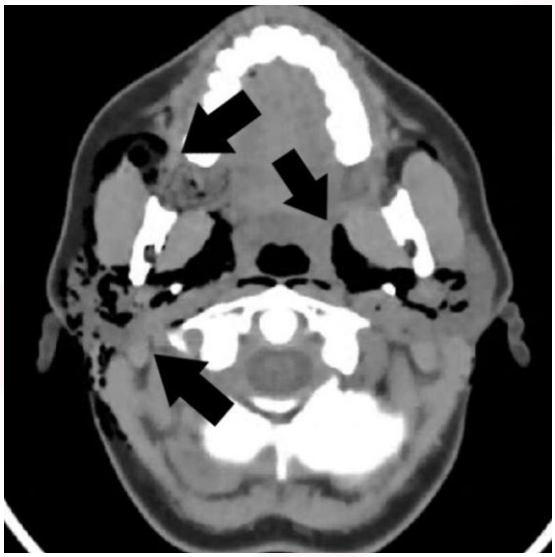

Hastanın Toraks BT'sinde frontal bölgede ve anterior maksiller sinüste görülen yaygın subkutan amfizem

Görüntüleme

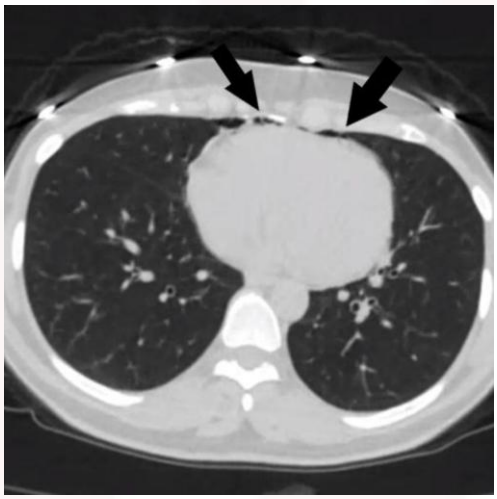

Perikardiyal seviyeye kadar uzanan yaygın pnömomediastinum ile birlikte pnömoperikardiyum

Sonuç: Diş çekimi sonrası gelişen servikofasiyal amfizem ve pnömomediastinum nadir görülmekle birlikte, yaşamı tehdit edebilecek komplikasyonlara ilerleyebilir. Erken tanı ve uygun görüntüleme yöntemleri ile komplikasyonların yayılımı değerlendirilebilir ve çoğu olgu konservatif tedavi ile başarılı şekilde yönetilebilir. Bu olgu, dental girişimler sonrasında gelişebilecek nadir ancak ciddi komplikasyonların erken tanınmasının önemini vurgulamaktadır.

Yayın No: PS - 135

Acil Servis'den Palyatif Bakım Ünitesine Transfer Edilen Hastaların 9 yıllık Analizi

Mehmet Ünaldı[1], Özgür Söğüt[2]

Mehmet Ünaldı / İstanbul Beykoz Devlet Hastanesi

Giriş/Amaç: Palyatif bakım, yaşamı tehdit eden hastalık tanısına sahip olan kişinin acı ve ızdırabının önlenmesi amacıyla tanı anından itibaren başlayan, hasta birey ve ailesinin fiziksel, psikososyal ve ruhsal ihtiyaçlarını karşılayarak yaşam kalitesini iyileştirmeyi amaçlayan disiplinler arası bir bakımdır. Acil servislerin temel amacı akut hastalıkların tanı ve tedavisinin yanında hastaların ağrı ve diğer rahatsız edici semptomların hızlı bir şekilde giderilmesidir.Biz bu çalışmada acil servise başvurup palyatif bakım ünitesine transfer edilen hastaların epidemiyolojik analiz etmeyi amaçladık

Yöntem: 2016-2025 yılları arasında acil servise başvurup sonrasında palyatif bakım ünitesine transfer edilen hastalar retrospektif olarak taranarak çalışmaya alındı.

Bulgular: Toplam 430 hasta çalışmada yer aldı. Hastaların 216'sı erkek 214'ü kadındı.Toplam 258 hasta servisden taburcu edildi, 82 hasta ex oldu ve 90 hasta yatış sonrası yoğun bakım ünitesi'ne transfer edilmişti.182 hasta kanser sebebiyle ünitemize yatırıldı ve sırasıyla akciğer kanseri, kolon kanseri ve meme kanseri yer almaktaydı. Hastalar en az 2 gün en fazla 55 gün olmak üzere servisimizde yatırıldı.

Sonuç: Acil servisler akut travma ya da hastalığa bağlı şok, kardiyak arrest ve aynı zamanda ölüm sürecinin yönetildiği birim olmakla birlikte kronik hastalıkları olan birçok hastanında rutin bakımları yapılmaktadır. Acil servise müracat eden birçok hastada yaşamını sürdürmek ve stabilize etmek için prosedürler ve tedaviler genellikle yeterli olurken kronik kritik hastalık veya hastada özellikle terminal dönem hastalıkları olanlarda yetersiz kalabilir. Acil servislerde ideal bir palyatif bakım hizmeti verilmese de hastaların, değerlendirme, planlama ve gerekli müdahalelere yönelik çok disiplinli takımlara erişim sağlanarak hastaların gerekli müdahaleleri yapılarak, çözüm bulunursa hastalar direkt evlerine taburcu edilebilir ve gerekirse palyatif bakım ünitelerine yatış verilebilir.

Yayın No: PS - 136

Malatya 112'de Adli Vakaların Profili: 11.332 Vakanın Demografik ve Klinik Analizi

Alper Demirkaya[1], Şükrü Gürbüz[2], Serdar Derya[2]

Şükrü Gürbüz / Malatya İnönü Üniversitesi Turgut Özal Tıp Merkezi, Acil Tıp Servisi

Giriş/Amaç: Adli vakalar prehospital sağlık hizmetlerinde önemli bir alt grubu oluşturur ve medikolegal raporlama, kolluk koordinasyonu ile klinik yönetimi bir arada gerektirir. Bu çalışmanın amacı Malatya 112 verilerinde adli vakaların demografik dağılımı, klinik profili ve operasyonel özelliklerini ortaya koymaktır.

Yöntem: Ocak 2025 – Nisan 2026 tarihleri arasında Malatya 112 Acil Sağlık Hizmetleri'ne ait 96.724 vaka geriye dönük incelendi. ASOS sisteminde "Adli Vaka" olarak işaretlenmiş 11.332 olgu çalışma grubunu oluşturdu. Yaş, cinsiyet, çağrı nedeni, ICD-10 tanı, triaj, sonuç, kentsel/kırsal yerleşim ve çağrı saati değişkenleri değerlendirildi.

Bulgular: Toplam 11.332 adli vaka saptandı (%11,72). Hastaların %72,0'ı erkek olup medyan yaş 29 idi. Yaş gruplarına göre dağılım: 0-17 %15,1, 18-29 %35,3, 30-44 %24,0, 45-64 %18,8 ve 65+ %6,7. Çağrı nedenlerine göre en sık trafik kazası (%63,6; n=7.206), ardından yaralama (%13,8), iş kazası (%6,2), medikal (%5,1) ve intihar girişimi (%4,9) yer aldı. Triaj profilinde sarı kod %71,0, yeşil kod %21,0, kırmızı kod %6,3 ve siyah kod %1,5 olarak gözlendi. Hastaneye nakil oranı %72,3, nakil reddi oranı %17,9 idi. Vakaların %72,3'ü kentsel alanlardan, %49,6'sı gündüz mesai saatlerinde kaynaklandı. Pediatrik adli vakalar %15,1 (n=1.707) ve bunların %56,2'si adolesan (12-17 yaş) idi.

Sonuç: Malatya 112 çağrılarının yaklaşık her sekizden biri (%11,72) adli vaka olup büyük çoğunluğu genç erişkin erkek ve trafik kazasıyla ilişkilidir. Pediatrik adli alt grup belirgin bir paya sahiptir; medikolegal raporlama, çocuk koruma ve ekip-emniyet koordinasyon protokollerinin standardize edilmesi sistem kalitesi açısından gereklidir.

Malatya 112'de Adli Vakaların Profili: 11.332 Vakanın Demografik ve Klinik Analizi

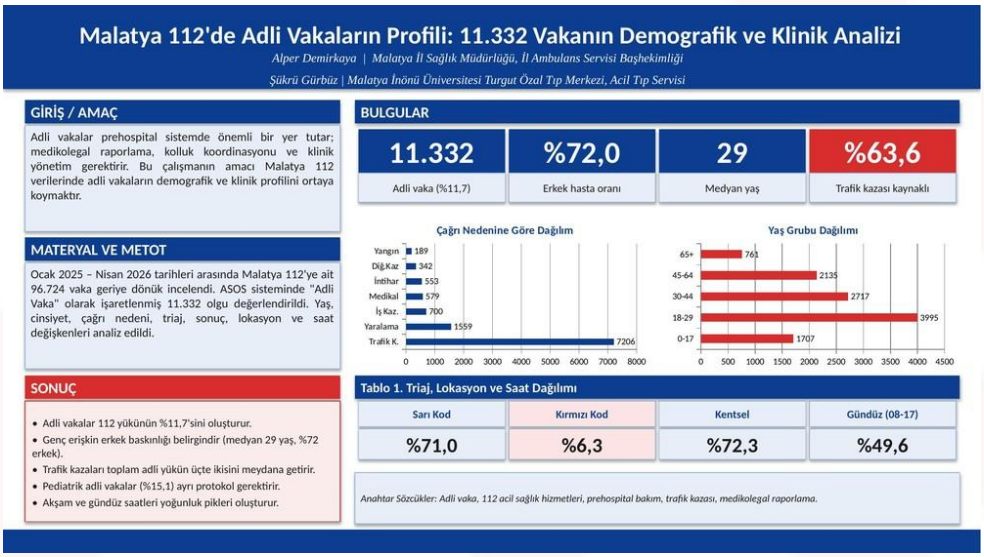

Yayın No: PS - 137

Nonspesifik Semptomların Gölgesinde Bir Enfektif Endokardit Olgusu

Begüm Avcı[1], Ezgi Hilal Ozan[1]

Begüm Avcı / Marmara Üniversitesi Acil Tıp

Giriş/Amaç: Enfektif endokardit kalbin endokardiyal yüzeyinin enfeksiyonu ile karakterize, en sık kalp kapaklarını etkileyen, yaşamı tehdit eden bir hastalıktır. Klinik prezentasyon oldukça değişken olup ateş, titreme ve bilinç durumunda değişiklik gibi nonspesifik semptomlarla ortaya çıkabilir; bu durum tanının gecikmesine neden olabilir. Bu olguda, acil servise titreme, tremor ve bilinç düzeyinde azalma şikayetleri ile başvuran bir enfektif endokardit vakası sunulmuştur.

Olgu: Kronik böbrek yetmezliği nedeniyle düzenli hemodiyaliz tedavisi alan 75 yaşındaki erkek hasta; ateş, titreme ve bilinç değişikliği şikayetleri ile acil servise başvurdu. Hasta yakınlarından alınan anamnezde şikayetlerin yaklaşık 2–3 gündür devam ettiği öğrenildi.Acil servis başvurusunda Glasgow Koma Skalası (GKS) skoru 12 olarak değerlendirildi. Vücut sıcaklığı 39.3°C'ye kadar yükseldi. Elektrokardiyografide 121 atım/dakika hızında sinüs taşikardisi saptandı. İlk değerlendirmede belirgin bir enfeksiyon odağı tespit edilemedi. Diyaliz kateter giriş yeri doğal. Hastanın bilinen kapak hastalığı veya geçirilmiş kardiyak girişim öyküsü bulunmamaktadır. Cilt döküntüsü saptanmadı; Osler nodülleri, Janeway lezyonları ve splinter hemorajiler gözlenmedi.

Laboratuvar incelemelerinde akut faz reaktanlarında yükselme saptandı ve troponin düzeyleri 2300–2400 olarak ölçüldü. Difüzyon MR görüntülemesinde kardiyoembolik etiyoloji ile uyumlu multipl enfarkt alanları izlendi. Ekokardiyografide mitral kapak üzerinde yaklaşık 2 × 2 cm boyutunda vejetasyon ile uyumlu lezyon saptandı. Ardından 30 dakika aralıklarla üç set kan kültürü alındı ve ampirik olarak vankomisin ile seftazidim tedavisi başlandı. Hasta ileri takip ve tedavi amacıyla koroner yoğun bakım ünitesine yatırıldı. Kan kültürü sonuçlarında etken mikroorganizmanın Staphylococcus türleri olduğu belirlendi.

Sonuç: İntravasküler kateter kullanan hemodiyaliz hastalarında enfektif endokardit riski artmaktadır. Bu olgu, ateş ve bilinç değişikliği ile başvuran hastalarda enfektif endokarditin ayırıcı tanıda mutlaka düşünülmesi gerektiğini göstermektedir.

4. Ulusal Acil Tıp Kongresi
Ani Yönet, Umuda Şans Ver
8-11 Haziran Elexus Resort Hotel, K.K.T.C

Yayın No: PS - 138

Pantoprazol İlişkili Anafilaktik Şok: Şiddetli Hipersensitivite Reaksiyonu ve Yönetimi

Mustafa Erbek[1], Berkay Ünlü[1], Yeşim Eyler[1]

Mustafa Erbek / İzmir Şehir Hastanesi

Giriş/Amaç: Anafilaksi, mast hücre aracı maddelerinin ani salınımından kaynaklanan akut ve yaşamı tehdit eden sistemik bir aşırı duyarlılık reaksiyonudur (1). Pantoprazolün güvenli bir yan etki profiline sahip olduğu düşünülse de, hayatı tehdit eden anafilaktik reaksiyonları bildirilmiştir (2). Bu sunumda, pantoprazol alımı sonrası nadir görülen anafilaktik şok tablosuyla başvuran olgu üzerinden, anafilaksi yönetimini tartışmayı amaçladık.

Olgu: Acil servis yönetiminde uygulanan acil hava yolu değerlendirmesi, IM epinefrin dozajlaması ve yardımcı medikal tedaviler yetişkin anafilaksi acil durum yönetim kılavuzlarında yer alan güncel tedavi basamakları referans alınarak karşılaştırmalı olarak incelenmiştir.

Kırk yaşında erkek hasta, pantoprazol aldıktan yarım saat sonra senkop ve yaygın döküntü şikayetleri ile acil servisimize getirildi. Hastanın özgeçmişinde alerjik reaksiyon öyküsü yoktu. Başvuruda, kan basıncı 85/50 mmHg, nabız 72/dakika, oksijen saturasyonu %98 ve kan şekeri 110 mg/dl olarak kaydedildi. Fizik muayenesinde bilinci açık, oryante ve koopere idi. Hastanın uvulasında ciddi ödem, batında yaygın hassasiyet ve tüm vücutta ürtiker plakları tespit edildi. Hasta monitörize edildi. Anafilaksi tedavi protokolü başlatıldı (Tablo 1). İntravenöz 1000 mL sıvı ve 0,5 mg intramusküler adrenalin sonrası uvula ödemi geriledi ve yaşamsal bulgular normale döndü. Laboratuvar rutin tetkiklerinde anormal olarak beyaz kan hücresi 14.48 K/uL ve laktat 2.3 mmol/L saptandı. Bifazik reaksiyon riski nedeniyle 48 saat yoğun bakımda izlendikten sonra poliklinik kontrolü önerisiyle taburcu edildi.

Tablo 1. Anaflaksi Acil Durum Yönetimi

Tedavi	Uygulama ve doz önerileri
Akut yönetim	
1.Epinefrin (Adrenalin)	0.3 - 0.5 mg IM *(Uyluk dış yan yüzeyine)* Gerektiğinde 5-15 dk arayla tekrar. 3 doz sonrası yanıt vermiyorsa, infüzyon için IV epinefrin hazırlayın
2. Pozisyon Yönetimi	Hemodinamik monitörizasyon sağlayın. Hasta tolere edebiliyorsa sırtüstü yatırın Venöz dönüşü (preload) artırır.Kardiyovasküler kollapsı önler.
3. Hava Yolu & Oksijen	15 L/dk Oksijen *(Geri solunumsuz maske ile)* Anjiyoödemden kaynaklanan hava yolu tıkanıklığı belirtileri varsa erken entübasyon yapılmalıdır.
4. Sıvı Resüsitasyonu	1 - 2 Litre IV kristaloid sıvı (SF/RL) bolus uygulayın
5. Albuterol	Epinefrine dirençli bronkospazmlarda, 2,5 ila 5 mg nebülizatörle uygulayın. Gerektiğinde tekrarlayın.
Yardımcı tedaviler (epinefrine yeterli yanıt alındıktan sonra kalan semptomlar için):	
6. H1 antihistaminik	Kaşıntı veya ürtiker için; Setirizin 10 mg IV, veya

7. Yokh antihistaminik	Difenhidramin 25 ila 50 mg IV Kaşıntı veya ürtiker için, 40 mg famotidine IV
8. Glukokortikoid	Kalıcı bronkospazm için, 80 - 125 mg IV Metilprednizolon veya 40-60 mg oral prednizon verilir.
Tedaviye dirençli semptomların tedavisi:	
9. Epinefrin İnfüzyonu	Tedaviye yanıtı yetersiz hastalarda, dakikada 0,1 mcg/kg veya 2 - 10 mcg/dk IV sürekli infüzyon (ağırlığa bağlı olmayan dozlama aralığı) uygulanır.
10. Vazopresörler	Bazı hastalar (epinefrine ek olarak) ikinci bir vazopresöre ihtiyaç duyabilir.
11. Glukagon	Beta bloker kullanan hastalar epinefrine yanıt vermeyebilir, 1 - 5 mg IV (5 dk içinde yavaş), ardından 5-15 mcg/dk infüzyon uygulanabilir
12. Metilen Mavisi	1 - 2 mg/kg IV tek doz (20-60 dakikada).vazoplejiyi iyileştirebilir.
13. Ekstrakorporeal membran oksijenasyonu (ECMO)	Tüm canlandırma çabalarına yanıt vermeyenhastalar için, mümkünse ECMO ekibiyle erken konsültasyon.
Adapted from: Simons FER. Anaphylaxis. J Allergy Clin Immunol 2010; 125: S161.	

Sonuç: Anafilakside acil müdahaleler ve tedaviler genellikle eş zamanlı gerçekleştirilir. Ancak yaşamı tehdit eden solunumsal ve kardiyovasküler semptomların ilerlemesini önlemek için epinefrin tedavisi en kısa sürede verilmelidir (3). Bu olgudaki uvula ödemi ve hipotansiyon varlığı, sistemik reaksiyonlarda adrenalinin erken ve agresif kullanımının önemini vurgulamaktadır.

Yayın No: PS - 139

Erişkin İnvajinasyonu: Nadir Bir Akut Batın Nedeni

Ayşe Nur Filiz[1], Sinem Güzel Öztürk[1], Burcu Bayramoğlu[1], İsmail Tayfur[1]

İsmail Tayfur / Sağlık Bilimleri Üniversitesi, Sancaktepe Şehit Prof. Dr. İlhan Varank Sağlık Uygulama ve Araştırma Merkezi, Acil Tıp Kliniği, İstanbul, Türkiye

Giriş/Amaç: İnvajinasyon bir bağırsak segmentinin bitişik diğer bağırsak segmentine teleskopik olarak girmesidir. Erişkinlerde invajinasyon, bağırsak obstrüksiyonu vakalarının yalnızca %1 ile %5'ini oluşturur. Yetişkin vakaların yaklaşık %90'ında "lead point" (öncü nokta) olarak adlandırılan yapısal lezyon mevcuttur. Bu lezyonlar benign tümörlerden kaynaklanabileceği gibi, özellikle erişkinlerde çoğunlukla malignitelere bağlıdır. Yetişkinlerde invajinasyon, bağırsak tıkanıklığı ve nekrozuna sebep olup sepsis ile sonuçlanabilir. Bu vaka sunumunun amacı, erişkinlerde invajinasyonun acil servis hekimlerince tanınmasının önemini vurgulamaktır.

Olgu: 77 yaş kadın hasta, akut karın ağrısı şikayetiyle acil servisimize başvurdu. Özgeçmişinde apendektomi ve kolesistektomi öyküsü bulunan hastanın vitalleri stabil olarak saptandı. Yapılan fizik muayenesinde batında yaygın hassasiyet ve defans tespit edildi. Uygun analjezi sağlanan hastanın tetkiklerinde venöz kan gazında laktat düzeyi 4 mmol/L olarak ölçüldü. Ayakta direkt batın grafisinde (ADBG) obstrüksiyonla uyumlu şüpheli hava-sıvı seviyeleri izlenmesi üzerine intravenöz (IV) kontrastlı tüm batın bilgisayarlı tomografisi (BT) planlandı. BT incelemesinde, transvers kolon lümeni içerisinde yaklaşık 5 cm boyutunda lipom ile uyumlu nodüler lezyon ve bu lezyonun eşlik ettiği ince bağırsak segmentlerinin kolon içerisine girmesiyle karakterize invajinasyon görüldü. Mevcut invajinasyon ve olası strangülasyon ön tanısıyla genel cerrahi kliniği tarafından acil operasyona alınan hastaya sağ hemikolektomi uygulandı. Postoperatif dönemde yoğun bakım ünitesinde takibi yapılan hasta, klinik iyileşme sağlanarak şifaen taburcu edildi.

Hastanın ADBG görüntüsü

Hastanın BT görüntüsü

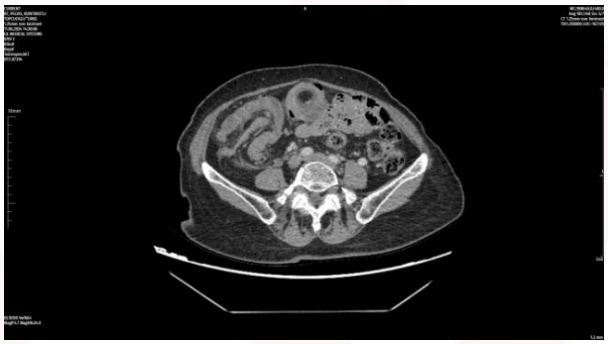

Sonuç: Yetişkin bağırsak invajinasyonu nadir görülen ve nonspesifik semptomlar sebebi ile tanı koyması zor bir durumdur. İnvajinasyon cerrahi bir acil durumdur ve tedavideki gecikmeler yüksek mortaliteye yol açabilir. Acil servis hekimleri tarafından şüphelenilmesiyle erken tanı konulması ve erken cerrahi konsültasyonu oldukça önemlidir.

Yayın No: PS - 140

Metpamid Sonrası Akut Distoni: Olgu Sunumu

Serhat Ceylan[1], İlayda Tamer[1], Muhammed Yaşar Aksuz[1], Mahmut Furkan Ceyhan[1], Mustafa Çalık[1]

Serhat Ceylan / Gaziosmanpaşa Eğitim ve Araştırma Hastanesi

Giriş/Amaç: Metoklopramid (Metpamid), gastrointestinal sistem motilitesini düzenleyen ve bulantı-kusma tedavisinde birinci basamakta yaygın olarak reçete edilen güçlü bir santral ve periferik dopamin (D2) reseptör antagonistidir. Ancak, kan-beyin bariyerini geçmesi nedeniyle, özellikle genç hastalarda ve yüksek dozlarda akut distoni başta olmak üzere ciddi ekstrapiramidal sistem yan etkilerine yol açabilmektedir. Bu olguda, ayaktan oral metoklopramid kullanımı sonrası akut distoni tablosuyla acil servisimize başvuran genç bir hasta sunulmuştur.

Olgu: 19 yaşında kadın hasta, dış merkezde bulantı-kusma şikayetiyle değerlendirilmiş ve semptomatik tedavi amacıyla oral metoklopramid reçete edilerek taburcu edilmiştir. Hasta, evde ilacın ilk dozunu aldıktan yaklaşık iki saat sonra gelişen boyunda şiddetli kasılma, ağrı ve başı geriye doğru zorlu çevirme (tortikolis) şikayetleriyle acil servisimize getirilmiştir. Ayırıcı tanı amacıyla hastadan acil beyin BT, difüzyon MRG, tam kan sayımı ve geniş biyokimya paneli istenmiştir.

Hastanın nörolojik görüntülemesinde intrakranial patoloji, akut iskemi veya kanama saptanmamıştır. Laboratuvar tetkiklerinde elektrolit bozukluğu veya klinik tabloyu açıklayacak sekonder bir patoloji izlenmemiştir. Anamnez ve klinik muayene eşliğinde tablo metoklopramide bağlı ilaç ilişkili akut distoni olarak değerlendirilmiştir. Hastaya tedavi amacıyla 5 mg biperiden (Akineton) intramüsküler (İM) uygulanmıştır. Enjeksiyon sonrası ilk 20 dakika içinde kasılmalar tamamen çözülmüş ve dramatik klinik düzelme sağlanmıştır.

FİZİK MUAYENE

FİZİK MUAYENE

Sonuç: Metoklopramid, acil ve birinci basamak sağlık hizmetlerinde klinisyenlerin sık başvurduğu bir ajandır. Ancak genç popülasyonda beklenmedik distonik reaksiyonlara yol açabileceği unutulmamalıdır. Tanı tamamen klinik olup, antikolinerjik tedaviye yanıt hızlı ve tanı koydurucudur. Reçeteleme aşamasında hastaların bu olası yan etkiler açısından bilgilendirilmesi, hasta anksiyetesini ve gereksiz ileri tetkik maliyetlerini azaltacaktır.

4. Ulusal Acil Tıp Kongresi
Anı Yönet, Umuda Şans Ver
8-11 Haziran Elexus Resort Hotel, K.K.T.C

Yayın No: PS - 142

Malatya 112'de Prehospital Kardiyak Arrest: 821 Vakanın Demografik ve Sonuç Profili

Alper Demirkaya[1], Şükrü Gürbüz[2]

Şükrü Gürbüz / Malatya İnönü Üniversitesi Turgut Özal Tıp Merkezi, Acil Tıp Servisi

Giriş/Amaç: Hastane dışı kardiyak arrest (out-of-hospital cardiac arrest — OHCA) prehospital sistemin zaman ve kalite duyarlı en kritik vaka grubudur. Bu çalışmanın amacı Malatya 112 verilerinde kardiyak arrest olgularının demografik dağılımı, klinik tablosu ve saha sonuçlarını analiz etmektir.

Yöntem: Ocak 2025 – Nisan 2026 tarihleri arasında Malatya 112'ye ait 96.724 vaka geriye dönük incelendi. ICD-10 tanı kodunda "kardiyak arrest" geçen 821 olgu çalışma grubunu oluşturdu. Yaş, cinsiyet, çağrı nedeni, triaj, vaka sonucu (saha ROSC göstergesi olarak hastaneye nakil), ulaşım süresi ve kentsel/kırsal yerleşim değişkenleri analiz edildi.

Bulgular: Toplam 821 kardiyak arrest saptandı (%0,85). Hastaların %60,5'i erkek; medyan yaş 72 olarak hesaplandı. Yaş gruplarına göre dağılım: 0-17 %2,7, 18-44 %10,4, 45-64 %21,1, 65-74 %20,3, 75-84 %25,7 ve 85+ %19,9. Triaj profilinde %92,7 kırmızı kod, %6,9 siyah kod gözlendi. Vakaların %77,3'ü hastaneye nakil ile (saha ROSC göstergesi) sonuçlandı; olay yerinde ölüm oranı genel toplamda %4,9 olarak bulundu. Olay yerinde ölüm oranı yaşla anlamlı biçimde arttı: 45-64 yaşta %0,6 iken 85 yaş üzerinde %11,0'a yükseldi. Pediatrik OHCA 22 vakada saptandı. Medyan ulaşım süresi 8,2 dakika olarak genel popülasyona benzerdi. Vakaların %71,3'ü kentsel, %22,2'si gece saatlerinde gerçekleşti.

Sonuç: Malatya 112 kardiyak arrest olguları yaşlı ve erkek baskın olup hastane öncesi resüsitasyonun yüksek hastane sevki ile sonuçlandığı bir profili yansıtmaktadır. 85 yaş üzerinde olay yerinde ölüm oranı belirgin artmakta; bu durum ileri-yaşlı popülasyonda palyatif bakım algoritmaları ve aile destek mekanizmalarının geliştirilmesi gereğine işaret etmektedir.

Malatya 112'de Prehospital Kardiyak Arrest: 821 Vakanın Demografik ve Sonuç Profili

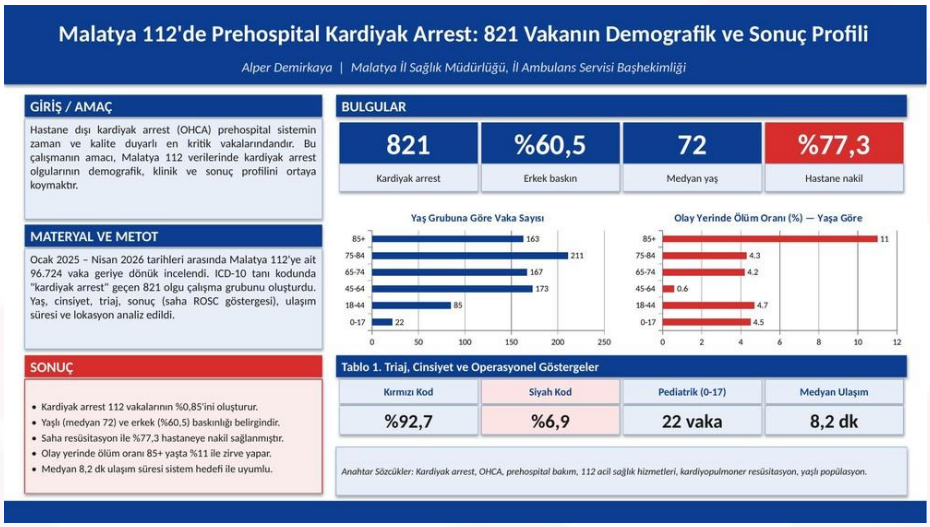

Yayın No: PS - 143

Akut Apandisitte Hiperbilirubinemi: Komplikasyonun Biyokimyasal Öngörücüsü

Talha Burak Turalı[1]

Talha Burak Turalı / Sancaktepe Şehit İlhan Varank Eğitim Araştırma Hastanesi

Giriş/Amaç: Akut apandisit, acil serviste cerrahi müdahale gerektiren patolojilerin başında gelir. Hiperbilirubinemi, akut apandisit olgularında komplikasyon derecesiyle orantılı olarak artmaktadır.Nonkomplike vakalarda %12–35, komplike (gangrenöz, perfore) vakalarda ise %50–91 oranında saptanan bilirubin yüksekliği, komplikasyon şiddeti ile pozitif korelasyon göstermektedir. Bu tablonun, portal bakteriyemi ve inflamatuvarsitokinlerinhepatik fonksiyonları etkilemesiyle geliştiği ileri sürülmektedir. Hepatobiliyer patolojisi olmayan hastalarda bilirubin yüksekliği; komplikasyonu öngörmede ve cerrahi kararını desteklemede değerli bir non-invaziv göstergedir. Bu olgu sunumunda, komplike akut apandisit tanılı bir hastada preoperatif yüksek seyreden bilirubin düzeyinin postoperatif dönemde gerilemesi eşliğinde, hiperbilirubineminin tanısal değeri vurgulanmıştır.

Olgu: Kırk üç yaşında erkek hasta, birkaç gündür devam eden karın ağrısı şikayetiyle acil servise başvurdu. Özgeçmişinde kronik hastalık veya ilaç öyküsü saptanmadı. Başvuru vitalleri stabil olan hastanın fizik muayenesinde sağ alt kadranda yaygın hassasiyet, defans ve rebound pozitifliği saptandı. Laboratuvarda CRP: 82 mg/L, WBC:12bin/μL, kreatinin: 1,54 mg/dL ölçüldü. Hepatobiliyer enzimler normal sınırlardayken; total bilirubin: 5,68 mg/dL ve direkt bilirubin: 0,64 mg/dL (izole hiperbilirubinemi) olarak saptandı. Hepatobiliyer ultrasonografide safra yolları normal bulundu. Kontrastlı batın bilgisayarlı tomografisinde apendiks çapı 12 mm, çevre yağ planlarında kirlenme ve lümende apendikolit izlenerek "komplike apandisit" raporlandı. Genel cerrahi tarafından operasyona alınan hastaya başarıyla laparoskopikapendektomi uygulandı. Postoperatif 2. günde total bilirubinin 1,63 mg/dL'ye, kreatininin 0,87 mg/dL'ye ve CRP'nin 32 mg/L'ye gerilediği görüldü.

Sonuç: hepatobiliyer patoloji olmaksızın saptanan belirgin bilirubin yüksekliğinin apendektomi sonrası hızla gerilemesi; bu durumun apendiks kaynaklı sistemik inflamasyona (portal bakteriyemi, sitokin salınımı) bağlı geliştiğini desteklemektedir. Acil tıp pratiği açısından, karın ağrısıyla başvuran hastalarda izole bilirubin yüksekliği apandisitin komplike seyrine işaret eden ve cerrahi kararı güçlendiren değerli bir parametredir.

Akut Apandisit

Akut Apandisit

4. ULUSAL ACİL TIP KONGRESİ
Anı Yönet, Umuda Şans Ver
8-11 HAZİRAN ELEKUS RESORT HOTEL, K.K.T.C

Yayın No: PS - 144

Hiponatremiye Sekonder Gelişen Brugada Fenokopisi Olgusu

Osman Gazi Karababa[1], Begüm Ezelsoy[1], Mürşide Yaylı[1], Mustafa Çalık[1]

Osman Gazi Karababa / SBÜ Gaziosmanpaşa Eğitim ve Araştırma Hastanesi

Giriş/Amaç: Brugada Fenokopisi EKG'de Brugada Sendromuna benzer tip1-tip2 paternlerin görüldüğü,ancak altta yatan neden düzeldiğinde geri dönüşlü bir durumdur. En sık sebepleri metabolik bozukluklar(hiperkalemi,hiponatremi),miyokard iskemisi,pulmoner emboli,ilaç toksisiteleri ve enfeksiyonlardır. Bu sunumda,acil servisimize atipik göğüs ağrısı ve presenkop atakları ile başvuran,tetkiklerinde hiponatremi ve şüpheli akciğer malignitesi saptanan,klinik korelasyonla Brugada Fenokopisi tanısı konulan nadir bir olguyu sunmayı amaçladık.

Olgu: Olguyu ait klinik ,labaratuvar ve görüntüleme verileri retrospektif olarak değerlendirilmiştir. 66 yaş erkek hasta. 2 gündür atipik göğüs ağrısı ile acil servise başvuruyor. Hastanın son 1 hafta içinde presenkop atakları geçirdiği öğrenildi. 4 ay önce koroner girişim(darlık saptanmamış),Hipertansiyon,Disritmi,Hiperlipidemi öyküsü mevcut. Kullandığı ilaçları Asetilsalisilik Asit,Atorvastatin,Lerkandipin.Genel durumu orta bilinci açık,oryante ve koopere hemodinamisi stabil izlendi. EKG:V1 ve V2 derivasyonlarında Brugada Tip 1/2 morfolojisi ile uyumlu,j-noktasından başlayan belirgin ST elevasyonu ve Sağ Dal Bloğu görünümü saptanmıştır, Akciğer grafisi sonucunda akciğerlerinde nodul görünümleri izlenmiştir. Labaratuvar bulgularında sodyum değeri 120 saptanmış olup diğer tahlil sonuçları normal aralıkta izlenmiştir. Seri troponin takibi ve d-dimer degerleri normal izlenilen hasta kardiyoloji konsülte edildi. Hiponatremiye bağlı Brugada Fenokopi olarak değerlendirildi. Acil serviste sodyum replasmanı yapılan hastanın kontrol ekg sinde aritmi düzelmiş olup, Hasta metabolik sebeplerin düzeltilmesi amacıyla yatışı planlandı

Hastanın İlk Ekgsi

V1 ve V2 derivasyonlarında Brugada Tip 1/2 morfolojisi ile uyumlu, j-noktasından başlayan belirgin ST elevasyonu ve Sağ Dal Bloğu (RBBB) görünümü saptanmıştır.

Sodyum Replasmanı Sonrasında Kontrol Ekgsi

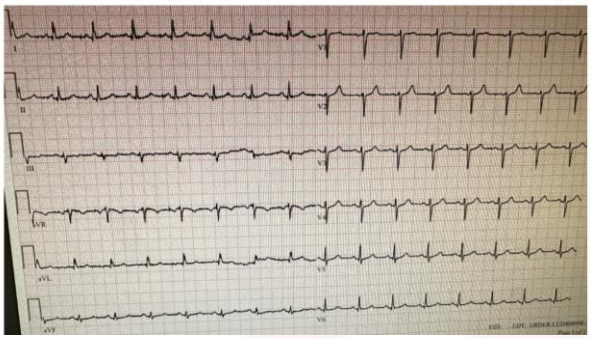

İlk sodyum değeri 120 mEq/L saptanan hastaya sodyum replese edilmiştir. Kontrol sodyum değeri 127 mEq/L olup patalojik ekg bulguları gerilemiştir

Sonuç: Brugada Fenokopisi ve Sendromu fark etmek önemlidir. Yanlış tanıda gereksiz invaziv işlemler yapılabileceği gibi ani kardiyak ölüm riski artabilir. Fenokopi olgularında prognoz genellikle iyidir;çünkü EKG bulguları tetikleyici faktör ortadan kaldırıldığında tamamen kaybolur ve uzun vadeli aritmi riski yoktur. Ancak bazı ağır metabolik bozukluklarda geçici olarak ciddi aritmiler gelişebilir; bu nedenle hızlı müdahale önemlidir.

4. ULUSAL ACİL TIP KONGRESİ
Anı Yönet, Umuda Şans Ver
8-11 HAZİRAN ELEKUS RESORT HOTEL, K.K.T.C

Yayın No: PS - 145

Psikojenik Polidipsiye Bağlı Ciddi Hiponatremi ve Masif Poliüri: Olgu Sunumu

Kerim Durkal[1],Mehmet Selman Çavdar[1], Mustafa Sabak[1], Muhammed Mustafa Demir[2],Abdullah Sait Kendirci[1]

[1] Gaziantep Üniversitesi Tıp Fakültesi, Acil Tıp Anabilim Dalı, Gaziantep, Türkiye

[2] Nizip Devlet Hastanesi, Acil Servis, Gaziantep, Türkiye

Anahtar Kelimeler

Psikojenik polidipsi, hiponatremi, masif poliüri, lityum uyumsuzluğu, bipolar bozukluk, rabdomiyoliz, acil tıp

Giriş: Psikojenik polidipsi (PPD), aşırı sıvı tüketimi ve buna eşlik eden poliüri ile seyreden nadir görülen bir klinik tablodur (1). Hiponatreminin eşlik ettiği polidipsi tablosu özellikle kronik psikoz hastalarında yaygın olarak bildirilmektedir (1,2). Akut hiponatremi gelişen bireylerde davranışsal değişiklikler ve deliryum ortaya çıkabilmekte; bu durum ajitasyon veya psikomotor yavaşlama ile karışabilmektedir (3). Hipotonik ensefalopati ilerleyen süreçte baş ağrısı, bulantı, kusma, nöbet, bilinç değişikliği, letarji ve koma gibi ciddi nörolojik bulgulara neden olabilmekte; bazı olgularda solunum arrestine kadar ilerleyebilmektedir (3-5).

Bilinç değişikliği ile acil servise başvuran, psikiyatrik hastalık öyküsü bulunan bir psikojenik polidipsi vakası sunulmuştur.

Olgu: Elli yedi yaşında erkek hasta bilinç bulanıklığı ve anlamsız hareketler şikâyeti ile acil servise başvurdu. Hasta resüsitasyon odasına alındı, güvenlik çemberi sağlandı. İlk değerlendirmede ajite olan hastanın Glasgow Koma Skalası (GKS) 13 olarak saptandı. Fizik muayenesinde vücut sıcaklığı 36,4°C olup vital bulguları stabildi (Nabız: 67 atım/dk, Kan Basıncı: 123/65 mmHg, SpO_2: %96). Elektrokardiyografisinde normal sinüs ritmi izlendi. Yakınlarından alınan anamnezde; hastanın özgeçmişinde psikiyatrik hastalık öyküsü bulunduğu, günlük su tüketiminin belirgin derecede arttığı ve su içme davranışının kontrol edilemediği öğrenildi. Bunların dışında ek hastalık ve özgeçmişinde öykü yoktu. Kullandığı psikiyatrik ilaçlarla ilgili bilgi edinilememiştir.

Laboratuvar incelemelerinde serum sodyum **118 mmol/L (137–147 mmol/L)**, potasyum **4,14 mmol/L (3,5–5,3 mmol/L)**, klor **86,8 mmol/L (98–107 mmol/L)** ve kreatinin **0,69 mg/dL (0,64–1,09 mg/dL)** olarak saptandı. İdrar dansitesi **1,003 (1,015–1,025)** olarak ölçüldü. Kan gazı analizinde pH 7,431 (7,35–7,45) normal sınırlarda olmakla birlikte PCO_2 31,3 mmHg (35–47 mmHg) ile kompansatuar solunumsal alkaloz ve sodyum **110 mmol/L (136–146 mmol/L)** ile kritik düşük sodyum değeri izlendi. BE −3,2 mmol/L ve $cHCO_3$ 20,4 mmol/L (22–26 mmol/L)

hafif metabolik bileşenin varlığını göstermekte olup bu tablo ağır hiponatremiye eşlik eden laktik asidozla (Laktat: 2,5 mmol/L, 0,5–1,8 mmol/L) uyumluydu; belirgin metabolik asidoz veya keton asidozu saptanmamıştır. Biyokimya (118 mmol/L) ile kan gazı (110 mmol/L) arasındaki sodyum diskordansı, kan gazı cihazlarının iyona seçici elektrot yöntemi kullanmasından kaynaklanmakta olup kan gazı değeri daha güvenilir kabul edildi.
Bilinç değişikliği nedeni olarak organik sebepleri dışlamak için çekilen beyin bilgisayarlı tomografisinde intrakranial kanama saptanmadı; serebral atrofi bulguları izlendi. Difüzyon manyetik rezonans görüntülemesinde akut iskemi lehine difüzyon kısıtlaması izlenmedi; bilateral korona radiata ve sentrum semiovale düzeyinde milimetrik iskemik gliotik değişiklikler saptandı. Psikiyatrik hastalık öyküsünün varlığı ve tanısının net bilinmemesi nedeniyle serum lityum düzeyi çalışıldı; lityum düzeyi terapötik altı 0,1 mmol/L (0,6–1,2 mmol/L) olarak saptanarak ciddi ilaç uyumsuzluğu doğrulandı. Santral sinir sistemi enfeksiyonunu ekarte etmek amacıyla lomber ponksiyon uygulandı; BOS glukoz 77 mg/dL (eş zamanlı PKŞ: 120 mg/dL, BOS/PKŞ oranı: 0,64), BOS total protein 27,49 mg/dL (15–45 mg/dL) normal sınırlardaydı; menenjit paneli, TBC ve Brusella kültürü negatif bulundu.

Yaklaşık 6 saatlik takipte toplam idrar çıkışı yaklaşık 12 litre olarak ölçüldü ve masif poliüri (24 saatte >3L'den fazla idrar çıkışı) olarak değerlendirildi. Klinik bulgular, düşük idrar dansitesi, ciddi hiponatremi ve yakınlarından öğrenilen aşırı su tüketimi öyküsü birlikte değerlendirildiğinde tablo Psikojenik Polidipsi ile uyumlu olarak yorumlandı. Hesaplanan serum osmolalitesi ≈230 mOsm/kg (275–295 mOsm/kg) ile belirgin hipoosmolar tabloya karşın tahmini idrar osmolalitesi ≈120 mOsm/kg olması ADH'nin uygun biçimde baskılandığını ve SIADH'yi dışladığını ortaya koydu. Ayırıcı tanıda Diabetes Insipidus (DI) göz önünde bulunduruldu; ancak DI'da beklenen hipernatremik seyrin aksine olgumuzda belirgin hiponatremi ve aşırı serbest su alımı öyküsünün varlığı bizi PPD tanısına yönlendirdi.
ESE/ERS 2014 Hiponatremi Kılavuzu doğrultusunda %3 hipertonik NaCl infüzyonu başlandı (hedef: ilk saatte 1–2 mmol/L artış, 24 saatte maksimum 8–10 mmol/L). Kontrollü sıvı kısıtlaması uygulandı. Sodyum takip değerleri: 27.04 saat 21:19'da 110 mmol/L (bazal, kan gazı), saat 01:10'da 119 mmol/L, saat 02:38'de 123 mmol/L, saat 04:22'de 130 mmol/L, saat 05:07'de 130 mmol/L olarak izlendi. Psikojenik polidipside aquarezi (birikmiş suyun böbrek aracılığıyla kendiliğinden atılması) nedeniyle sodyum yaklaşık 8 saatte +20 mmol/L artmış; Osmotik demiyelinasyon sendromu ODS riski açısından yakın nörolojik takip yapıldı ve ek nörolojik defisit gelişmedi.
Kontrol tetkiklerinde CK 2840 U/L (50–310 U/L) saptanarak rabdomiyoliz tanısı konuldu; uzun süreli psikomotor ajitasyon ve midazolam infüzyonu (0,05 mg/kg, 8-10 saat) sürecindeki immobilizasyona bağlı olduğu düşünüldü. Yeterli IV hidrasyon sağlandı; kreatinin ve idrar çıkışı yakın takip edildi. Ayrıca CRP 22,4 mg/L (başvuruda 3,0 mg/L) ile belirgin sistemik inflamasyon ve prealbümin 0,19 g/L ile malnütrisyon bulguları saptandı.

Terapötik yaklaşım olarak kontrollü sıvı kısıtlaması uygulanmış ve eş zamanlı olarak psikiyatri konsültasyonu neticesinde hastaya atipik bir antipsikotik olan olanzapin tedavisi başlanmıştır. Olanzapin; hem akut bipolar atağı stabilize etmek hem de atipik antipsikotiklerin kompulsif su içme davranışını azalttığına dair literatür verileri göz önünde bulundurularak seçilmiştir. Tedavi rejiminin ardından hastanın elektrolit dengesinde stabilizasyon sağlanmış, GKS 15'e yükselmiş ve klinik bulgularında belirgin remisyon gözlenmiştir. Hasta kalıcı nörolojik sekelsiz taburcu edilerek psikiyatri polikliniği takibine yönlendirilmiştir.

Tartışma: Psikojenik polidipsi; şizofreni, bipolar bozukluk ve psikotik depresyon gibi çeşitli psikiyatrik hastalıklarla ilişkili olmakla birlikte en sık şizofreni hastalarında görülmektedir. Bazı çalışmalarda şizofreni tanılı bireylerin yaklaşık %11–20'sinde psikojenik polidipsi geliştiği ve bu hastaların yaklaşık %20'sinde hiponatremi ortaya çıktığı bildirilmiştir (1). Psikojenik polidipsi; diğer psikotik bozukluklar, psikotik depresyon, bipolar bozukluk, kişilik bozuklukları, otizm, mental retardasyon ve demans hastalarında da bildirilmektedir (3,6,7). Herhangi bir psikiyatrik hastalık öyküsü olmayan bireylerde de ciddi psikojenik polidipsi gelişebileceği belirtilmiştir (7). Sunulan bu olguda, hastanın uzun süredir devam eden psikiyatrik hastalık öyküsü, literatürde belirtilen kronik psikiyatrik süreçlerle psikojenik polidipsi arasındaki güçlü korelasyonu destekler niteliktedir. Her ne kadar polidipsi; bipolar bozukluk, otizm ve demans gibi geniş bir yelpazede izlenebilse de, hastamızdaki klinik tablo, psikiyatrik bozukluklarda karşılaşılan kompulsif su içme davranışı ve bunun sonucunda gelişebilecek elektrolit imbalansı riskine dikkat çekmektedir.

Psikojenik polidipsinin patofizyolojisi tam olarak açıklanamamış olsa da multifaktöriyel ve kompleks bir süreç olduğu düşünülmektedir (8). Olası mekanizmalardan birinin hipotalamik susama merkezindeki regülasyon bozukluğu olduğu ileri sürülmektedir (9). Kronik aşırı sıvı tüketiminin hipotalamo-hipofizer aksın geri bildirim mekanizmasını bozarak psikojenik polidipsi gelişimine katkıda bulunduğu düşünülmektedir (9). Bazı olgularda uygunsuz antidiüretik hormon salınımı da görülebilmektedir (10); bu durumun kullanılan psikiyatrik ilaçlarla ilişkili olabileceği belirtilmektedir. Dopamin hipersensitivitesinin de tablo gelişiminde etkili olabileceği bildirilmiştir (9). Stres sırasında salgılanan atriyal natriüretik peptidin (ANP) intrahipotalamik vazopressin salınımını inhibe ettiği; serotonerjik mekanizmalar aracılığıyla anjiyotensin-2 üzerindeki inhibitör etkinin ortadan kalkmasının ise polidipsi gelişimine katkı sağlayabileceği öne sürülmektedir (11).

Psikojenik polidipsi tedavisinde çoğu zaman sıvı kısıtlaması yeterli olmaktadır. Ancak ciddi hiponatremi gelişen ağır olgularda acil tedavi olarak hipertonik salin önerilmektedir (3). Klonidin ve enalaprilin serum sodyum düzeyi ve idrar miktarı üzerine olumlu etkileri olduğu bildirilmiştir (12). Lityum ve demekloksiklinin polidipsi tedavisinde faydalı olabileceğini bildiren çalışmalar da bulunmaktadır (3). Psikojenik polidipsi için ilaç tedavilerine ilişkin spesifik protokoller bulunmamaktadır; mevcut kanıtlar ağırlıklı olarak vaka raporlarından ve küçük klinik

çalışmalardan gelmektedir. Atipik antipsikotiklerin (düşük doz risperidon ve olanzapin) kompulsif su içme semptomlarını hafiflettiği vaka raporlarında gösterilmiştir; klozapinin küçük bir çalışmada da faydalı olduğu bildirilmiştir. Bu etki, kronik antipsikotik kullanımı sonrası dopamin reseptör hassasiyetindeki azalmaya bağlanmaktadır (13).
Sunulan olguda derin hiponatremi ve masif poliüri tablosu izlenmiş olup klinik başvurusu ve laboratuvar verileri öncelikle Psikojenik Polidipsi tanısını desteklemiştir. Ayırıcı tanıda polidipsi ve poliüri ile karakterize olan Diabetes Insipidus üzerinde durulmuş olsa da; hastanın anamnezindeki aşırı serbest su tüketimi öyküsü ve eşlik eden belirgin hiponatremi tablosu, DI'da beklenen hipernatremik seyirden uzaklaşmamızı sağlayarak PPD tanısına yönlendirmiştir.

Terapötik yaklaşım olarak kontrollü sıvı kısıtlaması uygulanmış ve psikiyatri konsültasyonu neticesinde olanzapin tedavisi başlanmıştır. Tedavi rejiminin ardından hastanın elektrolit dengesinde stabilizasyon sağlanmış ve klinik bulgularında belirgin remisyon gözlenmiştir.

Sonuç: PPD, özellikle kronik psikiyatrik bozukluklara eşlik eden, derin hiponatremi ve masif poliüri ile seyredebilen; yaşamı tehdit eden nörolojik komplikasyonlara zemin hazırlayabilen, klinik pratikte atlanabilen bir durumdur. Acil servis başvurularında; bilinç değişikliği, ajitasyon veya davranışsal instabilite sergileyen psikiyatrik hastalarda aşırı serbest su tüketimi anamnezi titizlikle sorgulanmalı ve serum elektrolit paneli ivedilikle değerlendirilmelidir.
Özellikle hiponatremik seyirle birlikte görülen masif poliüri varlığında Diabetes Insipidus ile ayırıcı tanının hızla yapılması ve PPD olasılığının göz ardı edilmemesi kritik önem taşımaktadır. Uzun süreli psikomotor ajitasyonlu hastalarda CK takibi rutine alınmalı; rabdomiyoliz erken fark edilmelidir. Erken tanısal farkındalık ve zamanında uygulanan tedaviler, kalıcı nörolojik sekellerin önlenmesi ve mortalite riskinin azaltılmasında hayati rol oynamaktadır.

Yayın No: SS - 149

Acil Serviste Çocuklarda Düşme Olgularının Yönetimi: 261 Çocuk Olgunun Analizi

Mustafa Enes Demirel[1], Güleser Akpınar[2], Selmani Doğan[2]

Selmani Doğan / Başakşehir Çam And Sakura Şehir Hatanesi Acil Tıp A.D. İstanbul,Türkiye

Giriş/Amaç: Çocuklarda düşme, acil servisler üzerinde önemli bir yük oluşturmakta ve hastanede kalış süresinde uzama ile artan maliyetler gibi olumsuz sonuçlara neden olabilmektedir. Bu çalışmanın amacı, bir acil serviste çocuklarda düşme olgularının yönetim sonuçlarının değerlendirilmesidir.

Yöntem: Düşme kaynaklı yaralanma nedeniyle acil servisimize başvuran pediatrik hastalar; yaş ve cinsiyet gibi demografik veriler, Glasgow Koma Skalası, Injury Severity Score skorları, başvuru zamanları, yaralanma bölgesi, tanı, konsülte edilen bölüm, yatış verilen bölüm, hastanede kalış süresi ve maliyetler açısından değerlendirilmiş ve analiz edilmiştir. Acil servisteki ilk yönetim sonrasında gerekli görülen hastalar diğer bölümlerle konsülte edilerek sevk edilmiştir.

Bulgular: Çalışmaya Düzce Üniversitesi Tıp Fakültesi Acil Tıp Klinigine 1 Ocak 2016 ile 31 Aralık 2020 tarihleri arasında başvuran 261 çocuk dahil edildi. Çocuklarda en sık konulan tanılar kırık ve yumuşak doku hasarıdır. En sık yaralanan vücut bölgeleri baş-boyun bölgesi ve ekstremitelerdir. En sık konsültasyon yapılan bölümler beyin ve sinir cerrahisi ile ortopedi ve travmatolojidir. Toplam 101 çocuğa (%38.7) yatış verilmiştir. Hastaların medyan Injury Severity Score değeri 3 ve medyan Glasgow Koma Skalası değeri 15 (8-15) olarak bulunmuştur. Medyan tedavi maliyeti 278.8₺ olarak saptanmıştır. Medyan hastanede kalış süresi 31 (çeyrekler arası aralık, 21-63.5) (çeyrekler arası aralık için 2 sayısal değer verilmeli) saattir. Hastanede kalış süresi ile maliyetler arasında güçlü bir pozitif ilişki saptanmıştır ($r=0.629$, $p < 0.001$).

Acil Servise Başvuru Saatlerinin Dagılımı

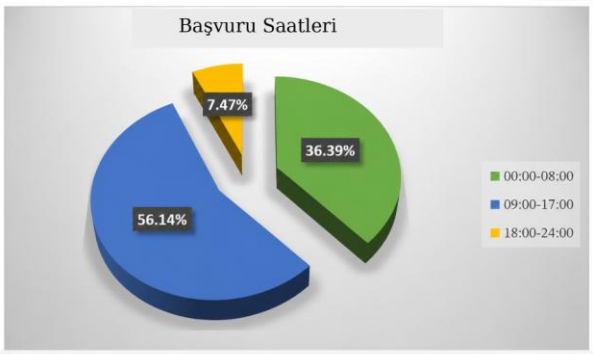

Şekil 1. Acil servise başvuru saatlerinin dağılımı

Şekil-1:Acil Servise Başvuru Saatlerinin Dagılımı

Hastanede Yatırılan Departmanların Dagılımı

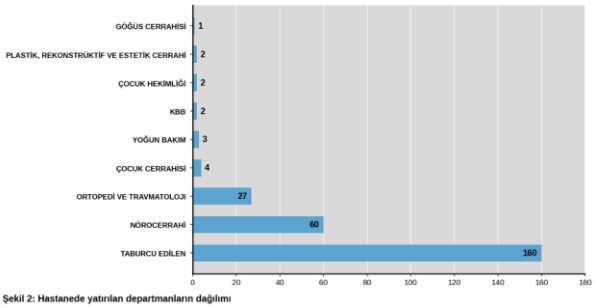

Şekil 2: Hastanede yatırılan departmanların dağılımı

Şekil-2:Hastanede Yatırılan Departmanların Dagılımı

Sonuç: Çocuk yaş grubu düşmeye bağlı yaralanmalar, acil servisin iş yükünü artıran, sağlık sistemi ve toplum için önemli bir yük oluşturan ve maliyeti artıran yaygın olaylardır. Elde ettiğimiz sonuçlar, beklendiği gibi kalış süresi ile tedavi maliyetleri arasında çok güçlü bir ilişki olduğunu göstermektedir.

Yayın No: PS - 146

Karın Ağrısının Ardındaki Sessiz Katastrofi: Spontan İliak Arter Rüptürü

Begüm Avcı[1], Oğuzhan Demir[1]

Begüm Avcı / Marmara Üniversitesi Eğitim ve Araştırma Hastanesi

Giriş/Amaç: Karın ağrısı, acil servise başvuruların en sık nedenlerinden biri olup benign durumlardan yaşamı tehdit eden acillere kadar geniş bir etiyolojik yelpazeyi kapsamaktadır. İlk değerlendirme sırasında sıklıkla yaygın nedenlere odaklanılsa da, nadir görülen ancak ölümcül seyredebilen vasküler patolojiler gözden kaçabilmektedir. İliak arter rüptüründe de klinik prezentasyon çoğu zaman nonspesifik olup tanıda gecikmeye neden olabilmektedir. Erken fark edilmediği takdirde hemorajik şoka bağlı hızlı klinik kötüleşme gelişebilir. Bu nedenle, yüksek klinik şüphe varlığının sürdürülmesi ve uygun görüntüleme yöntemlerinin kullanılması erken tanı açısından büyük önem taşımaktadır.

Olgu: Acil servise karın ağrısı ile başvuran ve bilateral rüptüre iliak arter anevrizması tanısı alan hastanın klinik süreci retrospektif olarak değerlendirildi. Hipertansiyon, koroner arter hastalığı ve serebrovasküler hastalık öyküsü bulunan 72 yaşındaki erkek hasta, karın ağrısına eşlik eden idrar ve gaita inkontinansı şikâyetiyle acil servise başvurdu. Başvuru anında vitalleri stabil, batın muayenesinde alt kadranlarda hassasiyet mevcuttu. Destek tedavilerini alırken hastada diyaforez ve belirgin solukluk gelişti, ardından kan basıncı 40/30 mmHg'ye kadar gerileyerek şok tablosu ortaya çıktı. Hızlı sıvı resüsitasyonu uygulanarak geçici hemodinamik stabilizasyon sağlandı. Bunun üzerine acil bilgisayarlı tomografi anjiyografi görüntülemesi gerçekleştirildi.Görüntülemede bilateral rüptüre iliak arter anevrizmaları saptandı. Kardiyovasküler cerrahi ekibine acil konsültasyon yapıldı. Noradrenalin infüzyonu (0.1 mcg/kg/dk) ile vazopressör desteği başlandı. Sürekli kardiyak monitörizasyon altında acilen ameliyathaneye devredildi.

Figür 1:

Bilateral anevrizmatik iliak arter rüptürü

Sonuç: Bu olgu, özellikle vasküler komorbiditeleri bulunan yaşlı hastalarda açıklanamayan veya hızla ilerleyen hemodinamik instabilite gelişmesi durumunda nonspesifik semptomlarda dahi yüksek klinik şüphenin önemini ortaya koymaktadır. Erken dönemde ileri görüntüleme yöntemleri tanının konulmasında kritik rol oynamaktadır. Hızlı tanı ve acil multidisipliner müdahale, bu hastalarda sağkalımın arttırılması açısından hayati öneme sahiptir.

4. ULUSAL ACİL TIP KONGRESİ
Anı Yönet, Umuda Şans Ver
8-11 HAZİRAN ELEKUS RESORT HOTEL, K.K.T.C

Yayın No: PS - 147

Doğuştan İşitme Engelli Bir Hastada Şüpheli Ensefalitin Başlangıç Bulgusu Olarak Akut İşaret Dili Disfonksiyonu

Furkan Ay[1], Muhammed Yaşar Aksuz[1], Mustafa Çalık[1]

Furkan Ay / Sbü Gaziosmanpaşa Eğitim Ve Araştırma Hastanesi

Giriş/Amaç: Doğuştan sağır bireylerde işaret dili ekspresyonundaki akut bozulma, kortikal patolojinin belirtisi olabilir. Bu sunumun amacı, acil tıp literatüründe az tanımlanmış bu nörolojik alarm semptomunu vurgulamaktır.

Olgu: Çoklu işaret dillerinde akıcı olan 52 yaşında doğuştan sağır bir erkek hasta, akut konfüzyon, ekspresif işaret dili iletişiminde bozulma, yazılı dili uygun şekilde kullanamama ve dezoryantasyon nedeniyle acil servise başvurdu. Aile üyelerine göre hasta normalde Türkçe, Fransızca ve İngilizce tabanlı işaret dili sistemlerini akıcı şekilde kullanmakta olup, bağımsız olarak okuma ve yazılı mesajlaşma yapabilmekteydi. Fizik muayenede bilinci açık olup nörolojik muayenesi doğal olmasına rağmen, ailenin beyanına göre hastanın sorulara cevap verirken kullandığı işaretlerin üç işaret dilinin hiçbirinde karşılığı bulunmamaktaydı. İlk kraniyal görüntülemelerinde (BT ve difüzyon MR) akut patoloji izlenmeyen hastaya ileri tetkik amacıyla lomber ponksiyon (LP) ve elektroensefalografi (EEG) uygulandı.

Beyin omurilik sıvısı analizinde yüksek protein (754 mg/L) ve lenfositik pleositoz (59 hücre/mm³); EEG'de ise sol frontotemporal keskin deşarjlar saptandı. Şüpheli ensefalit tanısıyla ampirik asiklovir ve seftriakson tedavisi başlanan hastanın semptomları 10 gün içinde kademeli olarak geriledi; işaret dili ve yazılı iletişim becerileri tamamen bazal durumuna döndü.

Sonuç: Sağır bireylerde iletişim becerilerindeki akut bozulma, nörogörüntüleme negatif olsa dahi ensefalit gibi durumlar açısından ciddi bir alarm semptomudur. Bu tarz zorlu acil başvurularında yardımcı anamnez, engelliliğe uyarlanmış muayene ve erken LP tanı için hayati önem taşır.

Yayın No: PS - 148

Minör Künt Toraks Travması Sonrası Gelişen Travmatik Pnömomediastinum: Olgu Sunumu

Gülizar Kaçar Aşan[1], Mustafa Çalık[1]

Gülizar Kaçar Aşan / Gaziosmanpaşa Eğitim ve Araştırma Hastanesi

Giriş/Amaç: Travmatik pnömomediastinum, mediastinal yapılarda serbest hava bulunması ile karakterize nadir bir klinik durumdur ve özellikle adölesan yaş grubunda düşük enerjili künt toraks travmaları sonrası seyrek görülmektedir. Bu olgu sunumunda, minör sternal travma sonrası gelişen izole pnömomediastinumun klinik özellikleri, tanı süreci ve yönetimi sunulmuştur.

Olgu: On altı yaşında kadın hasta, okulda sternum ön yüzüne yumruk darbesi aldıktan sonra gelişen retrosternal göğüs ağrısı nedeniyle acil servise başvurdu. Ağrının inspiryum ile arttığı öğrenildi. Fizik muayenede sternum üzerinde hassasiyet dışında patolojik bulgu saptanmadı. Vital bulguları stabildi ve laboratuvar tetkikleri normal sınırlardaydı. Toraks bilgisayarlı tomografisinde mediastinal alanda serbest hava ile uyumlu pnömomediastinum izlendi. Pnömotoraks, hemotoraks, parankimal hasar, trakeobronşial yaralanma ve özofagus perforasyonu lehine bulgu saptanmadı. Hastanın klinik tablosu Macklin etkisi ile ilişkili travmatik pnömomediastinum olarak değerlendirildi.Hasta oksijen desteği, analjezik tedavi ve yakın klinik izlem ile konservatif olarak takip edildi. İzlem sürecinde komplikasyon gelişmeyen hasta, oral alımı açıldıktan sonra şifa ile taburcu edildi.

Sonuç: Adölesanlarda minör künt toraks travması sonrası gelişen göğüs ağrısında pnömomediastinum nadir ancak önemli bir ayırıcı tanıdır. Erken görüntüleme yöntemleri ve dikkatli klinik değerlendirme, eşlik eden ciddi yaralanmaların dışlanması açısından büyük önem taşımaktadır. Hemodinamik olarak stabil hastalarda konservatif yaklaşım başarılı ve güvenli bir tedavi seçeneğidir.

Yayın No: PS - 149

Yeşil Alandan Karaciğer Nakline

Ahmet Burak Polat[1], İbrahim Üçrak[1], Metin Öner[1], Kaan Yusufoğlu[1], Sinem Doğruyol[1], Burcu Genç Yavuz[1], Şahin Çolak[1]

Ahmet Burak Polat / Haydarpaşa numune eğitim araştırma hastanesi acil tıp

Giriş/Amaç: Fulminan hepatit, önceden karaciğer hastalığı olmayan bireylerde hızla gelişen ciddi karaciğer yetmezliği tablosudur. Yüksek mortalite riski nedeniyle erken tanı ve tedavi önemlidir. Bu olgu sunumunda akut HBV enfeksiyonuna bağlı fulminan hepatit gelişen hastanın acil servis yönetimi sunulmuştur.

Olgu: Acil serviste fulminan hepatit ön tanısı alan 36 yaşındaki kadın hastanın klinik, laboratuvar ve tedavi süreci retrospektif olarak değerlendirildi. Hasta; halsizlik, yaygın vücut ağrısı, bulantı, kusma ve iştahsızlık şikâyetleri ile başvurdu. Vital bulguları stabildi. Laboratuvar incelemelerinde INR: 4,82, AST: 17.453 U/L, ALT: 12.391 U/L, total bilirubin: 3,68 mg/dL ve HBsAg pozitifliği saptandı. Anamnezde HBV pozitif kişiyle temas öyküsü mevcuttu. Hasta akut HBV enfeksiyonuna bağlı fulminan hepatit olarak değerlendirildi. Acil serviste yakın takip sonrası karaciğer nakli açısından dış merkeze sevk edildi. Dış merkez kayıtlarında postoperatif 20. günde stabil olduğu görüldü.

Sonuç: Hepatit B virüsü, genellikle kronik enfeksiyonla ilişkilendirilse de, akut enfeksiyon sırasında nadiren (%1'in altında) fulminan hepatite yol açabilir. HDV süperenfeksiyonu ve pre-core/core promotor mutasyonlar gibi bazı virolojik faktörler, bağışıklık sistemini tetikleyerek bu süreci hızlandırabilir. Acil serviste fulminan hepatit nedenli tetkik edilen hastalarda HBV açısından riskli temas öyküsünün sorgulanması ve karaciğer nakil ihtiyacının erken öngörülmesi hastanın sağkalımı için önem arz etmektedir.

Yayın No: PS - 150

T9'da Destrüksiyon, Akciğerde Kavite: Sıradan Olmayan Bir Sırt Ağrısı

Murat Tokyol[1], Burak Şahin[1], Burcu Bayramoğlu[1], İsmail Tayfur[1]

İsmail Tayfur / Sağlık Bilimleri Üniversitesi, Sancaktepe Şehit Prof. Dr. İlhan Varank Sağlık Uygulama ve Araştırma Merkezi, Acil Tıp Kliniği, İstanbul, Türkiye

Giriş/Amaç: Spinal tüberküloz, tüberkülozun vertebral kolon tutulumu ile seyreden nadir ancak ciddi bir ekstrapulmoner formudur. Erken dönemde sırt ağrısı gibi nonspesifik yakınmalarla prezente olabildiğinden tanı gecikebilir. Bu olguda, kronik sırt ağrısı ile başvuran ve pulmoner kaviter lezyon eşliğinde Pott hastalığı ön tanısı düşünülen bir hastanın acil servis değerlendirme süreci sunulmuştur.

Olgu: Olgu, acil servis başvurusu sırasında alınan anamnez, fizik muayene bulguları, laboratuvar sonuçları ve radyolojik görüntülemeler eşliğinde retrospektif olarak değerlendirildi.

54 yaşında erkek hasta acil servise sırt ağrısı şikâyeti ile başvurdu. Yaklaşık iki aydır devam eden sırt ağrısı ve kilo kaybı olduğu, ağrının hareketle arttığı ve başvuru günü ağır kaldırma sonrası belirginleştiği öğrenildi. Fizik muayenede T9 düzeyinde hassasiyet ve bilateral alt ekstremitede kas gücü 3/5 olarak saptandı. Grafilerde sağ akciğerde apikal yerleşimli kaviter lezyon; torakolomber bileşkede vertebra korpus yüksekliğinde azalma izlendi. Torakolomber BT'de T9 vertebra korpusunda destrüksiyona neden olan paravertebral uzanımlı yumuşak doku görünümü ve kemik kortekste sklerotik lezyonlar saptandı (Şekil 1). Aynı incelemede sağ akciğer üst lob apikal segmentte kalın duvarlı, düzensiz sınırlı ve içinde seviyelenen içerik bulunan büyük kaviter lezyon izlendi (Şekil 2). Mevcut klinik ve radyolojik bulgularla Pott hastalığı/spinal tüberküloz ön tanısı düşünülerek göğüs hastalıkları ve beyin cerrahisi konsültasyonları istendi. Spinal MRG ve ileri tanısal değerlendirme planlandı; ancak hasta yatış ve ek tetkikleri kabul etmedi.

Şekil 1

Torakolomber BT sagittal kesitte T9 vertebra korpusunda destrüksiyon, paravertebral yumuşak doku uzanımı ve sklerotik kemik değişiklikleri.

Şekil 2

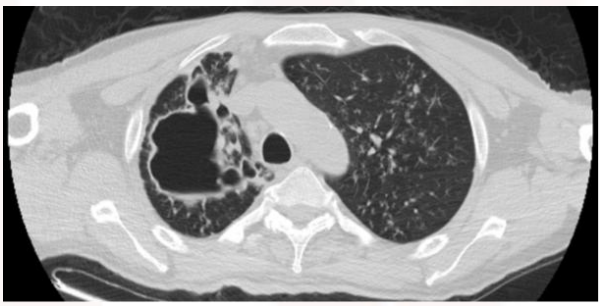

Torakolomber BT aksiyel kesitte sağ üst lob apikal segmentte kalın duvarlı, düzensiz sınırlı, büyük kaviter lezyon.

Sonuç: Kronik sırt ve bel ağrısı olan hastalarda dejeneratif omurga hastalığı öyküsü yanıltıcı olabilir. Kilo kaybı, vertebral hassasiyet, nörolojik defisit ve pulmoner kaviter lezyon birlikteliğinde spinal tüberküloz ayırıcı tanıda düşünülmelidir. Kesin tanı ileri tetkikler ile konulsa da acil serviste erken şüphe tanısal gecikmeyi önlemede kritiktir.

4. ULUSAL ACİL TIP KONGRESİ
Anı Yönet, Umuda Şans Ver
8-11 HAZİRAN ELEKUS RESORT HOTEL, K.K.T.C

Yayın No: PS - 151

"Bozuk Def"e Deva: Magnezyum

Hakan Çamlıca[1], Burak Şahin[1], Burcu Bayramoğlu[1], İsmail Tayfur[1]

İsmail Tayfur / Sağlık Bilimleri Üniversitesi, Sancaktepe Şehit Prof. Dr. İlhan Varank Sağlık Uygulama ve Araştırma Merkezi, Acil Tıp Kliniği, İstanbul, Türkiye

Giriş/Amaç: Torsades de pointes, QTc uzaması zemininde gelişebilen, ventriküler fibrilasyon ve kardiyak arrestle sonuçlanabilecek polimorfik ventriküler taşikardidir. Bu olguda, acil servis monitörizasyonunda torsades de pointes saptanan hastada intravenöz magnezyum tedavisinin öneminin vurgulanması amaçlandı.

Olgu: Olgu; anamnez, fizik muayene, monitör/defibrilatör kaydı, elektrokardiyogram, laboratuvar, görüntüleme, konsültasyonlar ve klinik seyir üzerinden retrospektif değerlendirildi.

83 yaşında kadın hasta halsizlik, öksürük, balgam ve nefes darlığıyla acil servise başvurdu. Özgeçmişinde atriyal fibrilasyon, hipertansiyon, kalp yetmezliği, Parkinson hastalığı ve osteoporoz mevcuttu. Düzenli ilaç öyküsüne ulaşılamadı; QT aralığını uzatabilecek ilaç kullanımı dışlanamadı. Yakınlarından, üç gündür artan solunumsal yakınmalarına ek olarak başvuru gününde düşkünlük ve konuşma yavaşlaması olduğu öğrenildi.Başvuru vital bulguları kan basıncı 146/82 mmHg, nabız 92/dk ve düzensiz, SpO_2 %91, solunum sayısı 24/dk, ateş 36,8°C ve GKS 14/15 idi. Hasta yatağa alınırken monitörizasyon başlatıldı. Eş zamanlı hekim değerlendirmesinde genel durum orta, düşkün görünüm, yavaş konuşma ve yanıt, kaba raller ve bilateral 1+ pretibial ödem saptandı. Nörolojik muayenede lateralizan bulgu yoktu. Monitörizasyon tamamlandığında defibrilatör ekranında torsades de pointes ile uyumlu polimorfik geniş QRS taşikardi izlendi (Şekil 1). Hastaya 2 g intravenöz magnezyum sülfat uygulandı. Tedavi sonrası klinik durumu düzeldi; monitör takibinde ve akabinde çekilen EKG'de atriyal fibrilasyon izlendi. Toraks BT'de perikardiyal ve bilateral plevral efüzyon izlendi. Acil akut nöropatoloji dışlandı. Tablo ön planda aritmiye bağlı geçici serebral hipoperfüzyonla ilişkilendirildi.

Şekil 1. Kardiyak defibrilatör ekranında izlenen, Torsades de Pointes ile uyumlu polimorfik geniş QRS taşikardi görünümü.

Sonuç: Kardiyak komorbiditesi olan hastalarda erken monitörizasyon ve ritmin doğru tanınması kritiktir. Ritm bozuklukları bilinç değişikliği, genel durumda bozulma gibi semptomlarla kendini gösterebilir. Bu nedenle hastaların değerlendirilmesinde aritmilerin dışlanması gerekmektedir. Torsades de pointes saptandığında intravenöz magnezyum tedavisinin gecikmeden uygulanması hayat kurtarıcı olabilir.

Yayın No: PS - 152

DVT Negatif D-Dimer Pozitif: Hikayenin Asıl Kahramanı Kim?'

Elmas Tohumoğlu Kaya[1]

Elmas Tohumoğlu Kaya / Sağlık Bilimleri Üniversitesi Bursa Şehir Hastanesi

Giriş/Amaç: Acil servise alt ekstremite ödem şikayeti ile başvuran hastalarda öncelikle yaşamı tehdit edecek tanılar dışlanmalıdır. Bu tabloda özellikle derin ven trombozu (DVT), pulmoner emboli, akut kalp yetmezliği veya akut böbrek yetmezliği gibi sistemik nedenler ön planda ekarte edilmelidir. DVT şüphesi ile yapılan alt ekstremite doppler ultrasonografisinde trombüs saptanmaması çoğu kez klinisyeni rahatlatan bir bulgu olarak değerlendirilmektedir. Ancak bu durum, kalıcı tromboembolik sürecin tamamen dışlandığı anlamına gelmeyebilir ve diğer laboratuvar bulgularının göz ardı edilmesi, altta yatan ciddi tromboembolik süreci gecikmiş tanılara yol açabilir.

Olgu: Kırk üç yaşında erkek hasta, iki gün önce dış merkeze bilateral alt ekstremite ödem şikayeti ile başvurmuş. Yapılan alt ekstremite Doppler ultrasonografisinde DVT saptanmamış. Tam idrar tetkikinde proteinüri ve hematüri izlenmesi üzerine poliklinik kontrolü önerilerek taburcu edilmiş.Hasta, şikayetlerinde artış ve yeni başlayan atipik göğüs ağrısı nedeniyle acil servise tekrar başvurdu. Fizik muayenede genel durum orta, hafif takipneik ve bilateral pretibial ödem mevcuttu. Hastanın vital bulgularında hipotansiyon ve taşikardisi olması üzerine alınan kan tetkiklerinde D-dimer yüksek saptandı. Bunun üzerine Pulmoner Emboli ön tanısı ile yapılan ileri görüntülemede bilateral pulmoner emboli saptandı ve trombolitik tedavi uygulandı. Göğüs hastalıkları yoğun bakım ünitesine yatış yapılan hastanın ileri tetkiklerinde belirgin proteinüri ve hipoalbüminemi saptandı. Bulgular doğrultusunda hasta nefrotik sendrom tanısı alarak ilgili kliniğe devredildi.

Nefrotik sendromlu hastalarda patogenez net olarak açıklanamamakla beraber sıklıkla ilk üç ay içerisinde venöz tromboemboli riskinin anlamlı derecede arttığı klinik bir tablodur. Klinik yelpaze, asemptomatik derin ven trombozundan masif pulmoner emboliye kadar geniş bir spektrumda seyredilebilmektedir.

Sonuç: Acil serviste, nefrotik aralıkta proteinüri saptanan hastalarda tromboemboli riski mutlaka düşünülmeli, klinik ve laboratuvar değerlerine göre hasta ilgili branş görüşü de alınarak proflaktik antikoagülan tedavi başlanılma endikasyonları muhakkak akılda tutulmalıdır.

4. Ulusal Acil Tıp Kongresi
Anı Yönet, Umuda Şans Ver
9-11 Haziran Elexus Resort Hotel, K.K.T.C

Yayın No: PS - 153

Endüstriyel Maruziyet Öyküsüyle Maskelenen Menenjit: Kaynak Sonrası Bilinç Bozukluğu Olgusu

Mustafa Erkan[1], Mustafa Ümit Can Dölek[1], Nurşah Başol[1]

Mustafa Erkan / Yalova Üniversitesi

Giriş/Amaç: Kapalı ortamda kaynak işlemi sonrası gelişen baş ağrısı, bulantı, ateş ve bilinç bozukluğu olgularında karbonmonoksit zehirlenmesi, metal dumanı ateşi ve toksik inhalasyon ön planda düşünülmektedir. Ancak benzer klinik bulgular menenjit ve ensefalit gibi hayatı tehdit eden santral sinir sistemi enfeksiyonlarını maskeleyebilir. Bu olguda, galvaniz kaynağı sonrası intoksikasyon ön tanısıyla sevk edilen, ancak klinik ve beyin omurilik sıvısı bulguları ile menenjit lehine değerlendirilen bir hasta sunulmuştur.

Olgu: Otuz altı yaşında erkek hasta, kapalı ortamda galvanizli sac kaynak işlemi sonrası gelişen ateş, bulantı ve baş ağrısı nedeniyle dış merkeze başvurdu. Sabah çalışma arkadaşları tarafından evinde bilinci kapalı halde bulunan hasta, kaynak öyküsü nedeniyle karbonmonoksit zehirlenmesi ön tanısıyla merkezimize sevk edildi.

Başvuru sırasında GKS 9, ateş 37,9°C idi. Karboksihemoglobin düzeyi %1,0 olarak saptandı. Fizik muayenede ense sertliği mevcuttu. Laboratuvar incelemelerinde CRP 160 mg/L, prokalsitonin 40,08 ng/mL olarak ölçüldü. Beyin bilgisayarlı tomografisinde akut patoloji saptanmadı. Difüzyon MRG'de bilateral periventriküler beyaz madde ve corpus callosum posteriorunda akut iskemik odaklar izlendi.Lomber ponksiyonda beyin omurilik sıvısı bulanık görünümdeydi. BOS glukozu 2,5 mg/dL, eş zamanlı serum glukozu 119 mg/dL, BOS albümini 288 mg/dL, BOS lökosit sayısı 17.313/mm³ ve polimorfonükleer hücre sayısı 17.094/mm³ olarak saptandı. Bu bulgular menenjit ile uyumlu değerlendirildi. Yoğun bakımda takip edilen hastanın bilinç düzeyi tedaviyle hızla düzeldi.

Sonuç: Endüstriyel maruziyet öyküsü, bilinç bozukluğu ile başvuran hastalarda tanısal ankraja neden olabilir. Ancak ateş, ense sertliği ve bilinç değişikliği birlikteliğinde toksik maruziyet öyküsü bulunsa dahi menenjit erken dönemde dışlanmalıdır. Bu olgu, acil serviste ayrıntılı nörolojik muayenenin, geniş ayırıcı tanı yaklaşımının ve BOS incelemesinin tanısal değerini vurgulamaktadır.

Türkiye Acil Tıp Vakfı 4. ULUSAL ACİL TIP KONGRESİ
Anı Yönet, Umuda Şans Ver
8-11 HAZİRAN ELEKUS RESORT HOTEL, K.K.T.C

Yayın No: PS - 154

Ürosepsis ve Spontan Mesane Perforasyonu: Olgu Sunumu

Doç. Dr. Ertuğrul ALTINBİLEK, Uzm. Dr. Hatiçe TOPÇU, Dr. Aslı TAŞ

Giriş ve Amaç

Spontan mesane perforasyonu (SMP), travma öyküsü olmaksızın gelişen, nadir görülen ancak mortalitesi oldukça yüksek olan ürolojik bir acildir. Klinik tablo sıklıkla nonspesifik semptomlarla seyrettiği için akut batın, sepsis veya primer böbrek yetmezliği ile karıştırılabilir.

Özellikle ileri yaş, diyabetes mellitus, kronik üriner retansiyon, nörojen mesane, kronik pelvik inflamasyon, radyoterapi öyküsü ve pelvik malignite varlığında risk önemli ölçüde artmaktadır.

İntraperitoneal perforasyonlar, idrarın periton boşluğuna geçişiyle kimyasal peritonite, ardından hızla enfekte olarak ürosepsis ve çoklu organ yetmezliğine ilerleyebilir. İdrarın peritondan geri emilimi (oto-diyaliz) nedeniyle psödo-böbrek yetmezliği (yükselmiş BUN ve kreatinin) görülebilir. Erken tanı için yüksek klinik şüphe ve acil görüntüleme büyük önem taşır.

Pelvis BT görüntüsü

Başvuru ve Klinik Bulgular

54 yaşında kadın hasta acil servise son 3 gündür devam eden ateş, ilerleyici halsizlik, şiddetli alt karın ağrısı, anüri ve bilinç bulanıklığı şikayetleriyle getirildi.

Fizik muayenesi;
- Suprapubik bölgede belirgin hassasiyet
- Yaygın abdominal defans
- Hipotansiyon

Vitaller;
- TA 78/55 mmHg
- Ateş 37.8 °C
- Nabız 120/dk.

Operasyon sırasında batın içinde görülen foley görseli

Laboratuar Bulguları

- Belirgin lökositoz,
- Yüksek akut faz reaktanları
  - CRP: 285 mg/L
  - Prokalsitonin: 14.2 ng/mL
- Derin metabolik asidoz
- Akut böbrek hasarı

Görüntüleme ve Yönetim

Septik şok ön tanısıyla hastaya acil agresif sıvı resüsitasyonu ve intravenöz antibiyotik başlandı. Çekilen pelvik BT'de; mesane duvarında düzensizlik, perivezikal alanda serbest sıvı ve intraperitoneal mesane rüptürü ile uyumlu görünüm izlendi.

Cerrahi Müdahale ve Seyir

Laparotomide, mesane posterior kubbesinde intraperitoneal perforasyon defekti saptandı. Primer mesane onarımı uygulandı. Ancak postoperatif dönemde çoklu organ yetmezliği tablosu derinleşti. Refrakter septik şok tablosundan çıkamayan hasta, postoperatif 7. Günde kaybedildi.

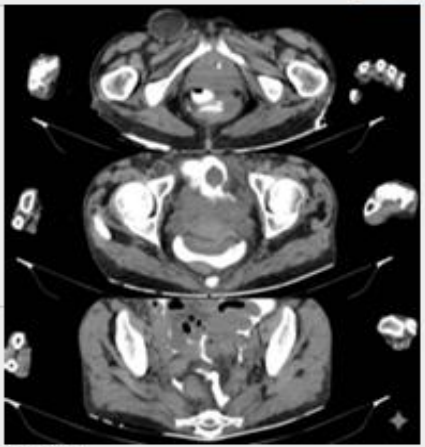

Tartışma ve Sonuç

Spontan mesane perforasyonunun klasik triadı alt abdominal ağrı, makroskopik hematüri ve işeme güçlüğüdür; ancak bu olguda olduğu gibi hastalar sepsis ve akut batın gibi atipik tablolarla başvurabilir. Metabolik panelde görülen üre ve kreatinin yüksekliği, peritoneal kaviteye geçen idrarın ters otodiyalizi sonucu gelişen 'psödo-böbrek yetmezliğini' işaret edebilir. İntraperitoneal rüptürlerin tedavisi acil cerrahi onarımdır. Tanı ve tedavideki gecikmeler %47'ye varan mortalite ile ilişkilendirilmektedir. Sebebi açıklanamayan akut batın ve anüri varlığında, spontan mesane perforasyonu mutlaka akılda tutulmalıdır.

4. ULUSAL ACİL TIP KONGRESİ
Anı Yönet, Umuda Şans Ver
9-11 HAZİRAN ELEKUS RESORT HOTEL, K.K.T.C

Yayın No: PS - 155

Oral Tiner Alımı Sonrası Görme Kaybı

Ali Ercan Kangel[1], Munisahan Güvercin[1], Mehmet Şerif Sevinç[1], Abdullah Asan[1], Hilmi Kaya[1], Ramiz Yazıcı[1]

Ali Ercan Kangel / Kanuni Sultan Süleyman Eğitim Araştırma Hastanesi

Giriş/Amaç: Aromatik hidrokarbonlar, kömür ve petrol türevlerinden elde edilen ve endüstride yaygın kullanılan kimyasal bileşiklerdir. Hidrokarbon maruziyetleri çoğunlukla çocukluk çağında görülmekle birlikte erişkinlerde inhalasyon yoluyla kötüye kullanım amacıyla dakarşılaşılabilmektedir. Bu olgu sunumunda, tiner alımına bağlı gelişen metanol toksikasyonunun klinik seyri, tanı ve tedavi süreci sunulmuştur.

Olgu: Otuz sekiz yaşında erkek, başvurudan 20 saat önce inhaler ve oral yolla tiner alımı ile birlikte ketiapin etken maddeli 50 mg ilacı yüksek dozda kullanımı sonrası gelişen progresif görme kaybı nedeniyle acil servise başvurdu. Hastanın özgeçmişinde bilinen ek hastalık bulunmamaktaydı. Fizik muayenesinde bilinç açık, GKS:15 ve genel durumu iyiydi. Göz muayenesi ve dış merkezde çekilen kraniyal görüntülemeler olağan saptandı. Kan gazında pH 7.13, bikarbonat 9.4 mmol/L ve artmış anyon açıklı metabolik asidoz mevcuttu. Tiner içeriğinde metanol bulunduğunun öğrenilmesi üzerine metanol toksikasyonu düşünüldü. İntravenöz sıvı tedavisine rağmen metabolik asidozun devam etmesi nedeniyle hasta acil hemodiyalize alındı. Diyaliz sonrası metabolik parametrelerde düzelme sağlandı; ancak görme kaybında klinik iyileşme izlenmedi. Orbita MR görüntülemesinde bilateral optik sinirde difüzyon kısıtlılığı, oftalmolojik değerlendirmede ise optik disk ödemi saptandı.

Metanol, toksikasyonu sonucunda çeşitli organlara farklı düzeylerde hasar veren bir kimyasaldır. Etanol toksikasyonunu sağlayan şey metabolitleridir. Tedavi de metabolitlerin oluşumunu engellemek ve oluşanı vücuttan uzaklaştırmaktır. Görme kaybı gibi semptomlar irreversibl olduğundan başladıktan sonra tedavide amaç diğer organ tutulumlarını engelleme amaçlı metabolitleri uzaklaştırmak için diyalizdir.

Orbita MR'da Difüzyon Kısıtlılığı

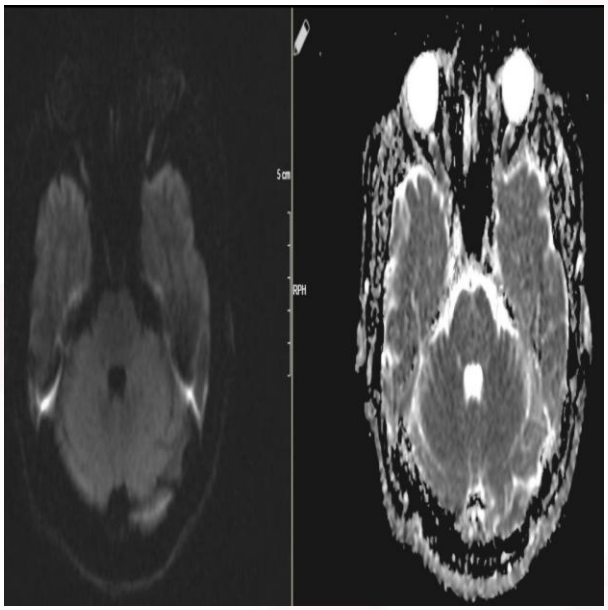

Sonuç: Bu olgu, kolay erişilebilir kimyasalların yalnızca hidrokarbon toksisitesi değil, içerdiği metanole bağlı ciddi ve geri dönüşümsüz komplikasyonlara da neden olabileceğini göstermektedir. Erken tanı ve tedavi yaklaşımı prognoz açısından kritik öneme sahiptir.

Yayın No: PS - 156

Gebelikte Tekrarlayan Hipertrigliseridemik Pankreatit: Olgu Sunumu

Oğuzhan Demir[1], Mustafa Altun[1], Ahmet Enes Küçükardalı[1]

Oğuzhan Demir / Marmara Üniversitesi Pendik Eğitim ve Araştırma Hastanesi Acil Tıp Anabilim Dalı

Giriş/Amaç: Hipertrigliseridemiye bağlı pankreatit gebelikte nadir görülen ancak maternal ve fetal morbidite ile mortaliteye yol açabilen ciddi bir klinik tablodur. Gebelikte fizyolojik olarak artan lipid düzeyleri, özellikle altta yatan lipid metabolizması bozukluğu olan hastalarda trigliserid düzeylerinin belirgin yükselmesine ve pankreatit gelişimine neden olabilir. Erken tanı ve hızlı tedavi yaklaşımı hem anne hem de fetüs açısından önem taşımaktadır.

Olgu: 34 yaşında, 25 haftalık gebe hasta acil servise karın ağrısı şikayeti ile başvurdu. Özgeçmişinde bilinen hipertrigliseridemi ve diabetes mellitus tanıları bulunan hastanın obstetrik öyküsünde iki abortus, iki intrauterin exitus ve bir sağlıklı doğum mevcuttu. Başvuru sırasında amilaz ve lipaz değerleri üst sınıra yakın olmakla birlikte tipik karın ağrısı ve öyküsü nedeniyle pankreatit düşünülerek takip amaçlı yatırıldı. Laboratuvar incelemelerinde trigliserid düzeyi 8650 mg/dL olarak ölçüldü. Başlangıçta fetal değerlendirme normal olarak saptandı. Takibinde hastanın karın ağrısı artmış, metabolik asidoz ve enfeksiyon parametrelerinde yükselme gelişmiş ve yapılan değerlendirmede intrauterin exitus saptandı. Hastaya yatak başı lipoferez uygulanmış ve yoğun bakım ünitesine alınmıştır. İntraabdominal sepsis ve septik şok düşünülerek antibiyotik tedavisi başlanmış, kadın doğum tarafından gebelik sonlandırılmıştır. Yoğun bakım ve servis izlemi sonrası hasta 23 günlük yatışın ardından taburcu edilmiştir.

Gebelikte hipertrigliseridemiye bağlı pankreatit genellikle trigliserid düzeyinin 1000 mg/dL'nin üzerinde olduğu durumlarda ortaya çıkmaktadır. Klinik seyir hızlı kötüleşebilir ve maternal komplikasyonların yanı sıra fetal kayıplara da yol açabilir. Tedavide destek tedavisi, insülin tedavisi ve plazmaferez uygulanabilmektedir.

Sonuç: Gebelikte gelişen karın ağrısı olan ve lipid metabolizması bozukluğu bulunan hastalarda hipertrigliseridemik pankreatit akılda tutulmalıdır. Erken tanı ve uygun tedavi maternal ve fetal sonuçların iyileştirilmesinde kritik öneme sahiptir.

4. ULUSAL ACİL TIP KONGRESİ
Anı Yönet, Umuda Şans Ver
8-11 HAZİRAN ELEKUS RESORT HOTEL, K.K.T.C

Yayın No: PS - 157

Guillain-Barré Sendromunun Atipik Klinik Prezantasyonu: Trunkal Ataksi ile Başvuran Olgu

Sema Kaya[1] , Alper Yılmaz[1] , Tamer Durdu[1]

[1]bilkent Şehir Hastanesi

Giriş/Amaç: Hipoglisemi; bilinç değişikliği, konuşma bozukluğu ve fokal nörolojik defisitlerle başvurabilen, akut iskemik inmeyi taklit edebilen önemli metabolik acillerdendir. Ancak hipogliseminin saptanması eş zamanlı serebrovasküler olay varlığını dışlamaz. Bu olguda bilinç bulanıklığı ve nörolojik semptomlarla başvuran, ciddi hipoglisemi saptanmasına rağmen glukoz regülasyonu sonrası nörolojik bulguları devam eden ve ileri görüntülemede akut iskemik inme tanısı alan 88 yaşındaki erkek hastanın sunulması amaçlandı.

Olgu: Acil servise başvuran hastanın izlem süreci retrospektif olarak değerlendirildi. Seksen sekiz yaşında erkek hasta bilinç bulanıklığı nedeniyle acil servise getirildi. Yakınlarından alınan anamnezde hastanın son iyilik halinin 12 saat önce görüldüğü, sonrasında konuşma bozukluğu ve yemek yemede zorlanma şikayetlerinin başladığı öğrenildi. Özgeçmişinde demans, diabetes mellitus, hipertansiyon, mesane kanseri ve bypass öyküsü mevcuttu. Geliş vital bulgularında kan şekeri 20 mg/dL ölçüldü bunun dışında patolojik bir bulgu saptanmadı. Nörolojik muayenede GKS 15 bilinç açık, tüm ekstremitelerde kas gücü 5/5 olarak saptandı, ince motor hareketlerde bozulma, dizartrik konuşma ve bilateral görme alanında azalma saptandı. NIHSS 15 olarak hesaplandı. dekstroz tedavisi sonrası kan şekeri regüle edildi. Kan şekeri regülasyonu sonrası düzelme sağlanamayan hastaya BT ve diffüzyon MR görüntüleme yapıldı. MR görüntülmesinde bilateral temporoparyetal bölgelerde akut difüzyon kısıtlılığı izlendi ve hasta akut iskemik serebrovasküler olay olarak değerlendirildi. Semptom başlangıcından itibaren 12 saat geçmiş olması nedeniyle intravenöz trombolitik tedavi açısından uygun bulunmadı.DMAH başlanılarak YBÜ takibine alındı. Hasta halen Nöroloji YBÜ'de yatmaktadır.

Şekil 1. Kraniyal BT Görüntüsü

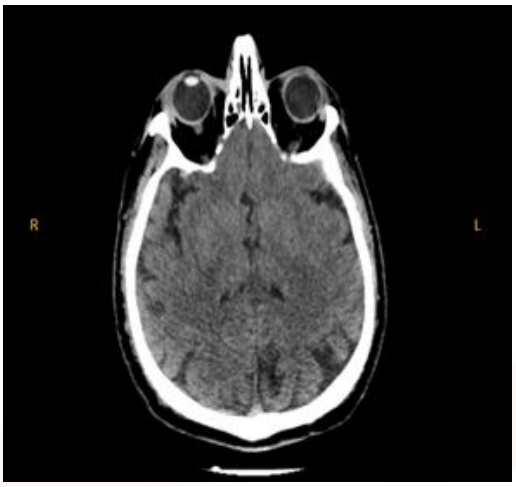

Kraniyal BT görüntüsünde akut patoloji saptanmadı.

Şekil 2. Difüzyon MR Görüntüsü

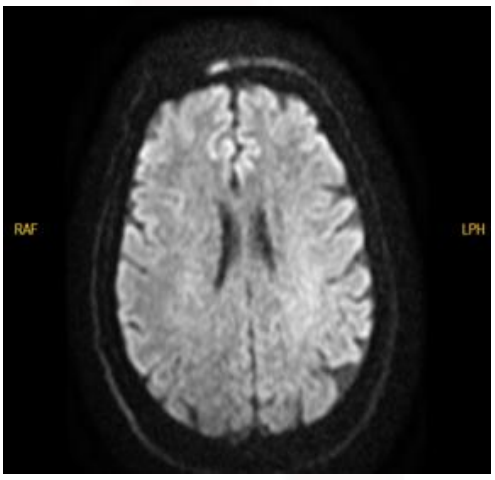

Difüzyon MR görüntülemede akut iskemi lehine bulgu izlenmedi.

Sonuç: Olgu, hipogliseminin eş zamanlı serebrovasküler olaylara da eşlik edebileceğini göstermektedir. Acil serviste hipoglisemi saptanan hastalarda nörolojik bulguların tamamen düzelmemesi durumunda ek patolojiler açısından ileri değerlendirme yapılmalıdır. Acil servise başvuran hastalarda tanısal odaklanma hatasından kaçınılması önemlidir.

Yayın No: PS - 160

Kardiyopulmoner Resüsitasyon Esnasında Ortaya Çıkan "KPR İle İlişkili Bilinç" Fenomeni: Akut Miyokard İnfarktüsüne İkincil Ventriküler Fibrilasyon Olgusu

Muhammed Güner[1], Efe Demir Bala[1], Utku Murat Kalafat[1]

Muhammed Güner / Kanuni Sultan Süleyman Eğitim ve Araştırma Hastanesi

Giriş/Amaç: Kardiyopulmoner resüsitasyon (KPR) ile ilişkili bilinç; resüsitasyon esnasında hastanın amaçlı motor hareketler ve tepkiler göstermesidir. Bu durum, kaliteli KPR ile serebral perfüzyonun etkin sağlanması sonucu ortaya çıkar. Bu olguda, miyokard infarktüsüne ikincil arrestte KPR ile ilişkili bilinç gözlemlenen bir hastanın sunulması amaçlanmıştır.

Olgu: Elli dört yaşındaki erkek hastanın nefes darlığı, epigastrik yanma ve baş dönmesi şikayetleri ile acil serviste değerlendirildiği öğrenilmiştir. Hastanın mevcut semptomları doğrultusunda ön planda akut koroner sendrom şüphesi düşünülmüş olup, başvurunun ilk 10 dakikası içerisinde çekilen elektrokardiyografisinde (EKG) aVF, V5 ve V6 derivasyonlarında ST elevasyonu; V2, V3 ve V4 derivasyonlarında ise resiprokal ST depresyonları saptanmıştır. Bunun üzerine hasta ST elevasyonlu miyokard infarktüsü (STEMI) olarak kabul edilerek acil koroner anjiyografi planlanmıştır.Anjiyografi hazırlıkları devam ederken takiplerinde VF gelişmesi üzerine hastaya derhal defibrilasyon uygulanmış ve etkin KPR başlanmıştır. İlk defibrilasyon sonrasında şoklanabilir ritmin devam ettiği izlenmiş; bu süreçte hastanın üst ekstremiteleriyle KPR uygulayan sağlık personelini itmeye ve gözlerini açıp kapamaya başladığı gözlemlenmiştir. Ancak defibrilasyon amacıyla göğüs basısına ara verildiğinde, hastanın hızla tekrar tepkisiz hale (bilinç kaybı) geçtiği kaydedilmiştir. Hastada toplam üç defibrilasyon döngüsü ve intravenöz amiodaron uygulamasının ardından normal sinüs ritminin ve spontan dolaşımın sağlandığı saptanmıştır.

Sonuç: KPR ile ilişkili bilinç gözlemlenen vakalarda, hastanın bilinç belirtileri gösterdiği anlarda dahi göğüs basısına ara verilmemesi gerektiği vurgulanmaktadır. Nadir görülen bu fenomen, uygulanan resüsitasyonun yüksek kalitede olduğunun göstergesidir. Acil tıp pratiğinde bu tepkilerin hekimleri tereddütte bırakarak resüsitasyon algoritmalarını aksatmasına izin verilmemelidir.

4. Ulusal Acil Tıp Kongresi
Anı Yönet, Umuda Şans Ver
8-11 Haziran Elexus Resort Hotel, K.K.T.C

Yayın No: PS - 161

Kalpten Beyne Uzanan Komplikasyon: Koroner Anjiyografi Sonrası Subaraknoid Kanama

Begüm Avcı[1], Ayşe Zeynep İnan[1]

Begüm Avcı / Marmara Üniversitesi Eğitim ve Araştırma Hastanesi

Giriş/Amaç: Koroner anjiyografi, tanısal ve terapötik amaçlarla yaygın olarak uygulanan, genel olarak güvenli kabul edilen bir girişimsel işlemdir. Nadir gözlenen komplikasyonlar arasında subaraknoid kanama da mevcuttur. Kesin patofizyolojisi tam olarak bilinmemekle birlikte; antikoagülan kullanımı, ani hemodinamik değişiklikler ve daha önce tanı almamış intrakraniyal anevrizmaların rüptürü olası mekanizmalar arasında gösterilmektedir. Klinik prezentasyon nonspesifik olabilir ve işlem sonrası erken dönemde gözden kaçabilir; bu durum tanıda gecikmeye neden olabilir.

Olgu: Koroner anjiyografi sonrası gelişen baş ağrısı nedeniyle acil servise başvuran ve görüntüleme ile subaraknoid kanama saptanan 62 yaşındaki kadın hastanın klinik, laboratuvar ve radyolojik bulguları retrospektif olarak değerlendirildi. Hasta yönetimi ve takip süreci literatür eşliğinde sunuldu.

Anamnezinde ağrısını 8/10 şiddetinde tarifleyen hasta, daha önce benzer karakterde bir baş ağrısı yaşamadığını ifade etti. Nörolojik muayene doğal gözlendi. Hastanın işlem sırasında heparin aldığı, ayrıca asetilsalisilik asit ve tikagrelor ile ikili antiplatelet tedavi kullandığı ve son ilaç dozunu başvurudan yaklaşık 12 saat önce aldığı öğrenildi. Görüntülemeleri yapıldı ve sağ oksipital bölgede lokalize subaraknoid kanama saptandı. Kan basıncının yüksek seyretmesi üzerine, sistolik kan basıncı hedefi 140 mmHg'nin altında olacak şekilde intravenöz nikardipin infüzyonu başlandı. Yatak başı 45 derece elevasyona getirildi ve analjezik tedavi uygulandı. Mevcut değerlendirme doğrultusunda antitrombotik tedavinin geri çevrilmesine ihtiyaç duyulmadı. İleri izlem, tedavi amacıyla yatırılarak takip edildi.

Figür 1:

Bilgisayarlı tomografi görüntüsü: Sağ oksipital bölgede subaraknoid kanama

Sonuç: Bu olgu, koroner anjiyografi sonrasında gelişen subaraknoid kanamanın, nörolojik defisit olmaksızın yalnızca şiddetli baş ağrısı ile prezente olabileceğini göstermektedir. Acil servis hekimlerinin, girişimsel işlem sonrası gelişen baş ağrısı olan hastalarda yüksek klinik şüpheyi koruması ve nörogörüntülemeyi gecikmeden planlaması önemlidir. Erken tanı, potansiyel olarak katastrofik sonuçların önlenmesinde kritik rol oynamaktadır.